

ARCHIVES

DE

PHYSIOLOGIE

NORMALE ET PATHOLOGIQUE

ARCHIVES

DE

PHYSIOLOGIE

NORMALE ET PATHOLOGIQUE

Paris. — Imp. PAUL DUPONT, rue Jean-Jacques-Rousseau (Cl.) 71.5.85.

ARCHIVES

DE

PHYSIOLOGIE

NORMALE ET PATHOLOGIQUE

DIRECTEURS :

MM. BROWN-SÉQUARD, CHARCOT, VULPIAN

DIRECTEUR ADJOINT :

M. A. JOFFROY

TROISIÈME SÉRIE. — TOME CINQUIÈME

Dix-septième année. — 1er semestre 1885

Avec 14 planches noires et en couleur et 36 figures dans le texte

PARIS

G. MASSON, ÉDITEUR

LIBRAIRE DE L'ACADÉMIE DE MÉDECINE

120, boulevard Saint-Germain et rue de l'Éperon

EN FACE DE L'ÉCOLE DE MÉDECINE

1885

ARCHIVES

DE

PHYSIOLOGIE

NORMALE ET PATHOLOGIQUE

MÉMOIRES ORIGINAUX.

I

SUR LES VARIATIONS DE LA PÉRIODE D'EXCITATION LATENTE DU CERVEAU

Par **Henry de VARIGNY.**

Il ne sera question, dans cette note, que des variations que l'on peut observer lors d'excitations électriques de même intensité. Dans un précédent travail[1] j'ai parlé assez longuement des variations que l'on peut attribuer à l'action du chloral et aux variations d'intensité des courants ; ici, il sera question des variations dues soit à la fatigue, soit au réveil d'excitabilité des éléments nerveux du cerveau.

Mes expériences ont porté sur des chiens chloralisés, et particulièrement sur la région cérébrale préposée aux mouvements de la patte antérieure. Les tracés que je donnerai ici, ont été pris, chacun, dans un très court espace de temps (quelques secondes à peine) de façon à ce que l'élément

[1] *Recherches expérimentales sur l'excitabilité électrique des circonvolutions cérébrales et sur la période latente du cerveau ;* Paris, Alcan, 1884.

perturbateur *chloral* ne puisse entrer en ligne de compte. Il est en effet douteux qu'il y ait dans l'espace de trois ou quatre secondes, des variations importantes dans le degré d'action de cet agent; j'ai montré qu'il faut plus de temps (quelques minutes au moins) pour que son action se fasse sentir soit dans un sens, soit dans un autre.

Le dispositif des expériences a été le même dans tous les cas. Le cerveau est excité par un courant induit ; le mouvement inscrit est celui d'une des pattes antérieures, reliée à un tambour enregistreur de Marey, communiquant avec un tambour inscripteur. La mesure du temps est fournie par un diapason à 100 V.D par seconde ; le moment de l'excitation est figuré par le style d'un signal de Desprez.

Sur chacun des tracés qui suivent, on remarquera que l'excitation est double ; il y a la clôture et la rupture du courant arrivant à deux ou trois centièmes de seconde d'intervalle ; mais l'excitation de clôture est insuffisante et ne produit aucun effet, ainsi que je m'en suis toujours assuré avant de remplacer la clef de Du Bois-Reymond par l'interrupteur Trouvé dont le fonctionnement automatique me permettait de m'occuper exclusivement des électrodes.

Ceci dit, abordons l'examen des tracés obtenus.

J'ai distingué quatre catégories de tracés, classant ceux-ci d'après la marche de l'excitabilité telle qu'elle est indiquée par la valeur des retards.

Retards uniformes : période d'état. — Les tracés indiquant une uniformité absolue, ou presque absolue (à moins



Fig. 1.

d'un demi-centième de seconde près) sont rares ; je n'en ai

rencontré que trois dans une collection d'environ cinq cents tracés. Ils indiquent une période d'état, durant laquelle il n'y a ni réveil d'excitabilité, ni diminution par fatigue. En voici un exemple : chaque retard est de 8 centièmes de seconde (*fig.* 1).

II. — *Période de fatigue, de diminution d'excitabilité.* — Les tracés indiquant la fatigue se rencontrent très souvent ; il n'est pas d'expérience qui ne m'en ait fourni plusieurs : Ch. Richet en a obtenu d'analogues. En voici un exemple. La période latente est d'abord de 7 centièmes de seconde ; puis elle est de 8,5 centièmes, et enfin de 9 et 9,5 centièmes (*fig.* 2).

Fig. 2.

III. — *Périodes de réveil d'excitabilité : période latente décroissante.* — Les tracés révélant l'accroissement d'excitabilité, sous forme de diminution de la période latente, sont également très fréquents. Ch. Richet, Bubnoff et Heidenhain

Fig 3.

en ont du reste obtenu dans leurs expériences. Comme les précédents, ces tracés concourent à montrer que les éléments cérébraux sont soumis aux mêmes lois que le muscle, que le nerf, qui sont susceptibles de se fatiguer sous l'influence d'un exercice prolongé, et au contraire d'acquérir plus de vigueur et de promptitude sous l'influence d'un exercice modéré.

Voici un tracé montrant (sur un cerveau peu excitable) que lors d'une première série d'excitations la réponse se produit lors de la septième excitation ; lors de la deuxième série, dès la cinquième excitation ; lors de la quatrième série, dès la quatrième excitation. La troisième série demeura inefficace ayant été trop courte (*fig.* 3).

Le tracé de la figure 4 montre le même phénomène.

IV. — *Périodes d'irrégularité.* — Parmi les tracés que je range dans cette quatrième catégorie, on en observe de deux sortes. Dans les uns, comme celui de la figure 5, il y a deux

Fig. 4.

tendances successives inverses : dans celui-ci, par exemple, il y a d'abord accroissement de la période latente, puis diminution (de 5,5 à 6,5, puis de 6,5 à 5). Dans d'autres, il y a

Fig. 5.

des variations très brusques et très considérables, sans que l'on puisse démêler dans l'ensemble du tracé une tendance quelconque, soit à l'uniformité, soit à la décroissance, soit à l'accroissement de la période latente.

Les tracés irréguliers sont très fréquemment obtenus ; ils

prédominent dans mes expériences. Mais si l'on tient compte des *tendances* existant dans beaucoup de ces tracés, il en est autrement : et les tracés véritablement irréguliers deviennent assez rares. Ce sont assurément ceux qui s'expliquent le moins aisément : si l'esprit admet volontiers que les éléments cérébraux, comme tous les autres, sont susceptibles de se fa-

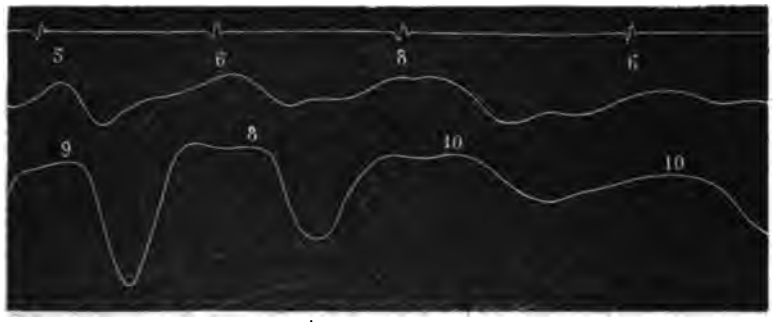

Fig. 6.

tiguer, ou de voir leur vigueur s'accroître, il ne s'explique guère des oscillations considérables dans l'excitabilité des éléments cérébraux, oscillations qui sont plutôt rares chez



Fig. 7.

les autres tissus dans un temps aussi court. Peut-être faut-il invoquer des actions d'arrêt exercées par certaines excitations sur les suivantes.

Aux tracés qui précèdent j'en ajouterai deux autres qui

montrent à la fois les oscillations dont je viens de parler et l'indépendance de ces oscillations dans deux régions cérébrales voisines. Dans les tracés 6 et 7, la ligne supérieure des mouvements correspond à la patte antérieure ; la ligne inférieure, à la patte postérieure. En les comparant on voit qu'il y a des oscillations considérables, mais nullement solidaires. Du reste, on ne voit pas pourquoi elles seraient solidaires les unes des autres, d'un centre psycho-moteur à un autre.

Dans le tracé 6 nous avons, comme valeur des retards pour la patte antérieure : 5 ; 6 ; 8,6 centièmes de seconde ; pour la patte postérieure : 9 ; 8 ; 10 ; 10 centièmes de secondes.

Dans le tracé n° 7, nous observons le même phénomène, mais avec quelques différences. Il y a dans le tracé des mouvements de la patte antérieure une tendance assez marquée à l'uniformité : 5, 5 ; 6,2 ; 6 ; 6,2 ; 6. Il en est de même pour la patte postérieure : 11 ; 12 ; 11,5 ; 11 ; 11,2. — Mais ici encore il n'y a pas solidarité des oscillations.

II

RECHERCHES EXPÉRIMENTALES ET CRITIQUES SUR L'EXCITABILITÉ DES HÉMISPHÈRES CÉRÉBRAUX,

Par MM. **FRANÇOIS-FRANCK** et **A. PITRES.**

En publiant le présent mémoire, nous nous proposons de réunir dans un travail d'ensemble les résultats d'une série de recherches que nous avons commencées en 1877 et dont une partie seulement a été communiquée à diverses sociétés savantes, sous forme de notes concises ou de simples conclusions [1].

L'idée générale qui a présidé à ces recherches est un peu différente de celle qui a inspiré la plupart des auteurs qui se sont livrés, dans ces dernières années, à l'étude expérimentale des fonctions motrices des hémisphères cérébraux.

Lorsque MM. Fritsch et Hitzig annoncèrent, en 1870, que l'excitation électrique de certaines régions du cerveau provoquait des mouvements limités dans les muscles du côté opposé du corps, la première préoccupation des physiologistes fut de

[1] Analyse expérimentale des mouvements provoqués par l'excitation de la substance grise du cerveau (*Bull. Soc. Biol.*, 23 décembre 1877). — Des conditions de production et de généralisation des phénomènes convulsifs d'origine corticale (*Soc. Biol*, 23 décembre 1877). — Sur les effets de l'excitation limitée des faisceaux du centre ovale et de la capsule interne (*Soc. Biol.*, 30 décembre 1877). — Sur l'inexcitabilité de la substance grise du corps strié (*Soc. Biol.*, 26 janvier 1878). — De l'épuisement temporaire des centres moteurs corticaux pendant une excitation prolongée (*Soc. Biol.*, 19 octobre 1878). — Présentation d'un nouvel excitateur du cerveau (*Soc. Biol.*, 27 décembre 1879).— Analyse par la méthode graphique des mouvements provoqués par les excitations du cerveau (*Acad. des Sciences*, 10 mai 1880).

vérifier la découverte des auteurs allemands et de déterminer exactement la topographie de la zone motrice corticale, ses limites extrêmes, ses divisions secondaires, de façon à établir la loi des rapports qui existent, chez les diverses espèces animales, entre l'excitation de certains points limités de la zone motrice et la contraction de certains groupes musculaires.

Cette tâche difficile a très sérieusement occupé, pendant quelques années, l'activité des travailleurs. Elle n'est même pas encore terminée dans tous ses détails. Néanmoins les efforts qu'elle a suscités ont profondément modifié les idées régnantes sur la physiologie cérébrale, car ils ont démontré que le cerveau des animaux supérieurs n'est pas un organe fonctionnellement homogène.

On a pu imaginer des théories, accumuler des interprétations doctrinales, soulever des controverses de détail, dans le but d'allier les connaissances nouvellement acquises avec les opinions anciennes de Flourens et de Magendie sur l'homogénéité fonctionnelle du cerveau. Mais aucune discussion théorique ne peut diminuer l'importance de ce fait, aujourd'hui incontestable et incontesté, à savoir que : *l'excitation électrique de certaines régions des hémisphères cérébraux des animaux supérieurs provoque des contractions musculaires, tandis que l'excitation des régions voisines n'en provoque pas.*

Partant de cette notion expérimentale et négligeant à dessein les questions topographiques travaillées par d'autres, nous avons voulu étudier à un point de vue plus général l'excitabilité des hémisphères cérébraux, fixer exactement les caractères des réactions provoquées par la mise en jeu de cette propriété et les modifications de ces réactions selon la nature et l'intensité des excitants employés et selon les conditions diverses dans lesquelles peut se trouver placé le cerveau.

Nous ne nous sommes jamais dissimulé les difficultés considérables inhérentes aux recherches relatives à ces points délicats de la physiologie cérébrale. L'expérimentation sur le cerveau exige des opérations préalables qui ne sont pas toujours aisées à pratiquer convenablement. Elle exige aussi l'emploi

d'appareils électriques et enregistreurs dont la manœuvre est souvent des plus compliquées. Mais ces difficultés matérielles sont insignifiantes, si on les compare à celles qui se présentent lorsqu'il s'agit d'interpréter les résultats des expériences.

D'abord, l'excitabilité n'est pas un agent pondérable. C'est une propriété physiologique, soumise, comme toutes les propriétés de ce genre, à des variations individuelles ou accidentelles très étendues. De plus, son évaluation ne peut être faite qu'indirectement, car c'est seulement par les caractères des réactions musculaires qu'on peut juger du degré de l'excitabilité cérébrale. Étant donnée une excitation identique, appliquée sur un même point du cerveau, nous supposons que ce cerveau est très excitable si la réaction musculaire est violente, qu'il est peu excitable si la réaction est légère et qu'il est inexcitable si la réaction est nulle. Ce raisonnement paraît inattaquable et il le serait, en effet, si le muscle était toujours placé dans un état fonctionnel identique et s'il n'existait, entre le cerveau et le muscle, toute une série d'éléments nerveux susceptibles d'être impressionnés par l'excitation et de compliquer les résultats de l'expérience en y introduisant des éléments variables et difficilement accessibles à l'expérimentation.

Il est évident que les muscles, les nerfs périphériques et surtout les centres médullaires ne sont pas des agents passifs et par conséquent négligeables dans l'interprétation des expériences.

La moelle, les nerfs, le muscle peuvent, tout aussi bien que le cerveau lui-même, devenir hyper ou hypo-excitables, et, comme leurs variations d'excitabilité se traduiront toutes finalement par des variations dans les caractères des réactions musculaires, on pourra toujours se demander, en présence d'une modification bien constatée dans la réaction du muscle, si cette modification tient à une variation primitive de l'excitabilité du cerveau, ou des centres médullaires, ou des nerfs moteurs, ou du muscle lui-même. La question ne pourra être résolue que par des séries d'expériences de contrôle dans lesquelles on s'assurera directement du degré d'excitabilité de chacun de ces organes.

Nous verrons plus loin comment cette complexité des phé-

nomènes qui se rapportent à l'étude de l'excitabilité du cerveau a été méconnue par un certain nombre d'auteurs, et comment on a été souvent entraîné, par des raisonnements incomplets ou par des conclusions trop hâtives, à donner, à des expériences exactes, des interprétations fausses ou insuffisamment justifiées.

Pour éviter, autant que possible, de tomber dans de semblables erreurs, nous séparerons avec soin l'exposé des expériences que nous avons pratiquées et les déductions théoriques qui nous paraissent devoir s'en dégager. Les deux premiers chapitres de notre travail seront consacrés à l'étude purement analytique des réactions provoquées par les excitations électriques de la substance grise corticale et de la substance blanche des hémisphères cérébraux. Dans le troisième seulement nous chercherons à interpréter les faits acquis et à tirer de leur comparaison les conséquences qui s'en dégagent logiquement.

Contrairement aux usages, nous ne ferons pas précéder l'exposé de nos recherches d'un historique détaillé des questions que nous allons étudier. Cet historique se confond absolument avec celui des localisations cérébrales. Il a été fait si souvent, depuis quelques années, que nous nous exposerions sans aucun profit à de longues et fastidieuses redites[1]. Nous aurons du reste l'occasion dans les pages qui vont suivre, de rappeler les travaux antérieurs aux nôtres et d'indiquer les résultats auxquels sont arrivés les observateurs qui ont étudié les mêmes sujets.

Nous ne reviendrons pas non plus sur la technique des procédés opératoires et des appareils que nous avons employés, cette description ayant été donnée avec d'assez longs développements dans un mémoire publié par nous, dans les travaux du laboratoire de M. Marey[2]. Nous rappelerons seu-

[1] Cet historique est particulièrement bien fait, au point de vue spécial qui nous occupe, dans la thèse récente de M. de Varigny, intitulée : *Recherches expérimentales sur l'excitabilité électrique des circonvolutions cérébrales et sur la période d'excitation latente du cerveau.* Th. doct., Paris, 1884.

[2] François-Franck et A. Pitres, *Recherches graphiques sur les mouvements simples et sur les convulsions provoquées par les excitations du cerveau.* Travaux du laboratoire de M. Marey, t. IV, années 1878-1879.

lement, parce que cela nous paraît avoir, au point de vue de la constance des résultats obtenus, une importance considérable, que presque toutes nos expériences ont été pratiquées sur des chiens ou des chats non anesthésiés et que nous avons pris de grandes précautions pour éviter, dans la mesure du possible, les grandes pertes de sang, les douleurs prolongées, le refroidissement de la surface dénudée du cerveau et, en général, toutes les causes qui sont de nature à épuiser l'animal ou à modifier accidentellement l'excitabilité de ses centres nerveux.

Chapitre I.

Caractères des réactions musculaires provoquées par les excitations électriques de la substance grise corticale des hémisphères cérébraux.

Quand on a mis à nu la région dite motrice des hémisphères cérébraux d'un chien et qu'on applique sur cette région une décharge induite ou un courant galvanique d'une intensité suffisante, on provoque des contractions très nettes dans certains groupes musculaires du côté opposé du corps.

L'excitation peut être faite avec des courants induits, avec des courants de pile ou avec des décharges de condensateurs. Toutefois les décharges de machines ou de condensateurs ne peuvent guère être utilement appliquées à l'étude de la physiologie cérébrale, à cause des difficultés pratiques de leur emploi, et surtout de la désorganisation rapide qui se produit, après un petit nombre d'expériences, sur les parties excitées.

Les courants induits et les courants de pile sont plus faciles à manier. Ils donnent tous deux des résultats très précis. MM. Fritsch et Hitzig se sont surtout servis des courants de pile. M. Ferrier leur a préféré les courants induits et le choix entre ces deux procédés d'excitation a soulevé jadis entre ces auteurs de vives polémiques. Dans presque

toutes nos expériences nous avons employé les courants induits.

Il est à peine besoin de rappeler que les excitations mécaniques ou chimiques ne peuvent être utilisées pour des recherches régulières. Le cerveau peut, le plus souvent, être piqué, déchiré, brûlé, sans qu'il en résulte aucune réaction motrice immédiate. L'excitation électrique est la seule qui donne des résultats certains et comparables.

§ 1. — *Des effets des excitations de la substance grise corticale de la zone motrice par les courants induits.*

Les courants induits peuvent être appliqués sous la forme de *secousses isolées* ou sous la forme de *secousses sériées* plus ou moins rapides.

1° Les *secousses isolées*, lancées sur un centre cortical, produisent, lorsqu'elles ont une intensité suffisante, des contractions simples (secousses musculaires) dans les muscles dépendants du centre excité. A chaque secousse électrique appliquée à l'écorce cérébrale, succède une secousse musculaire. Le muscle répond à ce genre d'excitation comme il répondrait à une excitation de même nature directement appliquée sur lui ou sur son nerf moteur.

Le tracé myographique obtenu par une excitation induite unique, appliquée à la zone motrice corticale, est un peu différent selon que la secousse excitatrice est juste suffisante pour déterminer une contraction légère ou selon qu'elle est très énergique.

A. — Dans le premier cas, la courbe est régulière. Elle comprend une période ascendante et une période descendante qui est un peu plus longue que la première. La période ascendante correspond à la phase de raccourcissement du muscle; la période descendante, au relâchement consécutif de la fibre musculaire. Les deux périodes se suivent sans interruption: le relâchement du muscle commence aussitôt que son raccourcissement est arrivé à son point extrême et il en résulte que les deux courbes ascendante et descendante sont réunies par un sommet arrondi, sans plateau. Dans ces conditions,

la durée totale des deux phases représentant les variations de forme du muscle est de 0'',10 à 0'',12, mais ces deux phases n'ont pas la même durée : le raccourcissement n'occupe qu'un tiers environ de la totalité de la secousse musculaire. Ainsi dans de nombreux exemples nous trouvons que la durée des actes de la secousse se décompose de la façon suivante :

Durée totale de la secousse.....	0'',12
Durée de la phase de raccourcissement.	0'',04
Durée de la phase de retour.....	0'',08

B. — Quand l'excitation électrique est plus intense, la réaction musculaire devient plus ample et sa forme se modifie. L'ascension initiale est alors brusque et rapide : la descente est au contraire plus lente et présente souvent sur son trajet une ou plusieurs ondulations secondaires, sortes de contractions ébauchées qui se produisent pendant que le muscle revient à son état de repos, et cela sans qu'on doive accuser, ainsi que nous nous en sommes assurés, des vibrations accidentelles dues à l'inertie du levier enregistreur brusquement projeté.

La figure 1 fournit un type de ces formes et montre la durée

Fig. 1.

Secousse musculaire (M) produite par une décharge induite de rupture (E) et présentant une oscillation secondaire. T, signaux de 1/100 de seconde.

relative des diverses phases de la secousse musculaire. L'analyse de ce tracé donne les chiffres suivants :

Durée totale de la secousse musculaire.	0s,12
Durée de la phase de raccourcissement.	0s,03
Durée de la phase de retour.....	0s,09

La différence de longueur des deux phases de raccourcissement et de retour du muscle peut être beaucoup plus grande. Sur un de nos tracés nous relevons les chiffres suivants :

Durée totale de la secousse musculaire.	0s,300
Durée de la phase de raccourcissement.	0s,035
Durée de la phase de retour.....	0s,265

Contrairement à ce qui a été avancé par M. Schiff, la secousse de rupture est, dans les conditions normales, plus active que la secousse de clôture.

2° *Les séries de secousses* d'induction, lancées dans les centres moteurs corticaux, produisent des effets différents selon que les secousses sont fortes ou faibles et selon qu'elles se succèdent lentement ou rapidement.

A. — Les secousses très faibles, quelle que soit la rapidité de leur succession, ne provoquent aucune réaction musculaire. Il y a un degré au-dessous duquel l'excitation est nécessairement inefficace.

Fig. 2.

Addition latente d'une série *a b* d'excitations faibles (S). — La première secousse musculaire ne se produit qu'à la septième excitation *b*, et 3/10e de seconde après le début *a* des excitations.

B. — En augmentant progressivement l'intensité du courant, il arrive un moment où les secousses se succèdant à des

intervalles assez prolongés, toutes les secondes par exemple, restent encore sans effet, tandis qu'elles provoquent des contractions si les interruptions deviennent plus rapides. Ou bien, si les excitations sont un peu plus fortes et assez rapprochées les unes des autres, on voit les premières secousses électriques ne produire aucun effet tandis que les secousses suivantes provoquent des secousses musculaires. Ces phénomènes fort intéressants sont connus en physiologie générale sous le nom de *phénomènes de sommation ou d'addition latente des excitations*. La figure 2 en montre bien les différentes phases. L'expérience est disposée de telle sorte qu'on lance 20 excitations doubles (clôture et rupture) par seconde dans le centre cortical pour le membre antérieur d'un chien non anesthésié. Les six premières doubles décharges d'induction ne provoquent aucune secousse musculaire. Le muscle commence à réagir à la septième excitation. Sa première contraction a peu d'amplitude. Puis l'amplitude augmente progressivement aux excitations suivantes jusqu'à ce que la ligne ondulée qui représente les variations de lon-

Fig. 3.

M. Série de secousses non fusionnées.

gueur du muscle arrive à un niveau moyen qu'elle ne dépasse plus. Le muscle continue ensuite à donner une secousse à chaque excitation sans que les réactions aient aucune tendance à se fusionner parce que les excitations sont trop espacées pour pouvoir déterminer le tétanos comme on le voit dans l'exemple fourni par la figure 3.

Avec des décharges induites un peu plus intenses, la réaction musculaire se produirait dès la première secousse ainsi qu'on peut le voir sur la figure 4, dans laquelle l'addition

Fig. 4.

Forme spéciale d'addition des excitations. La première secousse musculaire 1, ligne M, se produit dès la première décharge, induite de rupture R.

latente se manifeste uniquement par l'élévation graduellement croissante du sommet des secousses musculaires.

C'est par des phénomènes d'addition latente que s'explique ce fait bien connu des physiologistes, à savoir : qu'un courant

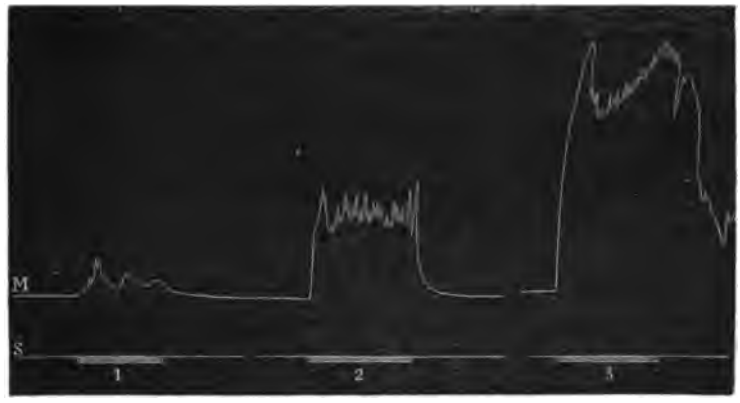

Fig. 5.

Séries 1, 2, 3 de contractions M, provoquées par des excitations corticales d'intensité invariable, mais de fréquence croissante.

induit d'une intensité déterminée invariable peut être, au gré de l'expérimentateur, efficace ou non, selon que le trembleur est réglé pour donner des interruptions lentes ou rapides.

La figure 5 montre les réactions musculaires provoquées par un même courant avec des interruptions de fréquence graduellement croissante. Il est facile de voir que l'amplitude et la brusquerie des contractions musculaires augmente avec la fréquence des interruptions.

M. Ch. Richet qui a étudié l'addition latente sur les muscles et les nerfs de l'écrevisse, la définit dans des termes qui s'appliquent exactement à ce que nous avons observé sur l'écorce cérébrale du chien. « Des excitations, dit-il, égales entre elles, mais répétées fréquemment, produisent un effet qu'une seule excitation égale aux premières, mais isolée, est impuissante à produire [1] ».

MM. Bubnoff et Heidenhain qui ont étudié, après nous, le phénomène de l'addition latente dans le cerveau, ont formulé les deux lois suivantes qui nous paraissent être parfaitement exactes :

1° Des excitations isolées, inefficaces par elles-mêmes, peuvent devenir efficaces si elles se succèdent assez rapidement;

2° La sommation se produit d'autant plus facilement que l'intervalle qui sépare les excitations est plus court. Des intensités d'excitation qui, à des intervalles de trois secondes ne donnaient aucune réaction ont été rendues efficaces en raccourcissant les intervalles jusqu'à une seconde [2].

Quelque intérêt que présente le phénomène de l'addition latente des excitations, il n'a pas, au point de vue de l'étude de l'excitabilité cérébrale, une importance de premier ordre, car il se montre également à la suite des excitations directes des muscles et des nerfs moteurs. Il est très possible que les phénomènes d'addition latente se produisent dans le muscle et qu'ils s'y développent *in situ*, d'où que proviennent les excitations qui provoquent la réaction musculaire; leur production dans la substance nerveuse elle-même n'est pas pour

[1] Ch. Richet, *De l'addition latente des excitations électriques dans les nerfs et dans les muscles.* Travaux du Laboratoire de M. Marey, 1877, t. III, p. 97, et *Physiologie des muscles et des nerfs*, Paris 1882, p. 98 et 862.

[2] Bubnoff et Heidenhain, *Ueber Erregungs und Hemmungsvorgange innerhalb der motorischen Hirncentren. Pflüger's Archiv fur gesammelte Physiologie*, Bd. XXVI.

cela sans vraisemblance, mais on ne saurait faire du fait de l'addition latente un caractère de l'excitabilité nerveuse centrale.

C. — Les *excitations efficaces sériées* se succédant avec rapidité (30, 50, 100 interruptions par seconde), déterminent un véritable tétanos musculaire.

Si les excitations sont assez rapides la fusion des secousses est complète : si elles le sont moins leur fusion est incomplète et la courbe du raccourcissement tétanique est ondulée au lieu d'être droite (*fig.* 5). Il résulte de nos observations que pour obtenir la fusion parfaite des secousses musculaires par l'excitation de l'écorce cérébrale, chez le chien, il faut environ 45 interruptions par seconde (*fig.* 6). Il n'est pas sans intérêt de faire remarquer ici que le même nombre d'excitations est nécessaire pour produire le tétanos musculaire complet qu'on agisse sur le cerveau, sur le nerf moteur ou sur le muscle, chez un même animal, bien entendu.

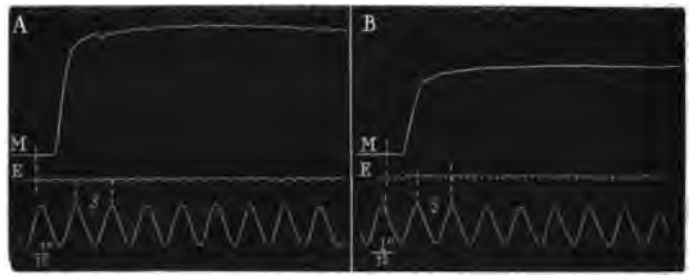

Fig. 6.

Recherche du chiffre de fusion des secousses musculaires produites par les excitations corticales. Les secousses sont encore dissociées à 30 excitations par seconde (*fig.* A); elles sont complètement fusionnées (*fig.* B) avec 50 excitations.

Le tétanos provoqué par des excitations sériées rapides de l'écorce cérébrale peut présenter plusieurs variétés. Dans sa forme la plus régulière, mais non la plus commune, la ligne d'ascension est brusque, presque verticale, sans aucun ressaut. Le muscle arrive d'un seul coup à un certain degré de rac-

courcissement maximum et il reste fixe à ce degré tant que dure l'excitation (*tétanos horizontal*) (1, *fig.* 7). Quelquefois le raccourcissement musculaire se produit lentement : on voit alors sur le tracé une ligne courbe qui s'élève graduellement (2, *fig.* 7) (*tétanos ascendant*). D'autres fois, enfin, à une ascension brusque succède une ligne de tétanos oblique en bas (*tétanos descendant*), en l'absence de toute fuite d'air dans les appareils.

En général on peut dire que le tétanos provoqué par la faradisation de l'écorce n'est pas aussi régulièrement en rapport avec le nombre et l'intensité des excitations provocatrices que l'est le tétanos provoqué par la stimulation directe du muscle ou du nerf moteur. Dans le tétanos cortico-musculaire, la ligne d'ascension est souvent brisée et la fusion n'est pas toujours complète alors que les secousses électriques se succèdent avec une rapidité qui serait suffisante pour la produire si les mêmes excitations étaient appliquées au muscle ou au nerf moteur.

Enfin il est un phénomène qu'on observe fréquemment à la suite des excitations de l'écorce et qui ne se montre jamais



Fig. 7.

Inscription simultanée du tétanos provoqué (ligne M) et des excitations corticales 1, 2 (ligne E).

après les excitations directes des muscles ou des nerfs, c'est le *tétanos secondaire*. Voici en quoi il consiste :

Lorsqu'on lance, dans la substance grise de la zone motrice,

Fig. 8.

T, tétanos provoqué par l'excitation E E ; T', tétanos secondaire, correspondant à la place tonique d'un accès épileptique qui se continue en D par des convulsions cloniques.



Fig. 9.

Modification des réactions musculaires (M) sous l'influence d'excitations prolongées du cerveau (E). En 1, tétanos fusionné, en 2. dissociation des secousses musculaires ; en 3, secousses musculaires indépendantes du nombre des excitations électriques ; en 4, relâchement du muscle malgré la persistance des excitations corticales (épuisement cortical).

des courants alternatifs, à succession rapide et suffisamment intenses, le premier phénomène qui se produit est le raccourcissement tétanique du muscle. Quand on cesse l'excitation, le muscle peut revenir à son état de repos (*fig.* 7). Mais il peut aussi rester en contraction tétanique pendant un temps relativement prolongé. Bien plus, la hauteur de la ligne du tétanos peut s'élever notablement aussitôt après la cessation de l'excitation corticale. C'est là ce que nous appelons le *tétanos secondaire*. Ce phénomène se produit surtout à la suite des excitations intenses. Il annonce toujours l'explosion prochaine de convulsions épileptiformes.

La figure 8 montre un exemple de ce tétanos secondaire succédant à un petit nombre d'excitations de la zone motrice du chien. On en trouvera plusieurs autres dans les tracés que nous avons publiés dans notre mémoire sur les convulsions épileptiformes d'origine corticale [1].

Ainsi que M. Hitzig l'a observé le premier, le tétanos provoqué par des excitations sériées rapides de la zone motrice corticale, ne peut pas être prolongé au delà d'un temps relativement très court. Le tétanos qui résulte d'excitations directes du muscle lui-même ou des nerfs moteurs peut persister, sans modifications notables, pendant longtemps. Nous avons pu, par exemple, maintenir en tétanos complet, des muscles de chien excités par des courants induits à interruptions rapides pendant plus de cinq minutes consécutives. Au contraire, le tétanos d'origine corticale ne peut être soutenu au delà de quelques secondes. Au bout de ce temps, ou bien l'animal est pris de convulsions épileptiques, ou bien le muscle revient peu à peu à l'état de repos, bien que les courants continuent à être appliqués au cerveau.

Il est intéressant de rechercher comment se caractérise graphiquement l'épuisement cortical par le fait duquel le tétanos initial se modifie et disparait malgré la persistance des conditions qui lui ont donné naissance.

[1] François-Franck et A. Pitres, Recherches expérimentales et critiques sur les convulsions épileptiformes d'origine corticale. *Archives de Physiologie*, 1883. Voyez en particulier les figures 4, 5, 6.

Il suffit de jeter un coup d'œil sur les figures 9 et 10 pour voir que les phénomènes qui se succèdent dans le muscle, pendant que l'écorce est soumise à une excitation prolongée, sont fort complexes. Le tracé que reproduit la figure 9 a été recueilli sur un chat. La zone motrice gauche ayant été mise à nu par les procédés ordinaires, des courants d'induction fréquents sont lancés dans le centre cortical pour le membre antérieur droit. Le groupe des tendons du muscle extenseur commun des doigts est relié par un fil au tambour explorateur qui recueille et transmet à l'enregistreur les moindres variations de longueur de ce muscle. Le tracé recueilli par ces



Fig. 10.

Défaut de continuité du tétanos provoqué au début des excitations corticales (E); malgré la persistance de ces excitations, on voit les secousses se dissocier (forme d'épuisement cortical).

procédés pendant le passage des courants peut être divisé en quatre périodes successives. Dans la première période (1, *fig.* 9), le muscle entre en contraction et se met en état de tétanos nettement fusionné. Dans la deuxième (2), la fusion du tétanos est moins complète, le muscle, tout en restant raccourci, est le siège de petites vibrations très brèves, très serrées, qu'il est difficile de compter sur le tracé, tant elles sont rapides. Dans la troisième période (3), ces vibrations deviennent plus amples, leur fréquence décroît ; elles prennent le caractère de contractions isolées, de secousses musculaires bien distinctes. Enfin, dans la quatrième période (4), le muscle s'al-

longe et reste au repos, bien que l'excitation continue à passer dans les centres nerveux. Il semble que l'excitabilité soit épuisée : en tout cas le muscle reste indifférent aux excitations qui traversent l'écorce. Si on cesse de faire passer le courant dans le cerveau pendant quelques secondes et qu'on recommence l'excitation sur le même point, le muscle ne réagit plus à cette nouvelle excitation ou bien il ne donne qu'une contraction ébauchée qui ne persiste pas.

Cet épuisement succédant aux excitations prolongées de l'écorce est temporaire et limité aux régions qui ont subi l'excitation. Pour s'assurer qu'il est *temporaire*, il suffit, après en avoir bien constaté l'existence, de laisser reposer l'animal pendant quelques minutes. Si alors on vient à appliquer de nouveau, sur le point du cerveau qui ne réagissait plus, la même excitation qui était inefficace pendant la période d'épuisement, on obtient des contractions musculaires semblables à celles qui se produisent au début de l'expérience.

L'épuisement est *local*, car l'application immédiate des électrodes sur les centres corticaux voisins ou sur ceux de l'hémisphère opposé, donne lieu à des contractions musculaires très nettes, au moment même où la faradisation intense du centre épuisé par une excitation prolongée, ne provoque plus aucune réaction musculaire.

Ajoutons que nous nous sommes assurés par des expériences directes, qu'au moment où le muscle a cessé de répondre aux excitations prolongées de l'écorce, il est encore parfaitement capable de se contracter avec énergie sous l'influence d'excitations directes ou sous l'influence d'excitations de son nerf moteur.

Nous aurons à rechercher plus tard si l'épuisement a pour siège les centres corticaux directement soumis à l'action des courants électriques ou les cellules ganglionnaires de la moelle épinière dont l'activité a été indirectement sollicitée par l'électrisation de l'écorce. Qu'il nous suffise pour le moment de signaler ce fait, à savoir que les excitations prolongées des centres moteurs corticaux ne donnent pas lieu (chez le chien et le chat) à un tétanos soutenu dans les muscles correspondants.

§ 2. *Du retard des réactions musculaires sur le moment où l'excitation électrique a été lancée dans l'écorce.*

Entre le moment où l'excitation électrique est appliquée sur la substance corticale et l'instant précis où débute le mouvement dans les muscles qui dépendent du centre excité, il s'écoule toujours un temps appréciable avec les appareils enregistreurs. La valeur de ce *temps perdu* n'est pas constante; elle ne peut donc pas être exprimée par des chiffres absolus.

Dans nos expériences sur des chiens et des chats non anesthésiés, le retard le plus court a été de 0",025 et le plus long de 0", 110. On verra plus loin que d'autres observateurs, expérimentant sur des animaux morphinisés ou chloralisés, ont trouvé que le temps perdu des réactions cortico-musculaires pouvait être beaucoup plus long.

Tels qu'ils sont, les chiffres que nous venons de citer sont déjà relativement très considérables. Dès 1873, M. Schiff[1] avait été frappé de cette longue durée du temps perdu à la suite des excitations corticales. Sans citer de chiffres précis, il avait remarqué qu'à la suite des excitations électriques de l'écorce, le temps perdu était de sept à onze fois plus long qu'il ne devrait l'être si l'espace entre le centre excité et le muscle était occupé par un nerf de transmissibilité uniformément égale à celle du nerf sciatique. Le fait est exact, mais il n'en faut pas conclure ainsi que le fait M. Schiff que le mouvement produit est par cela même de nature sensitivo-motrice, car rien n'autorise à supposer qu'une excitation centrifuge chemine avec la même rapidité dans les centres nerveux que dans les nerfs périphériques. Nos expériences démontrent même, ainsi qu'on va le voir, qu'il en est tout autrement.

Nous avons déjà dit que la valeur du retard de la contraction musculaire sur l'excitation cérébrale n'est pas constante. Il importe avant tout de rechercher qu'elles sont les conditions qui peuvent la faire varier.

[1] Schiff, *Lezioni di fisiologia sperimentali dal sistema nervoso encefalico*, Seconda edizione, Firenze, 1873, p. 535.

A. — La plus importante de toutes, c'est la distance qui sépare le muscle exploré du centre cortical excité. Plus ce muscle est éloigné du cerveau, plus le retard est considérable et *vice versa*. Si, sur un même animal, un chien de forte taille par exemple, on excite successivement les centres corticaux pour les muscles de l'oreille, pour les muscles du membre antérieur et pour les muscles du membre postérieur, on voit que, toutes choses étant égales d'ailleurs, les muscles de l'oreille réagissent plus vite que les muscles du membre antérieur et que les muscles du membre antérieur réagissent plus vite que ceux du membre postérieur. Les différences sont relativement considérables. Ainsi, pour citer des chiffres précis, nous trouvons dans une expérience de ce genre les résultats suivants :

Muscles de l'oreille,	R = 0″,03
Muscles extenseurs du poignet,	R = 0″,05
Muscles fléchisseurs du pied,	R = 0″,11

La valeur absolue des retards varie quand on opère sur des

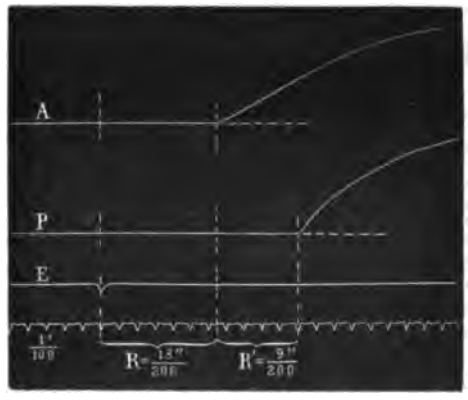

Fig. 11.

Retard comparé du mouvement dans le membre antérieur A, et dans le membre postérieur P, sur l'excitation simultanée des centres corticaux pour chacun des deux membres.

animaux différents, mais les rapports des nombres entre eux restent les mêmes : toujours les muscles les plus rapprochés

du cerveau réagissent les premiers et les muscles les plus éloignés réagissent les derniers.

Pour entourer cette conclusion de garanties plus certaines, au lieu d'exciter successivement les différents centres corticaux d'un même animal, nous avons excité simultanément une surface assez large de la zone motrice afin d'obtenir par une excitation unique et identique des mouvements des deux membres antérieur et postérieur.

Dans une autre série d'expériences, nous lancions à la fois l'excitation dans les deux centres corticaux, pour le membre antérieur et pour le membre postérieur, à l'aide d'électrodes dédoublées. Dans tous les cas, le retard était sensiblement plus grand pour les muscles du membre postérieur que pour ceux du membre antérieur.

La figure 11 est la reproduction d'un tracé provenant de l'une de ces expériences dans lesquelles les centres corticaux pour les deux membres d'un même côté ont été simultanément excités.

Ajoutons, enfin, que ces expériences ont été contrôlées récemment par M. de Varigny sur des chiens chloralisés et que les résultats de ses expériences confirment pleinement ce que nous avions avancé dès 1877. Voici quelques chiffres empruntés aux expériences de M. de Varigny (*loc. cit.*).

Sur un jeune chien terrier (Exp. XXVI, p. 135), la valeur des retards, évaluée en centièmes de secondes, était :

	MEMBRE ANTÉRIEUR.	MEMBRE POSTÉRIEUR.
1re Excitation	5,2	11,0
2e »	6,2	12,0
3e »	6,0	11,5
4e »	6,2	11,0
5e »	6,0	11,2

Sur un chien plus petit (Exp. XXVII), la différence entre les retards du membre antérieur et ceux du membre postérieur était moins considérable. Dans d'autres séries d'explorations sur le même animal, on obtint :

TABLEAU.

	MEMBRE ANTÉRIEUR.	MEMBRE POSTÉRIEUR.
1re Excitation	5,0	7,0
2e »	5,0	7,0
3e »	6,2	8,0
4e »	5,2	7,5

	MEMBRE ANTÉRIEUR.	MEMBRE POSTÉRIEUR.
1re Excitation	4,7	9,0
2e »	6,0	8,0
3e »	8,0	10,0
4e »	6,0	10,0
5e »	9,0	10,0

La différence des retards observés dans les conditions que nous venons d'indiquer, entre le moment où les muscles des membres antérieurs et ceux des membres postérieurs entrent en contraction, ne peut être expliquée que par la différence de longueur du trajet que parcourt l'excitation pour arriver du cerveau au renflement cervico-brachial de la moelle, d'une part, du cerveau au renflement lombaire de la moelle, d'autre part. Car si nous décomposons en ses éléments constitutifs le retard total révélé par l'inscription chronographique pour le membre antérieur et pour le membre postérieur, nous voyons que tous ces éléments sont sensiblement égaux pour les deux membres, sauf la longueur variable du trajet intra-médullaire de l'excitation. Ce retard total se compose, en effet :

POUR LE MEMBRE ANTÉRIEUR.

1° Du temps perdu dans les appareils par la transmission à travers les tubes qui relient les tambours et par le soulèvement du levier.

2° Du temps perdu du muscle lui-même.

POUR LE MEMBRE POSTÉRIEUR.

1° Du temps perdu dans les appareils par la transmission à travers les tubes qui relient les tambours et par le soulèvement du levier.

2° Du temps perdu du muscle lui-même.

3° Du temps perdu par la transmission de l'excitation à travers les nerfs périphériques (du renflement cervico-brachial aux muscles extenseurs du poignet, soit 0m,25 à 0m,30 environ).

4° Du temps perdu par l'excitation pendant son trajet dans les centres nerveux (de l'écorce au renflement cervico-brachial, soit 0m,20 à 0m,25 environ).

3° Du temps perdu par la transmission de l'excitation à travers les nerfs périphériques (du renflement lombaire aux muscles fléchisseurs du pied, soit 0m,25 à 0m,30 environ).

4° Du temps perdu par l'excitation pendant le trajet dans les centres nerveux (de l'écorce au renflement lombaire, soit 0 ,60 à 0m,70 environ).

Donc, si dans notre expérience citée plus haut, l'excitation a employé 0",05 pour arriver de l'écorce aux muscles de l'avant-bras, et 0",11 pour arriver aux muscles de la jambe, c'est qu'elle a perdu un temps égal à la différence entre ces deux chiffres, soit 0",06, pendant son trajet intra-médullaire, ou, pour être plus précis, pendant son trajet à l'intérieur du segment de moelle qui sépare les origines du nerf radial de celles du nerf sciatique.

B. — Chez un même animal, pour une même distance entre le cerveau excité et le muscle exploré, la valeur du retard ne varie pas régulièrement avec l'intensité des excitations employées, pourvu que les expériences soient faites de façon à ne pas apporter des modifications profondes à l'excitabilité cérébrale, soit en prolongeant longtemps les explorations, soit en employant des courants extrêmement intenses, soit enfin en opérant sur des animaux morphinisés ou chloralisés. MM. Bubnoff et Heidenhain (*loc. cit.*) ont contesté l'exactitude de cette proposition. Ils pensent que la valeur du temps perdu est inversement proportionnelle à l'intensité de l'excitation. « L'ensemble de nos résultats, disent-ils, ne laisse aucun doute à ce sujet, à savoir que la durée du temps de réaction (temps perdu) varie dans de certaines limites en sens

inverse de l'intensité de l'excitation, c'est-à-dire que celle-ci diminue si celle-là augmente, et réciproquement. »

A l'appui de leur opinion, ces physiologistes ont rapporté plusieurs séries d'expériences dans lesquelles le temps perdu diminue, en effet, à mesure que l'excitation devient plus intense. Nous croyons même devoir reproduire les chiffres cités par eux à ce sujet.

Chien de taille moyenne ; injection de 0gr,12 *de chlorhydrate de morphine. Pile de* 12 *petits éléments Grove. Excitations isolées, séparées les unes des autres par des intervalles de plusieurs secondes.*

SÉRIE D'EXPÉRIENCES.	RHÉOCORDE.	VALEUR de résection exprimée en centimètres.	HAUTEUR de la contraction exprimée en millimètres.
I	2000	5,00	4,5
	2200	4,05	11,0
	2400	4,00	16,5
	2600	4,00	18,0
	3000	3,05	25,0
II	1400	4,75	1,0
	1600	4,05	4,5
	1800	3,00	2,8 (?)
III	1220	5,50	0,5
	1240	4,25	2,5
	1260	3,75	15,5

M. de Varigny a repris, sur des chiens chloralisés, les expériences faites par MM. Bubnoff et Heidenhain sur des chiens morphinisés, et il est arrivé à des résultats dont l'ensemble concorde avec ceux indiqués par les auteurs allemands.

Depuis que nous avons eu connaissance de ces divers travaux, nous n'avons pas fait d'expériences nouvelles dans le but d'étudier les rapports de la durée du temps perdu avec l'intensité des excitations et l'amplitude des réactions musculaires. Mais en relisant nos anciens tracés et les détails de nos expériences, nous avons trouvé un grand nombre de documents qui ne nous permettent pas de modifier les opinions que nous avons exprimées jadis à ce sujet.

Les tracés reproduits dans la figure 12 proviennent d'expériences pratiquées en 1877 sur un chien. L'excitation, d'intensité variable, était lancée sur le centre moteur cortical des muscles de l'oreille. Il est facile de voir que, bien que l'intensité de l'excitation et l'amplitude de la secousse musculaire soient fort inégales, le temps perdu est exactement ou presque exactement le même. Nous sommes convaincus que la différence des résultats obtenus par nous et de ceux indiqués par MM. Bubnoff et Heidenhain et par M. de Varigny, tient à ce que ces auteurs ont expérimenté sur



Fig. 12.

Égalité des retards pour deux excitations d'intensité différente et suivies de réactions d'amplitude très différente. La première excitation est la plus forte.

des animaux narcotinisés par la morphine ou par le chloral, tandis que nous avons fait nos recherches sur des animaux non anesthésiés et en ayant toujours soin de laisser un temps relativement long (plusieurs minutes) entre les diverses explorations.

C. — La valeur du temps perdu varie sensiblement avec le degré d'excitabilité des centres nerveux. Des excitations légères, répétées à de courts intervalles, augmentent cette excitabilité. Des excitations énergiques, surtout lorsqu'elles sont suivies de l'explosion d'accès épileptoïdes, la diminuent ou même l'abolissent temporairement. Il y a là une cause d'erreurs difficile à éviter complètement, mais dont il faut

absolument tenir compte dans l'appréciation des résultats expérimentaux.

Certaines intoxications modifient aussi profondément l'excitabilité cérébrale. La strychnine l'exagère, de fortes doses de chloral ou de morphine l'affaiblissent. Dans ces conditions, la valeur des retards augmente ou diminue parallèlement aux variations de l'excitabilité des centres nerveux. Dans une expérience du 1er décembre 1877, sur un chien strychnisé nous relevons les chiffres suivants : avant la strychnisation, le temps perdu pour les muscles extenseurs des doigts était de 0",075 : deux minutes après l'injection sous la peau de la cuisse, de 0gr,004 de chlorhydrate de strychnine, la même excitation donnait une secousse musculaire beaucoup plus ample, avec un retard de 0",05; cinq minutes plus tard, une nouvelle excitation produisait la contraction du muscle avec un retard de 0',03 seulement.

Des effets inverses se produisent quand les animaux en expérience ont été fortement chloralisés ou morphinisés. MM. Bubnoff et Heidenhain l'ont observé dans un grand nombre d'expériences. Dans un cas cité par eux, la valeur du temps perdu atteignait le chiffre extraordinaire de 17 secondes.

En résumé, la durée du retard de la contraction musculaire sur l'excitation cérébrale ne peut être représentée par un chiffre absolu. Elle varie d'un animal à l'autre, et, chez un même animal, elle n'est pas uniforme dans toutes les explorations. Ordinairement, la durée de ce retard est représentée par plusieurs centièmes de seconde. Les conditions principales qui font varier sa valeur sont la distance qui sépare le muscle exploré du centre cortical excité et le degré d'excitabilité des centres nerveux. On peut dire d'une façon générale que la durée du temps perdu est directement proportionnelle à la longueur du trajet parcouru par les excitations et inversement proportionnelle au degré d'excitabilité des centres nerveux.

§ 3. — *Des mouvements bilatéraux provoqués par l'excitation d'un seul centre cortical.*

Quand on excite simultanément, avec des courants d'égale intensité, les deux centres corticaux homologues, on obtient dans les muscles correspondants aux centres excités des mouvements sensiblement identiques. Si, par exemple, à l'aide d'électrodes dédoublées, on lance une secousse d'induction

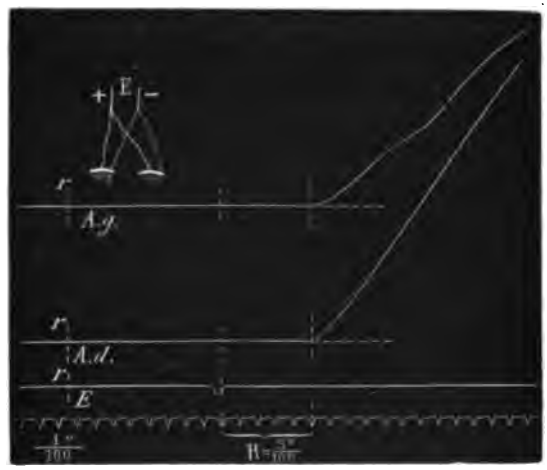

Fig. 13.

Retard identique des mouvements des deux membres antérieurs dont les centres corticaux sont excités simultanément avec des électrodes bifurquées Schéma E). *Ag*, mouvement du membre antérieur gauche; *Ad*, mouvement du membre antérieur droit. *E*, excitation commune. *R*, retard identique, égale 5/100″.

dans les deux centres corticaux droit et gauche pour les membres antérieurs, les muscles de ces deux membres donneront des réactions synchrones et d'amplitude sensiblement égale (*fig.* 13). C'est là un phénomène prévu, logique, et les résultats de cette expérience n'ont rien qui soit de nature à étonner.

Il n'en est pas de même pour les mouvements bilatéraux provoqués par l'excitation d'un seul hémisphère cérébral. Leur étude présente un grand intérêt, et, comme elle peut conduire à l'interprétation de certains faits physiologiques et

pathologiques encore fort obscurs, nous croyons devoir entrer dans quelques développements pour faire connaître leurs caractères myographiques et leur mode de production.

Fig. 14.

Diminution progressive des retards sous l'influence d'une strychnisation modérée. On voit le retard des réactions musculaires passer successivement de 7 à 5 et à 3 centièmes de seconde, dans les spécimens I, II, III.

Les mouvements provoqués par l'excitation électrique de la zone motrice corticale ne restent pas nécessairement limités

aux muscles du côté opposé du corps. Souvent, par l'excitation isolée d'un seul centre cortical, on provoque des contractions musculaires siégeant à la fois dans les groupes musculaires dépendant du centre excité et dans les groupes musculaires symétriques. En agissant, par exemple, sur le centre cortical pour le membre antérieur droit, on peut obtenir des mouvements, non seulement dans le membre antérieur droit, mais encore dans le membre antérieur gauche, et même

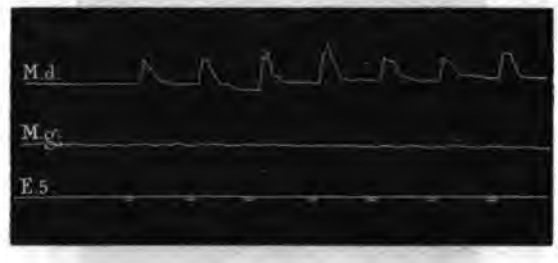

Fig. 15

Excitations corticales du centre du membre antérieur droit. Les excitations en séries successives (E. 5) sont faibles, le membre antérieur gauche (Mg) ne réagit pas ; tandis que le membre antérieur droit (Md) donne des réactions très nettes.

dans les quatre membres. Cette dissémination de l'excitation se produit surtout avec des courants intenses : chez les animaux très excitables elle peut aussi se produire avec des courants relativement faibles. M. Hitzig a observé, le premier, ces contractions bilatérales, succédant à des excitations unilatérales du cerveau. Dans son premier mémoire, il fait remarquer que les courants faibles localisent leurs effets sur les muscles du côté opposé du corps et que des courants plus forts agissent à la fois sur les muscles du côté opposé et sur ceux du côté correspondant. Il est facile d'observer et même d'inscrire les mouvements bilatéraux provoqués par l'excitation d'un seul centre cortical. Les figures 15 et 16 en montrent les caractères. Dans la première, les courants excitateurs sont très faibles (à peine sensibles à la langue), ils sont lancés dans le centre cortical pour le membre antérieur droit (hémisphère gauche) et les muscles du membre antérieur

droit réagissent seuls. En augmentant l'intensité des courants, on obtient le tracé reproduit dans la figure 16, dans lequel les muscles des deux membres antérieurs se contractent à chaque excitation. On peut cependant voir sur cette figure que les mouvements du membre antérieur gauche sont

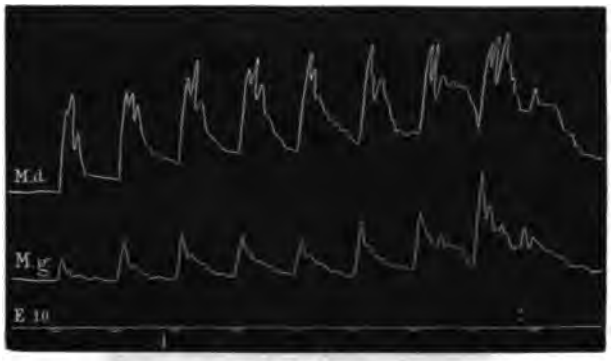

Fig. 16.

Excitations corticales du centre du membre antérieur droit (E 10). Les muscles du membre antérieur droit (Md) réagissent énergiquement. Ceux du membre antérieur gauche (Mg) réagissent aussi, les excitations étant plus fortes que dans le cas de la figure 15.

moins amples que ceux du membre homologue du côté droit. De plus, si on prend les tracés avec une vitesse de rotation plus grande du cylindre enregistreur, en y joignant les inscriptions chronographiques nécessaires pour la mesure des retards, on reconnait que les deux mouvements ne sont pas synchrones. Les muscles du côté droit (dépendant du centre excité) se contractent plus tôt que ceux du côté correspondant à l'excitation. Dans le tracé de la figure 17, le retard est de 0″,050 pour le membre antérieur droit et de 0″,065 pour le membre antérieur gauche.

Plusieurs hypothèses peuvent être mises en avant pour expliquer cette transmission d'un côté à l'autre des mouvements provoqués par l'excitation unilatérale du cerveau.

1° On peut supposer que le *mouvement associé* est le résultat de l'ébranlement mécanique causé par la contraction brusque des muscles dont les centres corticaux ont été exci-

tés. Mais cette hypothèse doit être repoussée, car l'expérience démontre que la section des nerfs des membres qui sont le siège des mouvements associés supprime ces mouvements d'une façon absolue, bien qu'elle ne modifie en rien les conditions mécaniques de l'expérience.

2° On admet généralement que l'action des hémisphères cérébraux est croisée, c'est-à-dire que l'hémisphère cérébral droit préside aux mouvements du côté gauche du corps et réciproquement. Mais on sait aussi que l'entrecroisement du faisceau pyramidal (chez l'homme du moins) est souvent incomplet et que, dans ces cas, une partie des fibres partant d'un hémisphère cérébral, passe dans le cordon latéral du côté opposé de la moelle (faisceau pyramidal croisé), tandis que l'autre partie se prolonge dans le faisceau latéral du côté correspondant (faisceau pyramidal direct). Si cette donnée anatomique était exacte chez le chien comme elle l'est chez l'homme, il semblerait donc tout naturel d'expliquer les contractions bilatérales provoquées par l'excitation d'un seul centre cortical, en supposant que les excitations partant de la zone motrice



Fig. 17.

Mouvements *successifs* des membres antérieur droit (Ad) et antérieur gauche (Ag), quand on excite seul le centre cortical du membre antérieur droit. Le retard R, des muscles commandés par le centre excité est de 10/200″; celui des muscles situés du même côté que le centre excité est de 13/200″.

corticale se propagent à la fois du côté opposé du corps en suivant les fibres du faisceau pyramidal croisé, et du côté correspondant en suivant les fibres du faisceau pyramidal direct. Cette explication, séduisante à première vue, ne nous paraît cependant pas devoir être acceptée, et cela pour deux raisons. La première, c'est que, dans la grande majorité des cas, chez le chien, les dégénérations secondaires consécutives aux lésions unilatérales du cerveau sont exactement limitées au cordon latéral du côté opposé de la moelle [1], ce qui prouve que chez cet animal l'entrecroisement des fibres motrices est complet. La seconde raison, c'est que cette hypothèse ne rend pas compte de la différence, relativement considérable, des retards observés dans les muscles du membre dépendant du centre excité et dans ceux du côté opposé. Cette différence démontre que le mécanisme de la transmission ne se fait pas de la même façon pour les deux côtés. Il faut donc chercher ailleurs la cause des mouvements bilatéraux produits par l'excitation d'un seul hémisphère cérébral.

3° La troisième hypothèse qui se présente c'est que l'excitation d'un hémisphère se transmet à la fois, d'une part aux muscles du côté opposé par l'intermédiaire du faisceau pyramidal croisé, d'autre part aux muscles du côté correspondant, par suite du passage de l'excitation à travers les commissures inter-hémisphériques jusqu'aux centres corticaux homologues et aux fibres du faisceau pyramidal qui s'en détachent. Pour préciser notre pensée, il pourrait se faire que l'excitation lancée sur l'hémisphère droit dans le centre cortical pour le membre antérieur gauche, se transmit, d'une part, au faisceau pyramidal sous-jacent, et, par son intermédiaire, aux muscles du membre antérieur gauche, et que, d'autre

[1] Quelquefois les dégénérations secondaires de la moelle, succédant aux lésions expérimentales du cerveau chez le chien, sont bilatérales, bien que les lésions provocatrices aient été limitées à un seul hémisphère. Nous avons observé un cas de ce genre en 1880 (*Des dégénérations secondaires de la moelle épinière consécutives à l'ablation du gyrus sigmoïde chez le chien. Progrès médical*, 1880, p. 145, exp. 2. MM. Binswanger et Moeli ont rencontré des cas analogues. (Zur Frage der secundaren Degeneration. *Neurol. Centralbl.*, janvier 1883, p. 9). Mais ce sont là des faits exceptionnels.

part, elle allât agir, en suivant les commissures inter-hémisphériques sur le centre cortical homologue de l'hémisphère droit ; celui-ci réagirait à son tour sur le faisceau blanc sous-jacent, et, par son intermédiaire, sur les muscles du membre antérieur droit. La différence des retards pourrait ainsi s'expliquer par la longueur différente des trajets suivis par l'excitation.

Cette hypothèse n'est pas confirmée par les expériences. Il est clair, en effet, que si elle était exacte, la section longitudinale du corps calleux ou la destruction des centres corticaux du côté opposé à l'excitation unilatérale, devrait supprimer les mouvements dans les membres qui ne dépendent pas des centres excités. Or, il n'en est rien : les mouvements bilatéraux se produisent encore après la section du corps calleux et des autres commissures inter-hémisphériques. Ils ne sont pas abolis par la destruction préalable de la zone motrice du côté opposé à l'excitation. Ils persistent après la section longitudinale de la protubérance sur la ligne médiane dans le sens antéro-postérieur.

Si l'association des mouvements bilatéraux ne se fait ni dans les hémisphères cérébraux, ni dans la protubérance, il devient évident qu'elle se produit dans la moelle épinière. Nous n'avons pas fait, pour le démontrer, d'expériences directes, la conclusion nous paraissant se dégager clairement des expériences indirectes que nous avons rapportées plus haut. Il n'y a, du reste, dans cette transmission des excitations motrices, d'un côté à l'autre de la moelle, rien qui doive surprendre. On sait que les excitations centripètes se comportent de la même façon. On sait même que le temps perdu des réactions réflexes est notablement exagéré quand ces réactions se produisent du côté opposé à l'excitation sensitive provocatrice.

§ 4. — *Des convulsions épileptiformes consécutives aux excitations corticales.*

A la suite des excitations corticales, on observe très souvent des convulsions épileptiformes partielles ou généralisées, dont nous avons étudié les caractères dans un travail publié

l'an dernier dans ce recueil[1]. Nous les rappelons ici uniquement pour marquer leur place dans l'histoire de l'excitabilité de la zone motrice corticale, renvoyant, pour les détails, à notre mémoire.

§ 5. — *De la valeur de l'excitation minima efficace, et des variations de cette valeur à l'état physiologique et dans quelques conditions expérimentales.*

Les excitations électriques très faibles, appliquées sur le cerveau, ne déterminent aucune réaction motrice. La contraction musculaire provoquée ne commence à se produire que lorsque l'intensité de l'excitation a atteint un certain degré minimum. Il serait fort intéressant de pouvoir déterminer d'une manière absolue la valeur de l'excitation minima nécessaire pour donner lieu à des réactions musculaires, et fort avantageux de pouvoir l'exprimer par un chiffre invariable. Malheureusement cela est impossible. La valeur du courant minimum efficace varie en effet selon les dispositions individuelles de l'animal en expérience, selon son âge, sa race, son excitabilité nerveuse générale, selon qu'il a été soumis ou non à l'action des agents anesthésiques, selon que son cerveau a subi ou non des excitations antérieures, etc., etc.

Nous pourrions répéter ici ce que nous avons dit, dans un des paragraphes précédents, à propos de l'évaluation de la durée des retards. Dans les deux cas, on ferait un travail stérile en cherchant à établir sur des moyennes des chiffres qui n'auraient qu'une fausse apparence de précision. L'important est de connaître les variations physiologiques ou accidentelles qui peuvent se produire et de déterminer les lois de leur production. C'est ce que nous allons essayer de faire dans les pages suivantes :

1° Le degré d'excitabilité de la zone motrice corticale ou, pour employer une expression qui ne préjuge rien, le degré

[1] François-Franck et A. Pitres, *Recherches expérimentales et critiques sur les convulsions épileptiformes d'origine corticale.* Archives de physiologie, 1883.

de réactivité cortico-musculaire, est variable d'un animal à l'autre, même quand la comparaison est limitée à des animaux de la même espèce. Chez tel chien, par exemple, on provoquera des mouvements par l'excitation de la zone motrice avec des courants à peine sensibles à la langue, tandis que chez un autre, pour obtenir une contraction appréciable, en agissant sur le même centre cortical, il faudra employer un courant notablement plus énergique. L'âge [1], la race, le caractère des animaux ont vraisemblablement une influence sur l'excitabilité des centres nerveux, et, par conséquent, sur la réactivité cérébro-musculaire. En général, les chiens jeunes, turbulents, de race fine, vifs, alertes, ont les réactions cortico-musculaires plus vives et plus faciles que les chiens vieux, tranquilles et de race commune. Mais il faut avouer que ce n'est pas là une règle absolue, et qu'on rencontre souvent dans la pratique expérimentale des sujets qui y font exception.

2° Chez un même animal, la valeur du courant minimum efficace n'est pas toujours égale dans les points symétriques des deux hémisphères, c'est-à-dire que si l'on découvre dans une égale étendue les deux hémisphères cérébraux d'un chien et qu'on porte successivement des excitations d'intensité graduellement croissante sur des régions de l'écorce aussi exactement symétriques que possible, les réactions musculaires ne se produisent pas toujours sous l'influence d'un même courant du côté droit et du côté gauche.

Dans quatre expériences que nous avons faites dans le but spécial de juger cette question de la réactivité comparée des deux hémisphères, nous avons constaté que, deux fois, les hémisphères droit et gauche répondaient à la même excitation minima; une fois l'hémisphère droit était plus excitable que le gauche, et une fois l'hémisphère gauche était plus excitable que le droit. Dans ces derniers cas, les différences se mesuraient par une variation de 1 centimètre à 1 centimètre et demi dans l'écartement de la bobine induite.

[1] Il est à peine besoin de rappeler que, chez les animaux nouveau-nés, des excitations même très intenses des circonvolutions cérébrales ne provoquent aucune réaction motrice (SOLTMANN, TARCHANOFF, etc.).

La commission américaine[1] nommée en 1875 par la Société de médecine de New-York pour contrôler les expériences de MM. Hitzig et Ferrier, a observé quelquefois des différences notables dans la valeur de l'excitation minima efficace pour les deux hémisphères, et elle suppose que cela pourrait bien tenir aux différences morphologiques des sillons et des circonvolutions qui ne sont pas toujours identiquement symétriques sur les deux hémisphères. Le fait anatomique signalé par la commission américaine est parfaitement exact. Il y a souvent une asymétrie évidente dans les dispositions des sillons et des plis cérébraux secondaires d'un côté à l'autre. Mais nous croyons que cela ne suffit pas à expliquer les différences que révèle l'expérimentation dans le degré de réactivité des deux hémisphères.

3° Sur un même hémisphère, les différents centres moteurs corticaux ne répondent en général pas à la même excitation minima. Si on applique successivement les électrodes sur plusieurs points de la zone motrice, en recouvrant peu à peu la bobine inductrice de la bobine induite, il arrive un moment où l'excitation est suffisante pour agir sur un centre, tandis qu'elle reste inefficace quand elle est appliquée sur les centres voisins. Le plus souvent, chez le chien, c'est l'excitation du centre pour le membre antérieur qui provoque les premières réactions appréciables.

MM. Luciani et Tamburini[2] ont observé, avant nous, le même fait et l'ont très explicitement décrit :

« Nous pouvons, disent-ils, conclure de l'ensemble de nos expériences que les divers centres jouissent d'un degré inégal d'excitabilité car on observe clairement qu'un même courant minimum n'est pas capable de provoquer dans tous une réaction lorsqu'on l'applique à chacun d'eux. Ainsi nous avons généralement observé que le degré minimum du courant qui

[1] Motor centres in the cerebral convolutions. Report of the commission of the New-York Society. *New York medical Journal*, 1875.

[2] LUCIANI et TAMBURINI, Ricerche sperimentali sulle funzioni del cervello. Centri psico-motori corticali. Rivista sperimentale di freniatria e di medicina legale, anno IV, 1878.

produit une réaction dans les centres pour les membres ne suffit pas à la produire dans les centres pour la tête et le cou, mais qu'il est nécessaire pour mettre ces derniers en activité d'employer un degré supérieur du courant » (p. 224).

4° Sur un même animal, dans le cours d'une même expérience, la valeur du courant minimum efficace peut varier d'un instant à l'autre dans des proportions très notables et sous diverses influences.

a. — Des excitations antérieures légères, alors même qu'elles sont inefficaces au point de vue moteur, augmentent la réactivité des centres nerveux. Si, par exemple, la zone motrice d'un chien étant mise à nu, on recherche par des excitations d'intensité graduellement croissante, le courant minimum capable de produire une réaction, il arrive un moment où on obtient une contraction musculaire nette quand les bobines sont à une distance déterminée x. Cela étant constaté, si on laisse reposer l'animal pendant quelques minutes et si on recommence l'expérience en employant d'emblée le courant x, on est surpris de constater que ce courant est inefficace : il faut en augmenter l'intensité pour produire une contraction appréciable. Cependant ce courant x redeviendra efficace quand le cerveau aura été soumis à quelques excitations répétées à de courts intervalles.

b. — Les excitations énergiques et prolongées ont quelquefois un effet tout différent : elles épuisent la réactivité cortico-musculaire. Nous avons précédemment signalé les résultats des excitations tétanisantes soutenues. Nous avons vu que quand on lance dans un centre cortical, une série de décharges d'induction fréquentes, on provoque tout d'abord un tétanos fusionné dans les muscles dépendant du centre excité, mais que, après quelques secondes, ou bien il survient une attaque épileptiforme, ou bien les muscles reviennent graduellement à leur état de repos et finissent par rester tout à fait relâchés, bien que le courant excitateur continue à traverser le centre cortical.

En d'autres termes, une excitation, suffisante au début pour

provoquer une réaction musculaire violente, devient inefficace, par le fait seul de sa continuité. Des excitations non tétanisantes, mais répétées souvent et à de courts intervalles, peuvent avoir le même effet.

c. — Les convulsions violentes agissent souvent de la même manière. Elles diminuent ou abolissent pendant un temps plus ou moins long la réactivité cortico-musculaire.

Nous avons montré dans notre mémoire sur les convulsions épileptiformes d'origine corticale que consécutivement aux accès épileptoïdes provoqués, on pouvait observer un épuisement temporaire de cette réactivité. Dans l'intoxication strychnique les crises convulsives sont séparées par des intervalles de résolution générale pendant lesquels les excitations les plus violentes de la zone motrice restent inefficaces. M. Danillo a constaté aussi un affaiblissement considérable de la réactivité cérébro-musculaire pendant la phase de résolution dans l'intoxication par l'essence d'absinthe.

d. — Les impressions sensitives violentes, les douleurs vives peuvent provoquer également une diminution notable dans la réactivité des centres nerveux. Ce fait a une assez grande importance dans l'interprétation de certains phénomènes pathologiques pour que nous croyons devoir citer une des expériences dans lesquelles nous l'avons observé.

Le 27 décembre 1877, nous découvrons par le procédé habituel le gyrus sygmoïde gauche d'un chien boule-terrier adulte, très vigoureux. L'opération, faite sans anesthésie préalable, a lieu sans aucun accident : la dure mère est incisée et les circonvolutions motrices sont mises à découvert sans qu'il y ait d'hémorragie. Après avoir laissé reposer l'animal pendant un quart d'heure environ, nous excitons le tiers externe de la circonvolution marginale postérieure et nous constatons que le courant minimum capable de provoquer un mouvement net dans le membre antérieur droit correspond au chiffre cinq du charriot de Gaiffe, grand modèle.

Un fragment osseux nous gênait dans les explorations que nous voulions pratiquer. Nous le coupons avec le tranche-net et après l'avoir enlevé nous excisons un lambeau de dure mère très sensible qui était placé au-dessous de lui.

Cette petite opération complémentaire paraît causer de vives douleurs à l'animal qui se défend et retire brusquement la tête chaque fois que la dure mère est saisie entre les mors de la pince ou entre les branches des ciseaux. Aussitôt après, rien n'ayant été changé dans les appareils excitateurs, nous appliquons de nouveau les électrodes sur la région corticale sur laquelle avaient porté les premières excitations. Mais cette fois il ne se produit aucun mouvement.

Nous laissons alors reposer l'animal pendant dix minutes. Après ce repos, et dès la première excitation (la bobine induite étant toujours à la même distance) nous obtenons des mouvements très nets dans le membre antérieur droit.

Ces mouvements étaient identiques pour la forme et pour l'amplitude avec ceux qui se produisaient tout à fait au début de l'expérience avec la même excitation.

Il nous paraît ressortir de cette expérience et de plusieurs autres semblables dans lesquelles la douleur, au lieu d'être provoquée par l'excision de la dure mère, a été produite par des pincements énergiques de la peau ou des nerfs sensitifs, qu'une excitation électrique d'une intensité déterminée, capable de produire une réaction musculaire lorsqu'on l'applique sur la zone motrice corticale, peut cesser temporairement d'être efficace par le fait seul que l'animal en expérience a ressenti une vive sensation douloureuse dans l'intervalle des deux explorations. En d'autres mots, les *sensations douloureuses violentes diminuent la réactivité cortico-musculaire.* MM. Bubnoff et Heidenhain ont signalé quelques faits qui confirment cette règle. Lorsque sur un chien, chez lequel ils avaient noté avec soin la durée du temps perdu et l'amplitude de la réaction musculaire pour une excitation déterminée, ils venaient à couper le nerf sciatique ou à pincer la peau de l'abdomen, ils observaient aussitôt après, une diminution dans l'amplitude des contractions musculaires provoquées par la même excitation et un retard plus grand dans leur apparition.

e. — MM. Bubnoff et Heidenhain ont signalé, en outre, un fait qui nous avait complètement échappé et que nous croyons devoir indiquer ici, bien qu'il ait été observé sur des animaux morphinés. Avec un courant inefficace par lui-même on peut

obtenir une réaction motrice très forte, si un instant avant l'application de ce courant sur les appareils cérébraux, la peau de certaines parties du corps a été légèrement effleurée. Il faut, pour que l'expérience réussisse bien, que les animaux soient amenés à ce degré de morphinisation dans lequel se produit un sommeil profond et tranquille sans abolition complète cependant des fonctions cérébrales. Alors un courant léger, inférieur au courant minimum nécessaire pour provoquer une réaction musculaire devient efficace si, avant de le lancer dans l'écorce, on passe légèrement la main sur la peau qui recouvre les muscles actionnés par le centre cortical excité. L'hyperexcitabilité provoquée artificiellement par ce simple effleurement de la peau ne persiste que quelques secondes, mais on peut la reproduire plusieurs fois de suite. Ce phénomène serait, d'après MM. Bubnoff et Heidenhain, d'une observation facile.

5° Diverses influences, agissant localement sur la zone motrice corticale peuvent faire varier la réactivité cortico-médullaire.

a. — L'inflammation légère des circonvolutions, est accompagnée, à un certain moment de son évolution, d'une hyperréactivité considérable. Les courants les plus légers déterminent alors des réactions musculaires d'une grande intensité. Le simple attouchement du cerveau avec une éponge ou un fragment d'amadou nous a suffi pour provoquer des convulsions épileptiformes. Mais, cette période dure en général peu de temps et lorsque l'inflammation devient plus intense, la réactivité de l'écorce diminue et disparaît même totalement.

b. — L'application directe sur la zone motrice de compresses imbibées d'alcool, de glycérine, de solutions acides ou alcalines non caustiques, ne nous a pas paru modifier d'une façon notable la réactivité cortico-musculaire. Après l'application de ces substances sur la zone motrice, le courant minimum efficace était sensiblement le même qu'avant et les attaques épileptoïdes se produisaient avec une égale facilité.

c. — Nous avons essayé, sans plus de succès, de modifier la réactivité cortico-médullaire en faisant varier les conditions de la circulation cérébrale. Nous avons lié les veines jugulaires ou les artères carotides, nous avons sectionné les nerfs vago-sympathiques sans obtenir aucune modification appréciable dans les caractères des réactions consécutives aux excitations de l'écorce. Un examen attentif nous a montré que, dans ce dernier cas, les effets des excitations restaient les mêmes, contrairement à l'opinion que l'un de nous avait émise antérieurement. (Francois-Franck, *Soc. de Biologie*, 1878.) Après ces diverses opérations, les réactions musculaires, étaient exactement semblables à ce qu'elles étaient avant.

M. Brown-Séquard [1] a observé qu'après la section d'un nerf sciatique ou d'une moitié latérale de la moelle, chez un animal, on pouvait constater que les centres moteurs corticaux et la substance blanche sous-jacente étaient devenus plus excitables du côté correspondant à la lésion et moins excitables du côté opposé. Nous n'avons fait aucune expérience dans le but de répéter ces observations.

d. — La réfrigération locale de la zone motrice par des pulvérisations d'éther, n'empêche pas l'excitation de l'écorce par des courants relativement faibles, de produire des mouvements simples dans les muscles du côté opposé du corps. Mais, lorsqu'elle a été portée assez loin, elle supprime passagèrement l'aptitude qu'ont, à l'état normal, les excitations corticales à provoquer des convulsions épileptiformes.

Pour arriver à ce résultat il est nécessaire que la température de la zone motrice ait été abaissée au-dessous de + 6°.

En pratiquant une réfrigération progressive par la pulvérisation d'éther, on voit s'atténuer peu à peu la puissance épileptogène de l'écorce, et c'est seulement entre + 6° et 0° que les convulsions cessent de pouvoir être provoquées. Inversement, quand on cesse de refroidir la zone motrice, tout en continuant à l'exciter, on voit reparaître rapidement l'aptitude épileptogène à mesure que le cerveau se réchauffe.

[1] *Société de Biologie*, 15 janvier 1881.

Dans une communication détaillée que nous avons faite le 31 mars 1883, à la Société de Biologie, sur ces effets de la réfrigération de la zone motrice, nous avons indiqué, en même temps que les résultats que nous venons de rappeler, les causes d'erreur que nous avons cherché à éviter dans nos expériences et les objections qui pourraient leur être faites. Il nous paraît inutile de reproduire ici les détails de notre communication. Le seul fait qui mérite d'être retenu, c'est celui-ci : après la réfrigération suffisante de la zone motrice corticale, l'excitation des circonvolutions motrices peut encore provoquer des mouvements simples dans les muscles du côté opposé du corps, mais elle ne provoque plus de tétanos secondaire ni de convulsions épileptoïdes.

e. — Les agents anesthésiques généraux, l'éther, le chloroforme, le chloral, la morphine, etc., ont une action puissante sur la réactivité cérébro-musculaire.

Presque tous les auteurs qui se sont occupés, dans ces dernières années, de l'étude expérimentale de la physiologie cérébrale ont profité de cette action, non seulement pour supprimer la douleur et les mouvements volontaires, mais aussi pour rendre moins fréquentes et moins violentes les attaques épileptiformes qui surviennent si fréquemment à la suite des excitations répétées de l'écorce chez les animaux non anesthésiés. Il faut, pour obtenir ce résultat que la narcose ne soit pas trop profonde, car à un degré trop avancé de l'intoxication toutes les réactions cérébrales sont abolies. Hitzig, Carville et Duret, Luciani et Tamburini, etc., sont unanimes sur ce point. En général, l'abolition des réactions cérébro-musculaires a lieu au moment précis où disparaissent les mouvements réflexes d'origine sensitive périphérique.

Il est curieux de noter que l'écorce ne perd pas sa réactivité dans toutes ses parties à la fois, ce sont les centres les plus excitables à l'état normal qui perdent les premiers leur réactivité, de telle sorte que sur un animal narcotisé par la morphine ou le chloral, ou anesthésié par l'éther ou le chloroforme il y a un moment où la faradisation intense des centres moteurs corticaux des membres ne détermine aucune contraction mus-

culaires, tandis que l'électrisation des centres moteurs des oreilles ou des yeux peut encore provoquer des mouvements très nets de ces organes.

Ces faits sont tellement connus qu'il est à peine utile de les signaler de nouveau. Une particularité qu'il convient de rappeler, c'est que lorsque le cerveau est devenu inexcitable, les muscles et les nerfs moteurs ont encore conservé toute leur excitabilité. MM. Carville et Duret [1] s'en sont assurés sur des animaux chloralisés. M. Dupuy a fait des observations identiques sur des animaux éthérisés [2].

Nous venons d'indiquer les principaux caractères des réactions musculaires provoquées par l'excitation électrique de la zone motrice corticale. En terminant cette étude il nous parait utile de résumer les faits nombreux et très disparates en apparence que nous avons passés en revue, et de les réunir sous la forme de propositions concises qui serviront de conclusions à ce chapitre.

1° La substance corticale de la zone motrice ne répond d'une façon constante et régulière qu'aux excitations électriques.

2° Les secousses électriques isolées, lorsqu'elles ont une intensité suffisante provoquent dans les muscles correspondant au centre cortical excité des contractions simples (secousses musculaires).

3° Les secousses électriques sériées faibles répétées à de courts intervalles, peuvent donner lieu aux différentes formes du phénomène de la sommation ou addition latente des excitations.

4° Le secousses sériées fortes et rapides déterminent la contraction tétanique des muscles correspondants. En général, chez le chien, le tétanos n'est complètement fusionné que lorsque le cerveau reçoit environ 45 excitations par seconde.

5° Le tétanos d'origine corticale ne peut être soutenu au

[1] Carville et Duret, Sur les fonctions des hémisphères cérébraux (*Archives de Physiologie*, 1875).

[2] E. Dupuy, Examen de quelques points de la physiologie cérébrale (*Th. Doct.*, Paris, 1873, p. 23).

delà de quelques instants. L'écorce excitée par des courants intermittents subit rapidement un épuisement local et temporaire, de telle sorte que les muscles primitivement tétanisés sous l'influence des courants lancés dans l'écorce, se relâchent progressivement et reviennent à l'état de repos, alors même que les courants continuent à traverser la zone motrice.

6° Lorsqu'après avoir excité l'écorce cérébrale par des courants induits successifs, pendant une ou plusieurs secondes, on cesse brusquement l'excitation, il peut arriver, et il arrive souvent, que le tétanos musculaire persiste et même se renforce aussitôt après la cessation des excitations corticales (tétanos secondaire).

7° Le temps perdu entre le moment où l'excitation est appliquée à l'écorce et l'instant précis où débute la réaction musculaire est toujours relativement considérable, mais il ne peut être exprimé par un chiffre absolu parce que sa valeur varie selon diverses conditions dont les plus importantes sont la distance qui sépare le muscle exploré du centre excité et le degré d'excitabilité des centres nerveux.

8° Les contractions musculaires provoquées par les excitations légères de l'écorce sont habituellement limitées aux muscles du côté du corps opposé au centre cortical excité. Des excitations plus fortes peuvent donner lieu à des mouvements bilatéraux, généralisés. Dans ces cas, les contractions des muscles dépendant directement du centre cortical excité (muscles du côté opposé du corps par conséquent) sont plus amples et plus rapides que les contractions des muscles de l'autre côté. La bilatéralisation ou la généralisation des mouvements à la suite de l'excitation unilatérale des circonvolutions motrices est un phénomène physiologique qui se passe, en dehors de l'encéphale, dans les éléments nerveux de la moelle épinière.

9° Les excitations électriques des circonvolutions sont très souvent suivies de l'explosion immédiate ou tardive d'accès convulsifs épileptiformes.

10° La valeur des excitations corticales minima capables de provoquer des réactions musculaires appréciables peut fournir

des indications sur le degré d'excitabilité des centres nerveux. Mais cette valeur est très variable. Elle peut différer notablement chez des animaux de même espèce. Chez un même animal elle peut ne pas être identique pour les deux hémisphères ; elle peut même varier sur un même hémisphère, d'un centre cortical à l'autre. Des excitations antérieures répétées ou prolongées, des accès convulsifs plusieurs fois renouvelés, des douleurs violentes, l'inflammation superficielle ou la réfrigération locale des circonvolutions, l'absorption de certains agents toxiques ou médicamenteux modifient dans des proportions considérables la réactivité cortico-musculaire.

(La fin au prochain numéro.)

III

CONTRIBUTION A L'ÉTUDE DE L'HÉMIATROPHIE CÉRÉBRALE PAR SCLÉROSE LOBAIRE.

PAR

ERNEST JENDRASSIK
ASSISTANT DE LA 1re CLINIQUE MÉDICALE DE BUDA-PESTH.

ET

PIERRE MARIE
CHEF DE CLINIQUE DE LA FACULTÉ DE PARIS.

(PLANCHE I.)

L'atrophie cérébrale infantile a depuis longtemps déjà attiré l'attention des médecins, et avant la période contemporaine on la trouve signalée par bien des auteurs, mais plutôt comme curiosité anatomique que comme l'objet d'une étude régulière.

C'est incontestablement à Cotard que revient l'honneur d'avoir, sous la direction de M. le professeur Charcot, réuni les observations éparses dans la science, de les avoir groupées, d'avoir fait ressortir les particularités anatomiques et cliniques de telle ou telle classe d'atrophies, en un mot, d'avoir présenté de ce processus morbide une monographie très complète pour l'époque (Thèse, Paris 1868). C'est à cette monographie que nous renvoyons pour tous les travaux antérieurs.

Quant à ceux qui, en France, ont paru depuis sur ce sujet, nous citerons différentes publications de M. Bourneville et surtout la thèse inaugurale d'un de ses élèves, M. Wuillamier (1882) qui présente d'une façon très complète l'étude symptomatique de cette affection.

Et c'est en effet l'étude des symptômes qui jusqu'à présent a été faite avec le plus de soins, celle de l'anatomie patholo-

gique a été beaucoup plus négligée. Un certain nombre des cas présentés à la Société anatomique laissent beaucoup à désirer au point de vue de la description macroscopique, dans aucun il n'a été fait d'examen microscopique [1].

Dans le cours de ce travail, nous aurons à utiliser quelques travaux étrangers sur l'atrophie cérébrale, mais là encore nous n'avons trouvé aucun renseignement au point de vue histologique.

C'est cette lacune que nous avons cherché à combler, c'est surtout l'anatomie pathologique d'une certaine forme d'atrophie cérébrale que nous nous sommes proposé d'étudier dans ce travail, peut-être les résultats que nous avons obtenus pourront-ils jeter quelque lumière sur la nature même de l'affection.

Les deux observations suivies d'autopsie qui ont fait l'objet de notre étude proviennent de malades appartenant au service de notre maître le professeur Charcot, c'est dans son laboratoire à la Salpêtrière qu'ont été faits les examens microscopiques. Nous le prions d'agréer nos remerciements pour sa bienveillance et pour la libéralité avec laquelle il nous a permis de puiser dans sa bibliothèque.

Un grand nombre d'observations inédites ont été à notre disposition parmi les malades de la Salpêtrière, mais nous n'avons pas cru utile de les rapporter ici, parce que l'hémiplégie spasmodique infantile pouvait être sous la dépendance d'une lésion autre que l'atrophie cérébrale du type que nous décrivons.

Observation I. — Gallois, née en 1872, morte le 3 janvier 1884. Entrée, novembre 1878.

Mère depuis l'âge de 23 ans, époque de son mariage (1866), épileptique à la suite d'une peur (incendie).

Sensation de boule à la région précordiale et au cou. Sensations spéciales au sein droit, urine au lit, se mord la langue et semble avoir

[1] Les cas de sclérose où l'examen microscopique a été fait par M. Brissaud n'appartiennent pas à la forme que nous décrivons ici ; dans son mémoire des *Archives de neurologie*, 1880, il est question de sclérose tubéreuse. Dans celui de M. Pozzi, 1883, *Encéphale*, il s'agit d'une sclérose mixte avec atrophie et hypertrophie des circonvolutions.

deux espèces d'attaques, les unes hystériques et d'autres épileptiques. Elle aurait eu un accès à la suite du coït dont naquit l'enfant. Elle a eu trois enfants, un fils de 17 ans a des idées parfois bizarres.

Le crâne de cette femme présente une dépression au-dessus de la bosse pariétale droite et un peu en avant de celle-ci sur les côtés de la ligne médiane.

Son père s'est suicidé.

Pas de renseignements sur le père de l'enfant. (Notes prises en 1878 par M. Bourneville.)

La malade était assez avancée pour son âge, parlait bien, marchait bien, était intelligente, lorsqu'à 26 mois, sans qu'elle eût jamais auparavant été prise de convulsions, tout d'un coup l'enfant se met à pleurer et demande à aller sur le pot, devient toute noire de la face, agitant tout le côté droit du corps, ne parlait pas, avait les yeux ouverts. Durée: 24 heures. La mère ne peut dire si à ce moment il y a eu de la fièvre. Son bras était tout à fait mou, la jambe aussi, mais un peu moins. Il semble que dès le premier moment la paralysie du côté droit était un peu spasmodique; la malade n'est pas restée plus de 24 heures sans avoir toute sa connaissance. Parlait bien auparavant, mais pendant les quinze jours qui ont suivi, elle ne pouvait plus dire un mot quoiqu'elle reconnût bien ses parents.

Depuis n'a jamais bien parlé, trouvait ses mots à peu près, mais avait une gêne assez grande pour la prononciation.

On l'a menée à Sainte-Eugénie le surlendemain, service de M. Triboulet; elle y est restée quatre ans et était paralysée du côté droit. La main était retournée en flexion forcée sur le bord cubital, pouvait remuer un peu le bras, avait un pied-bot équin, marchait un peu.

On ne sait à quel moment les attaques consécutives d'épilepsie se sont montrées pour la première fois.

En 1879, elle eut des attaques nombreuses, jusqu'à 300 dans un mois, se répétant dix à douze fois en 2 heures. A cette époque la mère remarqua qu'elle parlait moins bien qu'auparavant.

Au moment de ses attaques, elle criait : « Mes attaques. » sa face était toute rouge, elle tombait sur le côté droit, sa jambe et son bras droits se raidissaient et s'agitaient, pas de mouvements à gauche. En revenant à elle, elle n'était pas abattue et reprenait facilement connaissance. Elle éprouvait aussi assez souvent des vertiges et d'autres crises mal caractérisées.

Elle n'était pas très développée au point de vue intellectuel, cependant lisait un peu et ne parlait pas trop mal.

Janvier 1884. Elle s'était assez notablement affaiblie dans les derniers temps. Marchait en traînant la jambe droite qui était très contracturée.

Les membres du côté droit étaient moins développés que ceux du

gauche, mais en l'absence de mensurations exactes on ne peut rien affirmer sur ce point.

A ce moment survint un état de mal pendant lequel on compta 120 attaques et 17 vertiges, et qui malgré l'emploi du bromure de potassium emporta la malade très rapidement le 3 janvier 1884 à l'âge de 11 ans.

Autopsie. — La différence de volume des deux hémisphères était très frappante lorsqu'on retira le cerveau de la cavité crânienne, nous n'avons d'ailleurs sur l'état de cette dernière aucun renseignement précis; la description qui suit a été faite sur les hémisphères ayant séjourné déjà pendant un certain temps dans la liqueur de Müller (2 mois environ), et ayant déjà acquis une consistance suffisante pour pratiquer des coupes.

Le poids de l'hémisphère droit est de 653 grammes, tandis que celui de l'hémisphère gauche n'est que de 189 grammes.

L'hémisphère droit est parfaitement développé, il semble même que ses circonvolutions sont plus épaisses, que l'hémisphère lui-même est plus volumineux qu'à l'état normal, surtout si l'on considère l'âge de la malade, dont tout le corps était d'ailleurs peu développé. La configuration des circonvolutions de l'hémisphère droit est bien marquée, les sillons sont profonds mais étroits, la surface des circonvolutions nettement convexe et d'aspect normal.

La longueur de l'hémisphère droit entre le lobe frontal et le sommet du lobe occipital est (pris sur la face interne de l'hémisphère) de 164 millimètres.

Les mêmes mesures, prises sur l'hémisphère gauche, ne donnent que 149 millimètres.

La convexité (grande courbure suivant le plan vertical des hémisphères) est, à droite, de 282 millimètres; à gauche, de 220.

L'espace compris entre la surface interne et la surface externe des hémisphères (épaisseur des hémisphères) est, à droite, de 57 millimètres; à gauche, de 25.

Le sillon de Rolando mesure, à droite, 120 millimètres; à gauche, 68.

La longueur du segment d'hémisphère située en arrière de la partie antérieure de la scissure de Sylvius est, à droite, de 119 millimètres; à gauche, de 112. La longueur du segment d'hémisphère situé en avant de la partie antérieure de la scissure de Sylvius est, à droite, de 45; à gauche, de 37 millimètres. Ces chiffres montrent que les parties de l'hémisphère gauche situées en avant de la scissure de Sylvius sont beaucoup plus atrophiées que celles situées en arrière.

L'hémisphère gauche semble comme flétri, les circonvolutions sont minces, leur surface est plissée et présente de petites dépressions, comme la surface d'un dé à coudre.

Dans l'hémisphère droit, les circonvolutions situées au-dessus de la

scissure de Sylvius mesurent 8 à 15 millimètres; tandis que les circonvolutions correspondantes de l'hémisphère gauche n'en mesurent que 3 ou 4; dans cet hémisphère, la scissure de Sylvius a ses lèvres entr'ouvertes et, sans les écarter, on voit facilement l'insula; quant aux autres scissures ou sillons, ils sont étroits et ont leurs lèvres appliquées l'une contre l'autre, leur direction et leur configuration sont exactement analogues à celles qui existent dans l'hémisphère droit; il y a en somme une microgyrie très prononcée.

Comme nous l'avons déjà dit, l'altération est surtout accusée dans les parties situées au-dessus de la scissure de Sylvius, lobe frontal et lobe pariétal, y compris les zones motrices, le lobe occipital est moins gravement atteint.

Quant au lobe temporal, c'est lui qui est le moins affecté, sauf cependant la première circonvolution temporale, qui présente un aspect analogue à celui des circonvolutions situées au-dessus de la scissure de Sylvius.

L'espace qui sépare la scissure de Sylvius et la scissure parallèle au niveau de leur extrémité postérieure est, pour l'hémisphère droit, de 36 millimètres; pour le gauche, à peine de 11.

Du pli courbe au sommet du lobe occipital, la distance est à droite de 63 millimètres; à gauche, de 59. On voit donc qu'à ce niveau la différence est bien moindre.

La face interne des hémisphères montre des différences analogues; le segment situé au-dessus du corps calleux (circonvolution du corps calleux et 1re circonvolution frontale interne) mesure, à droite, 40 millimètres; à gauche, 26.

Du bourrelet du corps calleux jusqu'à l'extrémité antérieure du lobe frontal droit, on compte, à droite, 57 millimètres; à gauche, 36.

Du genou du corps calleux au sommet du lobe occipital, à droite, 64 millimètres; à gauche, 60.

La hauteur du lobule paracentral est, à droite, de 25 millimètres; à gauche, de 14.

La hauteur de la 2e circonvolution frontale interne est, à droite, de 12 millimètres; à gauche, de 11; mais la circonvolution est beaucoup plus mince et les sillons plus larges qu'à droite.

Le corps calleux est aminci dans toute son étendue, aussi bien à droite qu'à gauche, sa hauteur est de 3 à 4 millimètres, tandis que dans un cerveau normal, après durcissement, elle est d'environ 6 à 8 millimètres.

Quant à la conformation intérieure, on constate dans l'hémisphère gauche des changements considérables, c'est ainsi que le ventricule latéral est considérablement dilaté, à tel point que l'air qui y reste logé, lorsqu'après avoir examiné l'hémisphère on le replace dans le liquide conservateur, suffit à faire flotter l'organe à la surface. La cavité ainsi formée par le ventricule latéral a une capacité d'environ

60 grammes ; de l'extrémité de la corne antérieure à celle de la corne postérieure, il mesure 90 millimètres.

Le noyau caudé présente les mêmes dimensions des deux côtés ; seulement, tandis qu'à droite il est recouvert à moitié par le corps calleux, à gauche sa surface supérieure est tout à fait libre et il proémine fortement dans le ventricule latéral dilaté.

La couche optique est très bien développée du côté droit ; elle manque presque entièrement du côté gauche, sa partie antérieure et le pulvinar sont tellement atrophiés qu'elle ne forme plus, pour ainsi dire, qu'une éminence mince, aplatie sur la face interne du pédoncule gauche ; elle est d'ailleurs reliée à la couche optique du côté droit par la commissure grise, qui, elle, est très développée. Ainsi, entre la couche optique et le noyau caudé, il existe une vaste dépression dont le fond est formé par le pédoncule.

Au-dessus de cette dépression est le trigone cérébral, adhérent par son extrémité postérieure au corps calleux et soulevé par lui, ce qui cause la formation d'une sorte d'orifice entre le trigone et le pédoncule, orifice débouchant dans le ventricule. D'ailleurs le trigone a un volume à peu près normal, et se termine dans la circonvolution de l'hippocampe, la mieux développée de toutes les circonvolutions du côté gauche et presque aussi grande que son homologue du côté droit.

Le noyau lenticulaire gauche est un peu plus petit que le droit ; il mesure 32 millimètres, et le droit 40 millimètres de longueur.

La partie antérieure de la capsule interne n'est, à gauche, que le tiers de la longueur de celle de droite ; la partie postérieure est aussi un peu moins longue qu'à droite.

L'éminence mamillaire gauche n'a que le tiers environ de celle de droite ; la commissure blanche est à peu près normale.

Les nerfs et tractus optiques sont manifestement égaux des deux côtés.

Si on fait une coupe dans les hémisphères, de manière à découvrir le centre ovale, on remarque tout d'abord que, tandis que du côté droit la surface de coupe présente un grand nombre de petites saillies formées par les vaisseaux sectionnés, tant dans la substance grise que dans la substance blanche, au contraire, du côté gauche, on en voit à peine, ceux-ci semblent plus grêles et sont difficilement visibles à l'œil nu.

On remarque encore que bien qu'extérieurement la lésion de la surface externe des zones motrices semble être la plus prononcée, il n'en est pas ainsi réellement si on examine la surface de section. En effet, dans les lobes occipitaux et dans les lobes frontaux c'est à peine si on peut distinguer la substance grise, tandis que dans les circonvolutions frontale et pariétale ascendantes la substance grise a conservé une coloration assez distincte, et une épaisseur relativement assez grande ;

quoique, bien entendu, il existe une grande différence avec les parties homologues de l'hémisphère droit.

Quant aux vaisseaux des noyaux lenticulaires, ils ne présentent pas les différences que nous avons signalées dans la substance blanche et semblent exister en nombre à peu près égal dans les deux hémisphères.

Examen microscopique. — Cet examen a été fait en employant pour la plupart des préparations la coloration par le picro-carminate d'ammoniaque avec montage dans la glycérine ou le baume, ou l'acide osmique, ou la méthode de Weigert (hématoxyline et prussiate de potasse) qui nous a toujours donné d'excellents résultats.

Le durcissement a été fait dans la liqueur de Müller.

La plupart des coupes ont été faites par congélation, avec le microtome de M. Malassez, nous sommes heureux de remercier ici cet excellent maître pour tous les conseils qu'il a bien voulu nous donner.

Les coupes plus étendues (noyau lenticulaire et capsule interne) ont été pratiquées avec le microtome de Thoma après durcissement dans la celloïdine.

2° *Frontale gauche.* — Cette circonvolution est presque complètement envahie par la sclérose et présente d'une façon très nette un certain nombre de couches que nous allons énumérer en allant de la périphérie au centre :

1re *couche.* — Épaississement très limité et tout à fait superficiel formé par un simple tassement de la névroglie sans éléments spéciaux.

2e *couche.* — Un peu plus large et plus claire contenant des capillaires assez abondants et formée par le réticulum de la névroglie avec cellules araignées.

3e *couche.* — Plus colorée, plus dense, ce qui est dû à un état plus serré de la névroglie, on y voit un certain nombre de capillaires dont la paroi sur des coupes transversales semble un peu épaissie ; contient un assez grand nombre de noyaux ; quelques cellules nerveuses en très petit nombre.

4e *couche.* — Présente un aspect celluleux très net, les travées de la névroglie sont beaucoup plus grosses que dans les couches précédentes et sont dirigées plus ou moins obliquement de la périphérie vers le centre, elles sont reliées entre elles par des filaments névrogliques beaucoup plus fins, et forment avec ceux-ci une série d'espaces qui donnent à cette couche un aspect tout à fait celluleux.

Les noyaux n'y sont pas très abondants, mais on y constate la présence d'un certain nombre de cellules nerveuses.

5e *couche.* — Dont l'aspect est assez analogue à celui de la 3e, c'est-à-dire que la coloration est assez foncée et le tissu qui la compose assez

dense, c'est là que l'on trouve les cellules nerveuses en plus grande abondance et le mieux conservées.

6e *couche.* — Formée par la substance blanche, tandis que toutes les précédentes appartenaient à la substance grise, cette couche est constituée par un feutrage beaucoup plus dense de la névroglie et contient un grand nombre de noyaux, les espaces vasculaires assez nombreux y sont très dilatés et 4 ou 5 fois plus larges que le vaisseau qu'ils contiennent, quelques filaments conjonctifs au milieu desquels on voit des noyaux et des corps granuleux (quelques-uns de ceux-ci existent dans l'épaisseur même de la substance blanche) relient le vaisseau et sa gaine à la paroi de l'espace périvasculaire.

Cette couche contient du moins sur certaines coupes un certain nombre de fibres nerveuses (méthode de Weigert) dont quelques-unes, en petite quantité, gagnent les couches précédentes.

1re *Frontale gauche.* — Ici la sclérose est encore plus accentuée, la névroglie ainsi transformée se présente sous forme de radiations dont les inclinaisons sont très différentes et qui enserrent entre elles les espaces périvasculaires dilatés et contenant dans leur intérieur des corps granuleux assez nombreux ainsi que des expansions conjonctives parsemées de noyaux, qui réunissent le vaisseau à la paroi de l'espace périvasculaire; sur ces coupes cette disposition est extrêmement nette.

Partie inférieure du lobe frontal. — Les circonvolutions sont à ce niveau très atrophiées, mais d'une façon à peu près équivalente pour la substance blanche et la substance grise ; la substance blanche présente le même aspect radié que dans la circonvolution précédente, de plus en certains points cet aspect radié envahit aussi la substance grise, et dans beaucoup de points celle-ci présente l'aspect d'une sclérose très avancée; cependant il reste encore un certain nombre de tubes nerveux et de cellules nerveuses.

Frontale ascendante gauche. — Présente à peu près le même aspect que nous avons déjà décrit pour la 2e frontale, il reste quelques fibres nerveuses et des cellules pyramidales petites et grandes, celles-ci qui existent encore encore en petite quantité semblent avoir des dimensions un peu moindres qu'à l'état normal, leurs prolongements se voient assez nettement.

Dans certains points, la substance blanche est envahie par un tissu conjonctif absolument lamelleux dirigé dans le sens même que suivent les fibres nerveuses allant vers la périphérie. Dans les points où l'on retrouve les cellules nerveuses, la névroglie a un aspect beaucoup moins réticulé que dans les coupes frontales.

Les vaisseaux présentent le même aspect que dans les coupes précédentes, dilatation des espaces périvasculaires dans lesquels se trouve un réticulum conjonctif et des corps granuleux.

Pariétale ascendante gauche. — La 4e couche (couche celluleuse) est très développée, l'état radié de la sclérose occupe presque toute l'étendue de la circonvolution, on le retrouve même dans les parties superficielles de l'écorce.

Les cellules nerveuses ont presque complètement disparu, cependan sur certaines coupes on en voit encore quelques-unes, et on peu même retrouver quelques grandes cellules pyramidales.

Les fibres nerveuses sont très peu nombreuses.

Noyaux et corps granuleux en assez grand nombre.

Altérations vasculaires comme plus haut.

Les circonvolutions des autres régions de l'hémisphère gauche présentent plus ou moins accusées des lésions analogues à celles que nous venons de décrire.

Dans les noyaux centraux sauf la couche optique, nous n'avons constaté aucune grosse lésion ; quant à la couche optique, elle n'est plus représentée que par une très mince couche contenant quelques cellules et des fibres de tissu conjonctif.

Capsule interne. — Par la méthode de Weigert, on constate très nettement qu'un grand nombre de tubes nerveux coupés en travers sur une coupe parallèle à celle de Flechsig ont disparu, et même dans certains îlots on n'en voit plus aucun, cette altération est surtout manifeste dans la partie des îlots la plus voisine du noyau leuticulaire (bord externe de la capsule interne), au contraire dans la partie de ces îlots la plus voisine de la couche optique (bord interne de la capsule interne) on retrouvait un plus grand nombre da tubes nerveux : c'est au niveau des points occupés normalement par le faisceau pyramidal que cette altération est la plus nette, cependant les limites de celle-ci ne sont pas assez tranchées pour que nous puissions les indiquer d'une façon plus précise.

Protubérance. — La moitié gauche est notablement plus petite que la droite aussi bien dans le sens transversal que dans le sens antéro-postérieur, sur une coupe les tractus transversaux sont beaucoup moins développés à gauche qu'à droite.

Bulbe. — La moitié gauche est moins volumineuse que la droite, le faisceau pyramidal gauche est très nettement atrophié.

Moelle. — Le faisceau pyramidal est très notablement atrophié jusque dans la région lombaire ; à la région cervicale, on voit très nettement à gauche l'atrophie du faisceau pyramidal direct, à droite l'atrophie du faisceau pyramidal croisé.

Obs. II. — Gallier, fille âgée de 8 ans et demi.

Père mort à 59 ans de pneumonie, on ne peut se procurer de renseignements sur la famille de celui-ci.

Mère est d'une bonne santé, sa propre mère est morte à l'âge de 27 ans d'éclampsie puerpérale, son père est bien portant et a 74 ans ; quoique aucun des membres de sa famille ne soit atteint d'affection nerveuse bien caractérisée, presque tous présentent une irritabilité nerveuse. En outre de la petite fille qui fait l'objet de cette observation, la mère a eu 13 autres enfants dont voici, au point de vue de l'histoire pathologique un rapide résumé :

Ier. Mort-né par enroulement du cordon.

IIe. A 18 ans, rien de spécial.

IIIe. A 17 ans, est en bonne santé.

IVe. Mort à l'âge de 4 mois de méningite.

Ve et VIe. Mortes, jumelles, ont vécu seulement 24 heures, étaient nées à 8 mois, la mère affirme qu'elles avaient des dents (?)

VIIe. 12 ans, est toujours malade, scrofuleux.

VIIIe. 13 ans, est bien portant.

IXe. Morte à 5 mois, cause inconnue.

Xe. C'est notre malade.

XIe. Morte à 5 mois de méningite.

XIIe. Morte à 5 mois de méningite.

XIIIe. Morte à 6 semaines, cause inconnue.

XIVe. Fausse couche.

D'après les renseignements qui nous ont été fournis, notre petite malade aurait jusqu'à l'âge de trois ans été parfaitement bien portante, elle était très intelligente ; à cette époque, elle allait à l'école lorsqu'un jour elle revint en criant: « J'ai peur» puis elle fut prise de convulsions du côté gauche seulement, et perdit connaissance pendant 24 heures ; elle put alors se lever et la mère se souvient qu'elle mangeait de bon appétit, sans pouvoir dire si elle avait de la fièvre.

Au bout de 2 ou 3 jours elle fut de nouveau prise d'attaques qui ne duraient que 5 ou 10 minutes et se renouvelaient 2 ou 3 fois par jour. A ce moment, elle n'était pas paralysée du tout. Pendant ces attaques, elle criait très vite: « Maman, maman, j'ai bobo, » la bouche était tirée à gauche, elle perdait connaissance, de l'écume venait aux lèvres ; puis elle revenait à elle au bout de 5 ou 10 minutes, quelquefois elle avait mal au cœur et vomissait.

Il en fut ainsi jusqu'à l'âge de 6 ans. Le 3 janvier 1882, elle s'était levée comme d'habitude, mais dans la matinée elle se sentit mal à son aise et la mère la fit coucher; vers le soir elle perdit connaissance et eut une attaque qui dura près d'une heure, puis reprit connaissance, mais les convulsions ne tardèrent pas à se montrer de nouveau et revinrent très souvent pendant la nuit et pendant les cinq jours qui suivirent elles n'occupaient que le côté gauche. Dans les intervalles elle reprenait connaissance, mais ne pouvait parler, elle regardait sa mère et lui tendait la main droite ; car dès l'attaque du 3 janvier, la main, le pied et la bouche du côté gauche furent paralysés et contracturés à peu près

dans la position où on les voit maintenant. — A partir de cette époque l'intelligence s'affaiblit lentement mais très notablement. Au bout de cinq jours la mère porta sa fille à l'hôpital Sainte-Eugénie, elle y resta trois mois pendant lesquels on l'électrisa. La mère la reprit alors en attendant son placement comme chronique; à cette époque elle avait quelquefois 2 ou 3 attaques en une heure, puis il y avait des pauses de huit jours; assez souvent les attaques survenaient la nuit, elles commençaient toujours par des cris; les mouvements convulsifs n'existaient que du côté gauche. Dans les six mois qui précédèrent son entrée à la Salpêtrière (juillet 1883 à février 1884), l'intelligence s'affaiblit beaucoup, la malade devient très méchante, elle jetait des objets à la tête des personnes qui s'occupaient d'elle; elle avait, à cette époque, 10 ou 12 fois ses attaques par semaine. — La mère n'a pas remarqué de changement notable dans la paralysie avec contracture de la jambe gauche, elle affirme que dans les premiers temps sa fille ne sentait pas quand on la pinçait de ce côté, et que la sensibilité est revenue peu à peu (?).

État actuel (mai 1884). — Aspect scrofuleux des lèvres et du nez, cicatrice avec chéloïde au-dessous du maxillaire inférieur gauche provenant d'un ganglion suppuré.

Un peu d'asymétrie de la face, la commissure labiale gauche est moins mobile et plus abaissée que la droite, rien d'anormal dans le domaine du facial supérieur.

Membre supérieur. — Demi-flexion de l'avant-bras sur le bras; la main est dans la pronation et la flexion palmaire, le pouce en adduction complète dans le creux de la main, et en extension; les trois derniers doigts en flexion; l'index a la phalange en extension, la phalangine et la phalangette en flexion.

L'avant-bras et surtout la main sont rouges, avec quelques plaques violacées ou orangées, et sont plus froids que les parties correspondantes du côté droit.

	A DROITE.	A GAUCHE.
Longueur du cubitus.....	19	19

Pas de différence sensible dans la longueur des mains, non plus que dans leur circonférence.

Pas d'athétose.

Mouvements volontaires extrêmement limités; ne peut étendre les doigts, peut fléchir un peu le coude et porter la main gauche jusqu'à sa bouche, mais ne peut étendre l'avant-bras sur le bras.

Membre inférieur. — A gauche pied bot, varus équin très prononcé

le gros orteil a sa phalangine étendue au-dessus du niveau des autres orteils, sa phalangette est fléchie presque à angle droit.

L'astragale fait une très forte saillie.

Le pied est très creux, ses dimensions sont à peu près les mêmes que celles du côté droit. — Il est plus froid et un peu rouge.

Aucun mouvement volontaire du pied gauche.

La malade peut, mais avec lenteur et difficulté étendre un peu la jambe sur la cuisse.

La circonférence de la jambe, au niveau du plus gros diamètre du mollet, est :

A droite, 27 centimètres;
A gauche, 25 centimètres;

La longueur des deux membres est égale.

La sensibilité à la piqûre est à peu près égale des deux côtés.

Les réflexes tendineux ne sont pas augmentés au membre supérieur droit. On ne peut les produire à gauche parce qu'il y a une rigidité trop grande. — Réflexe rotulien un peu exagéré à droite, beaucoup plus à gauche. Pas de phénomène du pied.

Mort par tuberculose pulmonaire au mois de juin 1884.

Autopsie. — L'autopsie de cette malade ayant été faite en notre absence, il est un certain nombre d'observations que nous n'avons pu faire; c'est ainsi que nous n'avons aucun renseignement sur la forme du crâne, non plus que sur la quantité du liquide contenu dans les ventricules. Nous n'avons pu nous procurer que l'encéphale encore muni de ses méninges et la moelle.

Au premier coup d'œil on remarque une certaine inégalité de volume des deux hémisphères, au détriment de celui du côté droit, sans que cependant cette inégalité soit très considérable, ainsi qu'on le verra par les mensurations rapportées plus bas. — La direction de l'hémisphère droit semble aussi un peu modifiée, il se porte non plus directement d'avant en arrière, mais d'avant en arrière, et de dedans en dehors, de façon à former avec celui du côté opposé un angle aigu ouvert en arrière.

Les méninges ne sont pas épaissies, elles ne sont pas adhérentes d'une façon anormale. Les vaisseaux qu'elles contiennent ne présentent au point de vue de leur volume ou de leur aspect aucune différence entre l'un et l'autre côté.

Le volume des circonvolutions est en général un peu moindre pour l'hémisphère droit, mais d'une façon souvent presque insensible et la plupart pourraient être considérées comme ayant un volume normal, si on n'avait l'autre côté pour comparer; la consistance est un peu augmentée pour l'hémisphère droit, et au toucher il semble que les coupes de ce dernier soient un peu plus résistantes, mais nous le répétons, toutes ces différences sont en somme peu marquées et ne peuvent être constatées que par une comparaison attentive entre les deux hémis-

phères. Pas d'anomalie importante dans la configuration des circonvolutions.

Voici les principaux diamètres maxima du cerveau :

	HÉMISPHÈRE gauche.	HÉMISPHÈRE droit.
Diamètres antéro-postérieur	172mm	160mm
— transversal	75	68
— vertical	76	71

N.-B. — Toutes les mensurations ont été prises après un séjour de trois semaines dans les liquides durcissants.

La longueur du lobe frontal mesurée au niveau de la face inférieure depuis le bord le plus interne de la scissure de Sylvius jusqu'à l'extrémité antérieure de ce lobe frontal, est à gauche de 67 millimètres. — A droite de 60 millimètres.

Les circonvolutions de la base du cerveau, surtout celles qui se rapprochent le plus de la ligne médiane sont d'un volume à peu près égal pour l'un et l'autre hémisphères ; elles sont cependant un peu moins grosses dans l'hémisphère droit.

Les nerfs optiques et leurs bandelettes sont égaux.

Les tubercules mamillaires sont sensiblement égaux ; celui du côté gauche semble peut-être un peu moins volumineux que celui de droite.

Les artères de l'hexagone de Willis paraissent avoir des deux côtés un calibre égal, mais assez faible.

L'espace compris entre le bord interne du lobe sphénoïdal et le sillon qui sépare les tubercules mamillaires est à droite de 10 millimètres; à gauche, de 13 millimètres.

Sur la coupe de Flechsig on voit très nettement la différence de volume qui existe entre les lobes frontaux des deux côtés, celui de gauche beaucoup plus large, dépasse celui de droite en avant, et empiète sur la ligne médiane qu'il dépasse assez notablement à droite par sa partie antérieure.

Les ventricules latéraux sont plus larges à droite qu'à gauche, mais bien plus dans le sens transversal que dans le sens antéro-postérieur, en effet, dans cette dernière direction ils sont à peu près égaux.

Les noyaux gris centraux sont moins volumineux à droite qu'à gauche, ainsi que le montrent les mensurations suivantes :

Dimension maximum du bord postéro-externe du noyau caudé bordant le segment antérieur de la capsule interne : à gauche, 24 millimètres; à droite, 18.

Dimension maximum antéro-postérieure du noyau lenticulaire : à gauche, 33 millimètres; à droite, 29.

La capsule interne, à droite, se trouve par conséquent diminuée dans

sa longueur; elle l'est très notablement aussi dans sa largeur, surtout dans le segment antérieur, à partir du coude.

Dimension maximum antéro-postérieure de la couche optique : à gauche, 31 millimètres; à droite, 24.

Sur cette même coupe de Flechsig on peut encore constater l'atrophie de la substance blanche du centre ovale et des circonvolutions.

La largeur de substance cérébrale (blanche et grise) comprise entre la paroi externe du ventricule latéral et la surface du cerveau au niveau du lobe frontal est, à gauche, de 34 millimètres ; à droite, de 19.

La largeur de substance cérébrale (blanche et grise) entre la paroi externe du diverticule occipital du ventricule latéral et la surface des circonvolutions occipitales est, à gauche, de 24 millimètres; à droite, de 16.

Le volume de l'insula est à peu près égal des deux côtés, mais la substance blanche de ses circonvolutions est, à droite, un peu moins large qu'à gauche. La capsule externe et l'avant-mur sont un peu moins nets que du côté gauche.

Le *cervelet* présente des circonvolutions normales comme configuration, mais il est un peu atrophié à gauche. Le diamètre maximum transversal de chacun de ses hémisphères est, pris par la face inférieure, à droite, de 47 millimètres; à gauche, de 40.

Le diamètre maximum longitudinal est, à gauche, de 65 millimètres; à droite, de 67.

La *protubérance* ne présente pas de différence de volume manifeste entre ses deux moitiés, mais le septum médian a éprouvé une déviation, il se dirige non plus antéro-postérieurement, mais d'avant en arrière et de droite à gauche. Les différents septas conjonctifs qui divisent la protubérance sont à peu près analogues d'un côté et de l'autre.

L'*examen microscopique* permet de constater dans les circonvolutions de l'hémisphère droit un certain nombre de lésions qui se présentent avec un degré de netteté des plus remarquables, pied de la frontale ascendante au niveau de la 3e frontale.

Substance grise. — Sur des coupes faites par congélation dans des points où les *méninges* n'ont pas encore été enlevées, on remarque tout d'abord que celles-ci présentent leur aspect normal et ne semblent, ni dans leur tissu conjonctif, ni dans les vaisseaux qui les traversent, avoir été le siège d'un processus inflammatoire.

Les *cellules nerveuses* sont un peu moins abondantes qu'à l'état normal, mais on les trouve cependant encore en grande quantité, et nous n'y avons constaté ni vacuoles, ni pigmentation, ni état granuleux particuliers.

Les *fibres nerveuses* qui s'y rendent sont-elles aussi moins nombreuses qu'à l'état normal, mais elles sont encore en nombre assez considérable et leur disposition ne présente rien de pathologique.

Quelques *corps granuleux* assez disséminés se retrouvent dans l'épaisseur de la substance grise, mais ils sont loin d'être aussi nombreux que ceux que l'on voit dans la substance blanche.

Les *vaisseaux* sont remplis de globules rouges, leurs parois sont un peu épaissies et sur des coupes transversales colorées au carmin on voit très nettement cet épaississement, ainsi qu'une certaine augmentation du nombre de leurs noyaux; les capillaires proprement dits sont très développés, au point que l'on pourrait se demander s'ils ne sont pas plus nombreux qu'à l'état normal.

La *substance médullaire* présente des altérations beaucoup plus manifestes : *diminution du nombre des fibres nerveuses* qui la parcourent et qui permet, avec l'emploi de la coloration de Weigert, de compter pour ainsi dire ou du moins de distinguer ces fibres les unes des autres, tandis que sur des circonvolutions normales le centre de la substance blanche est tellement rempli par ces fibres qu'elle prend une coloration très foncée qui empêche souvent de les distinguer les unes des autres.

Mais ce sont surtout les *altérations vasculaires* qui sont très développées dans cette région : on voit, en effet, soit sur des coupes longitudinales, soit sur des coupes transversales, des espaces plus clairs que le reste de la coupe. Ces espaces périvasculaires sont cinq ou six fois plus larges que le vaisseau placé à leur centre. Tout l'espace laissé libre entre le vaisseau et le tissu nerveux est rempli par une trame délicate formée de filaments de la névroglie aux points de conjonction desquels se trouvent des cellules se colorant avec facilité et réalisant assez bien le type de *cellules araignées;* il semble, en un mot, que dans ce point une injection interstitielle ait été faite, qui ait chassé toute la myéline et laissé à jour le réticulum névroglique hypertrophié. Notons encore que ce tissu est intimement adhérent au vaisseau en dedans, et au tissu nerveux en dehors, mais que tout en se continuant très nettement avec celui-ci il ne se confond pas avec lui par une dégradation insensible; au contraire, la différence entre les deux est tout à fait tranchée, la zone de contact est très nette, sans prendre cependant un aspect linéaire. Au centre de cette gaine est, nous l'avons dit, le vaisseau qui, lui, semble plutôt diminué de volume que dilaté, grâce au contraste, mais qui en réalité a conservé à peu près ses dimensions normales ; les noyaux disséminés sur sa paroi ont notablement augmenté de nombre, celle-ci est un peu épaissie. Les vaisseaux sont beaucoup plus sinueux qu'à l'état normal.

En outre des caractères que nous venons d'énumérer, l'espace périvasculaire présente encore ceci d'intéressant qu'il contient une quantité assez considérable de corps granuleux nettement reconnaissables.

D'ailleurs ces *corps granuleux* s'observent non seulement dans les espaces vasculaires, mais encore dans toute l'épaisseur de la substance blanche, où ils forment des traînées abondantes.

Signalons encore l'augmentation du nombre des noyaux existant normalement dans l'épaisseur de la substance blanche.

Nous venons de décrire ces lésions d'après des coupes de la région frontale, mais elles sont loin d'être aussi accusées dans toutes les régions, et, notamment, dans les circonvolutions de l'insula, elles sont à peine marquées.

Quant à la moelle et au bulbe, nous y avons vainement cherché la dégénération descendante qui, d'après les lésions cérébrales et les symptômes présentés par la malade (contracture très prononcée) devaient s'y rencontrer; quel qu'ait été le procédé employé (coloration au carmin ou par le procédé de Weigert), il nous a été impossible de la constater d'une façon évidente; il est vrai qu'au niveau du faisceau pyramidal croisé les tubes nerveux étaient moins abondants, le tissu conjonctif un peu plus épais, mais ces caractères se retrouvaient des deux côtés de la moelle, et ne permettaient pas d'admettre qu'un côté fût plus atteint que l'autre; d'ailleurs au-dessus de l'entrecroisement des pyramides, dans le bulbe, nous n'avons pas non plus constaté nettement la dégénération du faisceau pyramidal droit. Nous nous bornons à noter ce fait, dans l'impossibilité où nous sommes d'en donner la moindre explication.

Anatomie pathologique. — On voit que dans les deux observations qui précèdent il s'agit d'une hémiatrophie cérébrale qui, tout en n'ayant pas acquis dans les deux cas un développement aussi considérable, présente cependant ce caractère de n'être pas localisée, mais étendue à la plus grande partie de l'hémisphère, et de ne s'accompagner d'aucune lésion en foyer (hémorragie ou ramollissement); abstraction faite de la diminution de volume, à n'envisager que la disposition générale des circonvolutions, l'hémisphère atrophié pourrait être considéré comme normal; il n'y a aucune anomalie, aucune disparition d'une ou plusieurs circonvolutions.

Nous insistons sur ce fait parce que c'est lui qui nous permet de distinguer, de délimiter la forme d'hémiatrophie cérébrale que nous voulons étudier et de la séparer des formes multiples décrites notamment par Cotard; d'après lui, en effet, les processus qui peuvent donner naissance à l'atrophie cérébrale sont :

L'encéphalite traumatique;

Le ramollissement;

L'hémorragie cérébrale;

L'hémorragie méningée;

La sclérose lobaire.

C'est au dernier de ces processus, à la sclérose lobaire[1], que se rattachent nos observations, nous verrons d'ailleurs plus loin ce qu'il faut penser de cette sclérose lobaire primitive, et si elle est réellement aussi différente qu'elle en a l'air des autres processus cités plus haut.

Dans la première de nos observations, l'atrophie était arrivée à son summum, et présentait le type le plus accompli des lésions scléreuses; il ne sera pas inutile d'en rappeler brièvement et d'une façon résumée la description.

Nous n'insisterons pas sur la dilatation ventriculaire; elle est, en effet, une des lésions concomitantes les plus ordinaires de la sclérose cérébrale, et, dans notre observation I, elle était des plus prononcées; c'est surtout sur les altérations histologiques des circonvolutions et notamment sur les lésions vasculaires, que nous voulons tout spécialement appeler l'attention.

Nous avons décrit dans l'observation I les résultats de l'examen microscopique des circonvolutions; dans certains points la sclérose était extrêmement accusée et avait pour ainsi dire complètement étouffé les éléments nerveux, dans d'autres points, au contraire, elle était un peu moins intense et on retrouvait en plus ou moins grand nombre des fibres nerveuses soit isolées, soit en faisceaux; nulle part nous n'avons constaté une disparition complète des cellules nerveuses, quoiqu'elles fussent en général diminuées de nombre et de volume.

Quant à l'altération que nous avons décrite dans la quatrième couche (obs. I) et qui consiste dans la production d'un tissu celluleux à mailles plus ou moins lâches, elle nous semble présenter un intérêt spécial en ce sens qu'elle peut permettre de comprendre la formation des *kystes* ou de l'*état*

[1] Par suite même de la limitation précise de ce mémoire à la sclérose lobaire nous n'avons pu nous occuper de certaines autres formes de sclérose cérébrale infantile étudiées dans des travaux récents, et notamment de la forme nodulaire, qui a fait en 1883 et 1884 l'objet d'importantes publications de M. J. Simon.

celluleux de la substance cérébrale signalés dans quelques observations; en effet, ces mailles peuvent, en s'étirant, en communiquant les unes avec les autres plus largement par la destruction des travées qui les constituent, arriver à produire des dilatations kystiques d'un volume plus ou moins considérable, et sur une de nos coupes on pouvait très nettement constater ce fait.

Les altérations scléreuses étaient, comme on peut le voir en comparant les résultats des deux autopsies, infiniment moins accentuées dans l'observation II et consistaient surtout dans une augmentation des noyaux avec légère diminution du nombre des fibres nerveuses se rendant dans la substance grise ou parcourant l'épaisseur de la substance blanche, très notablement diminuée de volume.

Quant aux lésions *vasculaires* ou plutôt *périvasculaires,* elles sont tellement spéciales que nous croyons utile d'en rappeler les principaux caractères :

Sur une coupe perpendiculaire à l'axe du vaisseau (capillaire assez volumineux ou fine artériole), voici ce que l'on observe :

Le vaisseau lui-même a des parois un peu épaissies et se colore fortement par le carmin, ses noyaux sont nettement apparents; mais, en somme, il ne présente pas d'altérations considérables.

C'est autour de lui, dans l'*espace périvasculaire,* que se rencontrent les modifications les plus accentuées.

L'espace périvasculaire présente une dilatation assez nette; au lieu d'être presque accolée au vaisseau et de l'entourer d'une façon presque immédiate, la substance nerveuse en est séparée par cette dilatation de l'espace vasculaire, représentant sur une coupe perpendiculaire à l'axe, un cercle dont le diamètre est cinq ou six fois plus grand que celui du vaisseau qui en occupe le centre; toute la surface de ce cercle est occupée par un tissu conjonctif réticulé à mailles assez lâches, présentant dans quelques points des cellules analogues aux cellules araignées; ce tissu réticulé se continue à la périphérie avec le tissu cérébral avoisinant, les fibres nerveuses et la myéline s'arrêtant brusquement au point où il aborde ce

tissu, de telle sorte que l'espace périvasculaire rempli de tissu réticulé est tout à fait circulaire et semble comme taillé à l'emporte-pièce.

Vers le centre, ce tissu réticulé se porte sur le vaisseau; dans quelques préparations, il nous a semblé qu'il s'arrêtait à la gaine lymphatique et que le vaisseau restait libre dans celle-ci; dans le plus grand nombre, nous n'avons pas retrouvé cette liberté du vaisseau, et le tissu réticulé paraissait se fixer directement à la paroi externe du vaisseau, de telle sorte que celui-ci se trouvait absolument emprisonné dans cette gangue celluleuse.

Il nous a semblé que, par ce point, les lésions vasculaires de la sclérose lobaire diffèrent de celles de la sclérose en plaques; dans cette dernière, en effet, nous avons, du moins dans les plaques jeunes, vu une dilatation assez considérable de la gaine lymphatique par des leucocytes ou des corps granuleux, mais cette gaine lymphatique et, par conséquent, le vaisseau, restaient complètement indépendants des parois de l'espace périvasculaire.

En outre de l'aspect que nous venons de décrire dans la sclérose lobaire, il faut encore noter la présence d'abondants corps granuleux dans les mailles du tissu réticulé périvasculaire; nous aurons d'ailleurs à revenir sur ce point.

Rappelons aussi l'aspect sinueux très accusé des vaisseaux, tout différent de la rectitude qu'ils affectent à l'état normal; peut-être doit-on l'attribuer à leur adhérence avec le tissu réticulé et par son intermédiaire avec le tissu cérébral, de sorte que par la rétraction de celui-ci le vaisseau, qui, lui, conserve sa longueur primitive est forcément replié sur lui-même et décrit des sinuosités; c'est par un raisonnement analogue que nous expliquons le nombre relativement plus grand des vaisseaux dans l'observation I; par suite de la rétraction considérable subie par les circonvolutions, les vaisseaux, dont le nombre n'a nullement varié, se trouvent répartis sur un espace moindre, et, par conséquent, paraissent plus nombreux.

Telles sont, au point de vue microscopique, les principales lésions que l'on constate dans la sclérose lobaire.

De tout ce qui précède il résulte qu'à notre avis en tant qu'affection d'origine primitivement vasculaire, la sclérose lobaire serait au point de vue de la pathologie générale fort analogue, sinon même absolument identique à quelques autres lésions des centres nerveux qui macroscopiquement en semblent tout à fait distinctes, nous voulons parler de ces scléroses cérébrales avec atrophie, consécutives à des foyers plus ou moins altérés et modifiés de ramollissement, siégeant à n'en pas douter sur le trajet d'une artère et comprenant plus ou moins complètement le territoire de celle-ci. Nous voulons parler aussi des cas de porencéphalie qui, comme l'a très bien vu Kundrat sont eux aussi de nature vasculaire.

La *porencéphalie* ou du moins ce qu'il faut entendre par ce mot, n'étant peut-être pas très connue en France, nous pensons qu'il ne sera pas inutile d'en donner un résumé rapide.

Le nom de porencéphalie a été créé par Heschl et s'applique à des pertes de substance en forme de cavités (*Porus*) situées à la surface du cerveau, qui tantôt s'ouvrent dans l'arachnoïde, tantôt en sont séparées par une membrane fournie par l'arachnoïde elle-même ; elles s'enfoncent plus ou moins dans la masse cérébrale, quelquefois jusqu'à l'épendyme, souvent même elles pénètrent à travers celui-ci jusque dans la cavité des ventricules.

Plus récemment Kundrat (1882) reprit la question de la porencéphalie et, grâce tant à des pièces personnelles qu'à celles qui avaient déjà servi à Heschl ainsi qu'à des recherches étendues dans la littérature médicale (un certain nombre de cas de la thèse de M. Turner qui semble être restée inconnue à cet auteur auraient pu, croyons-nous, trouver place dans ce travail), put donner une monographie très complète sur cette question, monographie dans laquelle se trouvent un certain nombre de déductions et de vues personnelles que nous allons signaler brièvement.

D'après cet auteur, la porencéphalie pourrait être congénitale ou acquise, la porencéphalie congénitale ne surviendrait guère avant le cinquième mois et plus généralement le sixième ou le septième mois de la vie intra-utérine, car le

plus souvent les principales circonvolutions en dehors du point où porte la lésion sont nettement développées, ou même la lésion interrompt un des sillons normaux; aussi les porencéphalies congénitales doivent être considérées *non pas comme des arrêts de développement, mais comme le résultat d'un processus morbide.*

La différence entre la porencéphalie congénitale et la porencéphalie acquise consiste en ce que dans la première les circonvolutions situées à la périphérie du foyer sont orientées en rayons dirigés vers le milieu de ce foyer, elles sont comme attirées par celui-ci et elles se prolongent pour ainsi dire jusqu'au fond de la cavité, tandis que dans les cas de porencéphalie acquise on ne trouve pas cette disposition radiée et les circonvolutions sont coupées assez nettement par les bords de la cavité, et ne se prolongent pas dans son intérieur.

Kundrat insiste sur ce fait que les méninges restent intactes, et l'attribue à leur richesse plus grande en vaisseaux qui leur permet de ne pas éprouver de l'anémie les mêmes effets délétères que la substance cérébrale; cependant au niveau même de la perte de substance, la pie-mère a toujours disparu, et lorsqu'il reste un voile membraneux au-dessus il n'est formé que par l'arachnoïde; dans les cas où le feuillet de l'arachnoïde a disparu au niveau de l'orifice externe de la porencéphalie, il faut l'attribuer à la pression exercée sur lui de dedans en dehors par le liquide contenu dans la porencéphalie.

Les gros ganglions sont aussi dans beaucoup de cas diminués de volume, cela s'explique pour les cas congénitaux par un défaut de développement analogue à celui qui survient pour les autres parties du cerveau. Mais de plus il y a des cas (tous ceux que l'on connait sont des cas non congénitaux) où la lésion vasculaire porte directement sur les ganglions (ce n'est plus alors d'une artère méningée qu'il s'agit, mais d'une artère de la base du cerveau).

L'absence du faisceau pyramidal dans la capsule interne et la moelle s'explique dans les porencéphalies non congé-

nitales par une dégénération secondaire, et dans les congénitales par un défaut de développement.

En comparant ensemble les diverses observations, Kundrat arrive à cette notion que la lésion est toujours en rapport avec un *territoire artériel* et est par conséquent d'*origine vasculaire*, et après avoir fait le relevé de tous ses cas montre que dans 27 (dont 19 congénitaux, 8 acquis), la lésion siégeait nettement dans le territoire de l'artère cérébrale moyenne; dans 3 cas, dans le territoire de l'artère cérébrale antérieure; enfin dans 5 cas, dans le territoire de l'artère cérébrale postérieure. Il faut remarquer que dans un des cas (obs. XII), non seulement le territoire de la cérébrale antérieure était atteint, mais encore celui de l'insula; dans un autre cas les lobes temporaux des deux côtés étaient atteints, etc., mais en résumé on voit que presque tous les cas congénitaux et même la plupart des cas acquis présentaient la lésion dans le territoire de la sylvienne.

Kundrat fait remarquer de plus que très souvent les circonvolutions de l'hémisphère malade, lors même qu'elles sont éloignées de la perte de substance sont modifiées soit dans leur forme, soit, mais beaucoup plus rarement, dans leur disposition même, elles sont plus petites qu'à l'état normal, cela est plus marqué dans les cas congénitaux, mais s'observe encore dans les cas non congénitaux lorsque le cerveau a été atteint dans sa période de développement; Kundrat attribue ce phénomène en grande partie à l'influence de l'hydrocéphalie qui accompagne constamment la porencéphalie, cette influence serait encore plus grande dans les cas où la porencéphalie s'ouvre directement dans la cavité arachnoïdienne, car alors l'influence du liquide peut s'exercer plus directement sur les circonvolutions.

Quant au processus même par lequel se produit la lésion cérébrale dans le territoire artériel, Kundrat l'attribue à une anémie due à une faiblesse du cœur du fœtus ou de l'enfant, faiblesse produite elle-même soit par des troubles de nutrition générale, soit par une gêne dans la circulation placentaire; cette anémie pourrait encore être consécutive à la compression du crâne ou à des hémorragies au moment de

l'accouchement. Souvent aussi la coexistence d'une hydrocéphalie vient encore faire obstacle à la circulation des hémisphères et peut conjointement avec l'anémie primitive amener la disparition des circonvolutions. En somme, on le voit, c'est l'anémie sans lésions artérielles que vise spécialement le professeur Kundrat; cette anémie amènerait une encéphalite productrice de la porencéphalie (même pour les cas congénitaux) et caractérisée par une prolifération accentuée des vaisseaux, prolifération qui, vu l'augmentation de leur nombre, doit être admise alors même qu'on ne peut pas directement constater leur bourgeonnement; mais ces vaisseaux sont intacts et parfaitement perméables, Kundrat insiste sur ce point, et dans son appendice à propos du travail de Klebs, tout en reconnaissant la provenance vasculaire des lésions il dit de nouveau n'avoir jamais constaté l'oblitération ni le rétrécissement des vaisseaux et pense que si Klebs l'a observé c'est que les lésions étaient déjà complètement établies et alors l'oblitération ou le rétrécissement étaient secondaires à la porencéphalie, mais non primitifs.

En somme et pour nous servir du résumé donné par Kundrat lui-même, on peut dire que :

La porencéphalie est une perte de substance produite par des processus destructifs qui par leur manière d'être et leur cause ne sont pas différents de ceux que l'on voit naître à la suite d'hémorragie, de thrombose, d'embolie ou d'anémie.

Sa particularité consiste seulement dans son siège à la superficie du cerveau, et dans sa forme qui s'explique par le haut degré d'intensité du processus destructif allant jusqu'à la disparition complète des parties atteintes et aussi par l'âge auquel survient la lésion, alors que le cerveau est en pleine période de développement.

Il ne faudrait pas d'ailleurs, ainsi que le fait remarquer le professeur Bianchi [1], confondre la porencéphalie avec la *porose cérébrale* étudiée par Bizzozero [2] et Golgi [3] et qui est ainsi

[1] Bianchi. Difetto porencefalico, etc., *La Psichiatria*, Naples, 1881.

[2] Bizzozero. Di alcune alterazioni dei linfatici del cervellv e della pia madre (*Rivista clinica di Bologna*, 1868).

[3] Golgi. Sulle alterazione dei vasi linfatici del cervello (*Rivista clinica di Bologna*, 1870).

décrite par ce dernier (cité par Bianchi) : « Si on sectionne les hémisphères dans différentes directions, on les trouve parsemés d'un très grand nombre de cavités de toutes les dimensions depuis l'état punctiforme jusqu'à un centimètre de diamètre, ces cavités sont remplies de sérosité et beaucoup présentent, adossé à la paroi, un rameau vasculaire, c'est Bizzozero qui montra que ces cavités sont produites, non par la dilatation des vaisseaux sanguins comme certains auteurs l'avaient cru pour l'état criblé du cerveau, mais par la dilatation des espèces lymphatiques périvasculaires. »

Il est encore une autre forme d'hémiatrophie cérébrale qui au point de vue macroscopique présente avec la sclérose lobaire une analogie souvent très accentuée, et qui elle aussi est sous la dépendance d'un état anormal des vaisseaux, mais par un processus absolument différent de celui de la sclérose lobaire, nous voulons parler de l'atrophie cérébrale due à un défaut de développement du système artériel.

Un remarquable exemple de cette forme d'atrophie cérébrale a été publié par Muhr[1] qui en a fait le point de départ d'un travail détaillé sur cette forme morbide, c'est d'après lui que nous la décrirons, en lui empruntant les principaux traits de son étude.

Il s'agit d'un homme de 47 ans ayant du côté paternel des antécédents nerveux héréditaires très nets. Il était gaucher depuis l'enfance, son pied droit était plus court et plus maigre, sa main droite plus petite et impropre aux usages habituels ; louchait depuis sa jeunesse, a toujours mal vu de l'œil gauche et plus tard est même devenu tout à fait aveugle.

Il était arrivé à un degré d'instruction vraiment remarquable et avait passé ses examens de droit, il savait l'anglais, l'italien, le français, le slave, possédait à fond le latin et la littérature sacrée et s'était destiné à l'emploi de consul.

Il avait, d'ailleurs, toujours présenté un certain manque d'équilibre dans les facultés morales, c'est ainsi qu'il était intrigant et mettait tout en jeu pour arriver par les protections ;

[1] Muhr. Anatomische Befunde bei einem Falle von Verrücktheit (*Arch. f. Psych*, 1876-733).

il éprouvait le plus grand éloignement pour la satisfaction normale de l'instinct sexuel, et s'était depuis sa jeunesse livré à l'onanisme et même à la pédérastie.

Pendant dix ans il fut employé dans les Finances, puis dut quitter sa place par suite de l'aggravation de son état mental.

Il montrait une religiosité exagérée, et dans les derniers temps avait des hallucinations religieuses très fréquentes, croyait qu'il allait être nommé pape, etc., etc.

Il mourut dans l'asile de tuberculose pulmonaire.

Le cerveau de cet homme dont le squelette avait plus de 170 centimètres, mesurait après durcissement (la rétraction avait été très minime) :

Hémisphère droit, longueur, 140 millimètres; largeur, 60 millimètres;

Hémisphère gauche, longueur, 120 millimètres; largeur, 50 millimètres.

Corps calleux, longueur, 64 millimètres.

Cervelet, lobe droit, 50 millimètres; lobe gauche, 30 millimètres.

Toute la moitié gauche du cerveau était dans toutes ses parties complètement différente de la moitié droite.

La réduction de volume était très notable dans les lobes pariétal, temporal et occipital du côté gauche, c'est surtout au niveau du lobule pariétal inférieur qu'elle était le plus prononcée.

Les gros ganglions de la base semblent plus petits du côté gauche et la moitié gauche des corps quadrijumeaux est plus petite que la droite.

Les circonvolutions sont pauvres en sillons et en replis, et cela surtout à gauche.

Le cervelet présentait aussi une atrophie unilatérale, mais du même côté que l'hémisphère atrophié, de plus cette moitié du cervelet était non seulement atrophiée mais encore présentait dans sa forme générale et dans l'aspect de ses circonvolutions des anomalies évidentes qui montraient bien que cette atrophie n'était pas consécutive à celle de l'hémisphère cérébral, mais tenait directement à un défaut de développement du cervelet lui-même.

Le crâne présentait la forme en carène avec asymétrie très évidente entre les deux moitiés latérales, on remarquait surtout une déviation de la partie médiane qui décrivait un arc convexe à droite et rendait difficiles les mensurations.

La moitié gauche du crâne est trop petite dans toutes ses dimensions; la plus grande longueur de la cavité crânienne à gauche mesure 135 millimètres; celle de droite mesure 151 millimètres en ayant soin de tenir compte de la courbure du plan médian et de supposer celui-ci redressé; cette moitié droite est disposée de telle façon que l'extrémité frontale et l'extrémité occipitale dépassent vers la gauche les deux bouts de la ligne médiane idéalement redressée, disposition qui ajoute un peu de longueur à la cavité crânienne.

Le sinus transverse à droite est aplati, peu profond, et conduit à un trou jugulaire rétréci et dévié par des cloisons transversales; à gauche ce sinus est assez large et aboutit à un trou jugulaire bien développé; il est évident que la circulation en retour se faisait surtout par la veine jugulaire gauche, la droite ne jouait pour ainsi dire que le rôle de voie collatérale. (Il est bon de remarquer que dans le sinus transverse droit se jette la veine de Galien, c'est-à-dire le sang des ventricules, tandis que dans le sinus transverse gauche se jette le sinus longitudinal supérieur, c'est-à-dire le sang des hémisphères et du corps calleux.)

Les orifices d'entrée et de sortie du canal carotidien sont à gauche anormalement petits et donnent passage à une carotide interne d'une étroitesse anormale.

Muhr, pensant que l'origine des malformations intracrâniennes devait être de nature vasculaire examina les artères et obtint les résultats suivants :

L'aorte était dès sa naissance trop petite (le malade avait toujours paru anémique, mais n'était cependant pas chlorotique). L'arc de l'aorte présente des rapports d'origine normaux. Mais les branches qui en partent présentent au point de vue du calibre des anomalies tout à fait caractéristiques.

On aperçoit d'abord un tronc brachio-céphalique bien développé, de celui-ci partent une sous clavière assez misérable et une vertébrale fluette; le tronc commun des carotides à

droite a un aspect normal, son diamètre après injection à la stéarine est de 8 millimètres, il donne naissance à une carotide interne de $5^{mm},5$.

Après le tronc brachio-céphalique on voit naître une carotide commune gauche grêle (5 millimètres de diamètre), celle-ci donne naissance à une carotide interne qui n'a que 3 millimètres de diamètre.

Puis une sous-clavière gauche volumineuse d'où naît une vertébrale bien développée elle aussi.

D'ailleurs les parois de ces artères ne présentaient absolument aucune altération pathologique ; de même au microscope il n'y avait de lésions ni dans le cerveau ni dans la moelle.

Tel est le résumé de l'histoire clinique et anatomo-pathologique de ce fait; nous allons voir maintenant de quelle façon Muhr en explique la genèse :

S'inspirant des recherches de Gudden sur le développement du crâne il rapporte les résultats obtenus chez le lapin par la ligature des carotides quatre jours après la naissance, on voit alors se produire une modification dans la direction des vaisseaux des os du crâne, ils se portent de la suture coronale à la suture sagittale ; sous l'influence du changement de l'angle d'incidence des vaisseaux la suture sagittale qui normalement est « dentata » devient alors « serrata ».

Les conséquences de la ligature furent un raccourcissement du crâne avec ou sans synostoses; dans les points où il ne survenait pas de synostose complète, les sutures revêtaient la forme fœtale (recta ou serrata).

Il faut noter aussi que selon Lucae, après une synostose d'une certaine durée, la suture qui en est le siège est toujours raccourcie.

D'un autre côté, Virchow a fait cette remarque que lorsqu'une suture est le siège d'une synostose le crâne est raccourci dans une direction perpendiculaire à cette suture [1].

[1] Dans une observation de notre maître, M. Hanot, la coïncidence des synostoses précoces et de l'arrêt du développement intellectuel est très évidente (*Soc. Anat.*, XLVII, 1877). — Il s'agit d'une fille qui jusqu'à 8 ans était parfaitement saine; à la suite d'une fièvre typhoïde grave, l'intelligence baisse, il survient une véritable imbécillité; il y avait une synostose prématurée des

Or, comme le fait remarquer Muhr dans son cas, il s'agissait d'un rétrécissement de la carotide interne gauche, assez comparable à une ligature, rétrécissement qui certainement peu de jours après la naissance, c'est-à-dire à l'époque de l'oblitération du trou de Botal, s'est montré particulièrement actif et a déterminé la malformation du cerveau et du cervelet.

Quoi qu'il en soit des explications et de l'interprétation que nous venons de résumer, il est un point qu'il est bon de retenir, c'est l'existence d'une forme d'atrophie cérébrale unilatérale sans lésions du cerveau ni de la moelle, par malformation congénitale, cette forme est liée à des malformations des artères cérébrales; quant à savoir si la malformation cérébrale est nécessairement sous la dépendance de la malformation vasculaire ou si elles sont simplement parallèles et concomitantes, c'est là une question plus difficile et qui ne pourra vraisemblablement être tranchée que par l'étude d'un plus grand nombre de faits.

Ce que nous tenons à relever ici, c'est l'existence de cette forme d'hémiatrophie avec absence de lésions histologiques et notamment de sclérose; voici les caractères macroscopiques qui permettent, à l'autopsie, de la reconnaître assez aisément : 1° du côté du cerveau, anomalies dans la disposition des circonvolutions de l'hémisphère atrophié; 2° atrophie du cervelet, du même côté que celle de l'hémisphère cérébral, avec anomalies plus ou moins prononcées des circonvolutions de ce lobe cérébelleux.

Si, se basant sur ces caractères, on parcourt les diverses observations d'hémiatrophie cérébrale, on ne tarde pas à avoir cette opinion que, suivant toutes probabilités, quelques-unes doivent être rangées dans cette classe.

Il en est ainsi, par exemple, de l'observation de Kirch-

sutures fronto-pariétales, la moitié gauche de la cavité crânienne était moins large que la droite d'un cinquième. — A ce propos, Le Courtois fit remarquer l'influence que les synostoses précoces doivent avoir sur le développement de l'encéphale.

hoff[1], où l'on voit que les circonvolutions du lobe occipital gauche très atrophié avaient un trajet anomal, et que le lobe gauche du cervelet était, lui aussi, plus petit que celui du côté droit; le pied droit était plus petit que le gauche, de même pour le rein droit, qui présentait une lobulation rappelant l'état embryonnaire; outre l'atrophie, il y avait microcéphalie des deux hémisphères; il est vrai que Kirchhoff, tout en reconnaissant là une origine congénitale, ne semble pas vouloir admettre une influence vasculaire, en se fondant sur l'atrophie concomitante du corps genouillé et de la bandelette optique à gauche, ainsi que des corps quadrijumeaux des deux côtés et du corps calleux; mais cette atrophie ne pourrait-elle être secondaire au défaut de développement du lobe occipital?

Il semble aussi que, dans un cas de Bourneville[2] et d'Olier, les anomalies vasculaires aient pu exercer une certaine influence et amener une hémiatrophie qui, pour être peu prononcée, n'en est pas moins réelle : il s'agit d'un malade qui était devenu épileptique à 26 ans et chez qui des troubles psychiques très accentués se montrèrent progressivement; l'équilibre intellectuel semble d'ailleurs chez ce malade avoir toujours été assez imparfait.

A l'autopsie, l'hémisphère gauche pèse 560 grammes, le droit 720; les lobes du cervelet sont égaux; la vertébrale gauche a une largeur de 4 millimètres, la droite, seulement de 1 millimètre 1/2; la cérébelleuse gauche est également plus volumineuse que la droite, qui est filiforme.

Au niveau de l'hexagone, la communicante postérieure gauche est beaucoup plus petite que la droite.

Il existait des anomalies très notables des circonvolutions frontales.

Symptômes. — Nous n'insisterons pas longuement sur les symptômes présentés par les malades atteints de sclérose

[1] KIRCHHOFF, Ein Defectbildung des Grosshirns (*Arch. für Pscyh.*, XIII, 288).

[2] BOURNEVILLE et D'OLIER, *Recherches sur l'épilepsie, l'hystérie*, etc... Paris, 1881.

lobaire, symptômes très complètement décrits par MM. Bourneville et Wuillamier; nous nous bornerons à rappeler quelques-uns des caractères qu'assignent ces auteurs à l'hémiplégie spasmodique infantile et dont nous avons pu constater chez nos malades la réalité parfaite.

C'est généralement suivant le mode *hémiplégique* que survient la paralysie, mais tantôt l'hémiplégie persiste et s'accompagne de *contracture*, ou d'*athétose*, tantôt elle disparaît en partie, restant dans la plupart des cas plus prononcée au bras qu'à la jambe; il en était ainsi chez la malade Lefeb. Observation III.

Quelquefois encore la paralysie se présente sous un aspect différent et occupe un bras et les deux jambes. Cette variété peut, comme nous le verrons plus loin, offrir au point de vue du diagnostic des difficultés assez grandes, bien qu'en soi-même et surtout depuis les recherches de M. le professeur Pitres sur l'entrecroisement incomplet des faisceaux pyramidaux, elle ne présente rien d'inexplicable. Enfin l'hémiplégie peut être *double* et occuper à la fois les quatre membres; nous aurons à revenir sur ce point à propos du diagnostic.

Les muscles de la *face* sont généralement moins atteints que ceux des membres, et Cotard avait déjà fait remarquer que l'hémiplégie faciale est, en général, très peu marquée et qu'elle peut même, au bout d'un certain temps, disparaître presque complètement [1].

Les *réflexes tendineux* ont presque toujours été trouvés par nous exagérés sur les membres paralysés, sauf dans les cas d'athétose, nous nous trouvons à ce point de vue un peu en désaccord avec M. Wuillamier, qui ne les a généralement pas vus exagérés; dans un cas de Ross, où les membres paralysés étaient atteints de mouvements choréiformes, les réflexes tendineux manquaient, ce fait nous semble devoir être

[1] Dans tout le cours de ce travail il sera question de l'hémiplégie ou des formes diverses de paralysie dans la sclérose cérébrale lobaire; mais il doit être bien entendu que, suivant la localisation des lésions, les phénomènes paralytiques peuvent exister ou manquer complètement, et qu'ils n'existent pas nécessairement dans tous les cas de sclérose lobaire.

rapproché de ce que nous avons observé chez les malades qui présentaient de l'athétose.

Nous nous bornons à renvoyer aux auteurs précédemment cités pour tout ce qui a trait à l'attitude et aux déformations des membres paralysés[1]. Celles-ci se trouvent d'ailleurs, comme nous le faisait remarquer M. le professeur Charcot, très nettement représentées dans le célèbre tableau de Ribera, connu sous le nom du *Pied-Bot*[2], tableau dont la Salpêtrière possède une copie, due au pinceau d'un artiste distingué.

Ajoutons que, dans presque tous les cas, nous avons vu les membres paralysés présenter une *température* notablement inférieure à celle des membres sains, et aussi une *coloration* rouge violacé qui indiquait nettement un trouble de l'action vaso-motrice. Dans quelques cas aussi nous avons constaté des *lésions articulaires* plus ou moins avancées, caractérisées soit par la résistance aux mouvements passifs, soit par les craquements que ceux-ci provoquaient.

Quant à l'*épilepsie*, elle existait chez tous nos malades, mais nous devons faire remarquer que c'est à cause même de ces phénomènes convulsifs que les malades avaient été placés à la Salpêtrière ; nous n'aurions donc là qu'un élément de statistique tout à fait erroné ; ajoutons que chez les malades de la consultation externe, auxquels le même reproche ne peut être adressé, l'épilepsie existait dans la très grande majorité des cas.

Nous rappellerons en quelques mots les caractères assignés par MM. Bourneville et Wuillamier à l'épilepsie dans l'hémiplégie spasmodique infantile.

[1] Les différents auteurs qui ont pratiqué l'examen électrique des muscles dans l'hémiplégie spasmodique infantile les ont trouvés normaux ; récemment, Hadden (Brain, 1883-1884, VI, p. 302 et suiv.) a publié un cas où on aurait trouvé la réaction de dégénération dans le bras paralysé et pas dans les jambes. — Pour nous, nous n'avons examiné à ce point de vue qu'un seul cas et, quoique la paralysie et les déformations fussent très accentuées, il n'y avait pas de réaction anormale. — Les recherches de Gaudard (*Thèse de Genève*, 1884) tendent aux mêmes résultats.

[2] Musée du Louvre, salle La Cazo, n° 32.

Elle s'accompagne presque toujours d'une *aura*, d'où la rareté des chutes et des cicatrices; quand le petit malade tombe, c'est généralement du côté paralysé.

L'*épilepsie* est souvent tout à fait *localisée* aux membres paralysés, et nous avons été à même de constater le fait chez plusieurs de nos malades; quelquefois il en est ainsi pendant toute la durée de l'affection; dans d'autres cas, cette épilepsie, localisée au début, peut atteindre les membres du côté opposé et se généraliser, mais presque toujours les convulsions commencent par le côté paralysé; il en a toujours été ainsi dans les 12 cas où nous avons pu obtenir des renseignements précis à cet égard.

Dans la grande majorité des cas, il n'y a pas de cri initial, pas de morsure de la langue, pas de miction involontaire, l'accès se termine brusquement sans stertor ni coma; on ne constate ni délire ni impulsions; il n'y a, généralement non plus, ni vertiges ni absence.

Les accès sont ordinairement diurnes, souvent sériels comme un état de mal, mais sans grande élévation de la température.

Mais il arrive souvent qu'au bout d'un certain temps cette épilepsie perd de son originalité et arrive à ressembler à peu près complètement à l'épilepsie vulgaire.

Les *troubles intellectuels* sont fréquents dans l'épilepsie spasmodique infantile et peuvent présenter des degrés variables, c'est ainsi que, d'après M. Bourneville, l'enfant peut être soit complètement idiot, soit seulement imbécile, soit simplement arriéré.

Quant à la parole, elle peut être plus ou moins imparfaite, mais il est un fait très remarquable qui avait déjà été mis en lumière par Cotard, c'est l'*absence d'aphasie,* alors même que l'atrophie englobe la 3e circonvolution frontale gauche; voici ce que dit Cotard à ce propos (p. 89) : « Il est extrêmement remarquable que, quel que soit le côté de la lésion cérébrale, les individus hémiplégiques depuis leur enfance ne présentent jamais d'aphasie, c'est-à-dire d'abolition de la faculté du langage avec conservation plus ou moins complète de l'intelligence; l'intelligence n'est jamais mieux développée

que la faculté du langage, on n'observe jamais cette impossibilité d'exprimer les idées, ce contraste singulier entre les facultés intellectuelles et les facultés d'expression qui donnent aux aphasiques une physionomie si originale. »

Cette remarque est des plus justes et nous en avons toujours pu vérifier l'exactitude, dans notre observation I, notamment, malgré l'atrophie considérable de tout le cerveau gauche, la malade parlait et écrivait un peu, et si elle parlait mal cela était très nettement sous l'influence de sa faiblesse intellectuelle (faiblesse intellectuelle qui, dans certains cas, arrive jusqu'à l'idiotie complète), et non d'un degré quelconque d'aphasie véritable.

Ce fait se trouve relaté dans un grand nombre d'observations, parmi lesquelles nous citerons notamment celle de notre regretté ami A. Poulin[1], dans laquelle, malgré une atrophie assez considérable du cerveau gauche (circonvolutions et noyaux centraux), il n'y avait pas de troubles de la parole.

Quant à la marche des symptômes, nous rappellerons, avec Wuillamier, qu'on peut les classer en trois périodes :

Première : convulsions;

Deuxième : hémiplégie;

Troisième : épilepsie.

Généralement la deuxième période se manifeste pendant la durée même de la première, ou peu après, il n'en est pas ainsi pour la troisième, car elle peut ne se montrer qu'au bout de plusieurs années; c'est la période grave, à cause de la menace toujours imminente de mort dans l'état de mal.

Mais, d'autre part, lorsque les malades ont pu atteindre un certain âge (une trentaine d'années, Bourneville et Wuillamier), les accès épileptiques diminuent de fréquence, et vers l'âge de 40 ans ils peuvent même disparaître complètement.

C'est bien certainement un des caractères les plus singuliers de l'hémiplégie de l'enfance que cette progression des symptômes si fréquente pendant les premières années qui suivent l'apparition de la lésion cérébrale ; c'est un des points par

[1] POULIN, *Société Anatomique*, LI, p. 38.

lesquels elle se distingue le plus de l'hémiplégie vulgaire des adultes; dans notre observation III, par exemple, on voit le premier vertige ne se montrer qu'un an après l'accident initial, et la première attaque d'épilepsie encore un an plus tard. — Dans l'observation V, trois mois après la première attaque d'hémiplégie il en survient une seconde à la suite de laquelle la paralysie se trouve notablement accrue; de pareils cas sont extrêmement fréquents, et si nous insistons sur ces faits c'est seulement au point de vue de la concordance que présente l'évolution clinique avec les données de l'anatomie pathologique et notamment avec la présence de *corps granuleux* assez abondants dans un certain nombre de points de l'hémisphère malade alors que la lésion initiale remonte déjà à plusieurs années, corps granuleux qui à notre avis indiquent d'une façon péremptoire que le processus destructif n'est pas encore épuisé, d'où apparition à intervalles plus ou moins éloignés d'accidents paralytiques ou convulsifs.

Obs. III. — Lefeb... fille actuellement âgée de 21 ans. Son père est très exalté, surtout quand il a bu; oncles paternels très nerveux aussi. Grand-père mort paralysé. Grand-mère très nerveuse.

Sa mère n'a jamais eu d'attaques, mais est très émotive ainsi que sa tante maternelle. Grand-mère maternelle très nerveuse, ayant eu trois attaques apoplectiformes, la dernière avec paralysie et ayant auparavant présenté des attaques convulsives probablement de nature hystérique. — Grands oncles maternels bizarres.

Parmi ses frères et sœurs, l'aînée est morte de la coqueluche dans l'enfance; la malade est la deuxième; les troisième et quatrième sont tout à fait bien portants. Le cinquième, actuellement âgé de onze ans, fut pris, ayant des vers, à l'âge de quatre ans, d'attaques d'éclampsie pendant trois heures, et de fièvre; deux mois après, nouvelles attaques d'éclampsie et fièvre, ces accidents se produisirent à cinq ou six reprises différentes avec un intervalle de un ou deux mois entre chaque fois; ils étaient toujours accompagnés de fièvre. — Le malade prit un purgatif (ou vermifuge) qui le débarassa de ses vers, et les convulsions disparurent. Cependant, à l'âge de huit ans, il fut de nouveau pris de fièvre et eut une attaque convulsive avec écume à la bouche. — Depuis cette époque il n'a plus eu de convulsions et se porte bien, mais il est très nerveux.

Quant à la malade elle-même, elle a, jusqu'à l'âge de huit ans et demi (1872) toujours été d'une bonne santé, jamais de convulsions. C'est alors qu'un soir elle se couche en se plaignant de mal de tête, le len-

demain encore elle disait avoir mal à la tête et à la gorge, celle-ci était un peu tuméfiée et rouge; la malade ne mangea pas, et resta sans parler; le soir elle perdit connaissance et eut des convulsions dans tout le côté gauche; cet état dura pendant quatre ou cinq heures, d'ailleurs elle resta plus de cinq jours avant de reprendre un peu sa connaissance, quand on s'approchait d'elle elle criait, elle avait des secousses dans les membres du côté gauche, et comme des hallucinations, parlait de chiffres, d'oranges, etc., ... Elle avait aussi des secousses dans la bouche. Le médecin que l'on consulta crut à l'existence d'une méningite. On s'aperçut alors qu'elle ne remuait pas volontairement le bras ni la jambe gauches.

Au bout de trois ou quatre semaines la malade se trouvait mieux, mais ne pouvait toujours pas marcher, c'est alors qu'elle entra à l'hôpital des Enfants-Malades. Là, au bout de huit jours environ elle commença à marcher, elle put aussi remuer un peu son bras gauche, mais les mouvements de celui-ci restèrent très peu étendus.

Un an après l'accident initial que nous venons de décrire, elle fut prise d'un petit vertige qui dura quelques instants.

Un an plus tard encore se montra une attaque qui débuta par un côté du corps pour se généraliser en quatre ou cinq secondes. — Ces attaques revinrent assez souvent à cette époque, jusqu'à douze fois dans les 24 heures, surtout la nuit, elles étaient mêlées à de petits vertiges.

Actuellement (avril 1884) on verrait quelquefois des attaques de cette nature se produire, mais très peu fréquentes. — Dans une autre série que la malade appelle « ses grands vertiges » elle a une aura constituée par une sensation spéciale dans la tête, elle ne tombe pas, a des mouvements assez forts dans le bras gauche, cherche à griffer, à mordre, à s'arracher la figure, a peur qu'on lui fasse du mal; une fois que cela est passé elle se souvient de ce qu'elle a dit pendant son vertige.

La face présente un certain degré d'asymétrie avec une légère paréesie de la commissure labiale gauche; rien d'anormal du côté du facial supérieur.

	DROITE.	GAUCHE.
Longueur de la clavicule	17,5	16
— de l'humérus	27	27
— du cubitus	22,5	20,5
— des métacarpiens	7	6
— du médius	8,5	8
Circonférence du bas	24	22
— de l'avant-bras	24	22
— de la main	18	16

La longueur et la circonférence des membres inférieurs sont égales des deux côtés.

La main gauche est dans la pronation et la flexion, le pouce dans

l'adduction, les trois derniers doigts fléchis, l'index a sa phalange en extension, sa phalangine en hyperextension et sa phalangette en flexion. — Le poignet ne peut faire de mouvements volontaires (quelques mouvements passifs sont possibles), les doigts peuvent être le siège de quelques mouvements volontaires; la malade peut remuer assez bien l'avant-bras. On observe aussi quelques légers mouvements athétosiques des doigts. — La main gauche est plus froide et un peu plus rouge que celle du côté droit.

Les réflexes tendineux du poignet sont exagérés.

Les réflexes rotuliens sont très exagérés. Pas de trépidation du pied.

Le pied n'est ni déformé ni contracturé, il exécute tous les mouvements avec une certaine force; mais cependant la malade boite un peu en marchant.

Pendant qu'on l'examine on assiste à un vertige pendant lequel il se produit des mouvements seulement dans le bras gauche; il y a plutôt obnubilation que perte absolue de connaissance — durée, une minute environ.

Diagnostic. — Au tableau clinique que nous venons d'exposer, nous allons maintenant comparer les *symptômes* de la *porencéphalie*, Heschl avait prétendu qu'elle s'accompagne toujours d'idiotie, Roger, qu'elle amène toujours des paralysies et des arrêts de développement des membres; un certain nombre de faits contradictoires de ces opinions trop exclusives ont été publiés.

Kundrat, d'après son relevé montre que l'*idiotie* plus ou moins complète est non pas constante, mais très fréquente, surtout dans les cas où la porencéphalie est congénitale ou s'est manifestée au début de la vie, tandis qu'elle est plus rare quand celle-ci s'est produite plus tardivement (déjà à partir de la 2e ou 3e année); aussi d'après lui l'idiotie ne doit-elle pas être attribuée, du moins le plus souvent à la lésion porencéphalique elle-même, mais aux troubles de développement et au processus atrophique qui surviennent dans tout l'hémisphère.

Les *troubles de la parole* sont fréquents et peuvent aller jusqu'à l'absence complète, mais dans ces cas on a presque toujours affaire à des idiots, aussi est-il très difficile de dire quelle est la part de l'affaiblissement intellectuel et celle de lésion du centre du langage, d'autant plus que lorsque

cette lésion a frappé un individu jeune, il a pu se former un autre centre de suppléance.

Les *paralysies* peuvent être considérées comme le symptôme le plus fréquent (20 fois sur 26 cas) et dans les 6 cas où il n'en existait pas il s'agissait de porencéphalies survenues tardivement et siégeant en dehors des points moteurs.

Sur 20 cas avec paralysie, 15 fois il y avait hémiplégie, 5 fois paralysie des quatre membres, sur ces 5 cas 2 fois les lésions siégeaient dans les deux hémisphères, les 3 autres cas peuvent s'expliquer par la compression due à l'hydrocéphalie. Souvent, mais non constamment, ces paralysies sont accompagnées de *contracture*. Dans 4 cas il existait un *arrêt de développement* des membres du côté opposé à la lésion cérébrale.

L'*épilepsie* a été observée dans 2 cas dans lesquels la porencéphalie était survenue à une époque rapprochée de la naissance (dans l'observation 21, la paralysie était survenue dans la première enfance, l'épilepsie seulement au moment de la puberté).

Quant à l'*aliénation mentale*, à l'*amaurose*, au *nystagmus* avec strabisme, ils n'ont été observés chacun qu'une fois dans des cas différents et ne peuvent être considérés comme faisant partie du tableau habituel de l'affection.

On voit, qu'en somme, les symptômes assignés par Kundrat à la porencéphalie sont absolument les mêmes que ceux que l'on constate dans la sclérose lobaire du cerveau; ce sont encore les mêmes symptômes que l'on rencontre dans les cas d'hémorragie ou de ramollissements en foyer suivis d'hémiatrophie cérébrale. Il n'y a là rien qui doive surprendre puisqu'en somme tous ces processus bien que n'étant pas absolument identiques ont une origine analogue, le point de départ vasculaire; un aboutissant commun, l'hémiatrophie cérébrale. Dans l'état actuel de nos connaissances, nous croyons qu'il est à peu près impossible de distinguer cliniquement ces formes entre elles, aussi nous occuperons-nous plutôt du diagnostic entre l'hémiatrophie cérébrale et les maladies qui peuvent la simuler, telles que le *tabes dorsal spasmodique* et l'*hémiplégie des choréiques*.

Tabes dorsal spasmodique. — Ce n'est pas à proprement parler de la forme de cette affection la plus connue en France depuis les travaux de M. le professeur Charcot que nous voulons parler ici; c'est d'une autre forme ou plutôt c'est du tabes dorsal spasmodique considéré chez les enfants. On sait en effet que, dans sa description, notre maître avait eu surtout en vue les adultes.

Peut-être ne sera-t-il pas inutile de donner d'abord quelques détails sur cette forme du tabes dorsal spasmodique, la plupart de ceux qui suivent ont été empruntés à une très intéressante monographie de Rupprecht (*Volkmann's Sammlung klinischer Vorträge*, 1881, n° 198) sur la rigidité spasmodique congénitale des membres.

La meilleure description des symptômes de cette affection qu'on puisse donner ici sera certainement le résumé d'une des observations qui ont servi à en tracer le tableau clinique.

Observation I de Rupprecht. — Anna B..., fille de 5 ans et demi, née six semaines avant terme; n'a jamais eu aucune maladie aiguë, a appris à parler à l'époque ordinaire. Lorsqu'à la fin de la seconde année, l'enfant commença à marcher, elle se tenait sur les pointes des pieds avec les jambes raides et tournées en dedans. Il lui arrivait souvent de tomber, et maintenant encore elle ne peut parcourir que des distances peu étendues. Elle est intelligente, un peu bavarde; pas de rachitisme; la conformation du crâne, les mouvements des yeux, le jeu des muscles de la face sont normaux; de même pour la nutrition et les mouvements des bras et pour la sensibilité cutanée. Marchait sur les extrémités antérieures des trois derniers métatarsiens, les talons en l'air, les cuisses tournées en dedans, les genoux légèrement raidis en flexion. Il y avait une contracture spasmodique modérée pouvant être facilement surmontée par une pression prolongée, portant spécialement sur les adducteurs, les muscles postérieurs de la cuisse et les fléchisseurs des orteils. Pied-bot équin double par rétraction nutritive des muscles du mollet légèrement diminués de volume. (Si on cherche, les genoux étant étendus, à redresser la pointe des pieds vers la face dorsale de la jambe on éprouve un obstacle insurmontable avant même d'avoir atteint l'angle droit.) Réflexe rotulien exagéré des deux côtés. Excitabilité électrique des différents muscles non affaiblie.

Tous les mouvements peuvent être accomplis volontairement par l'enfant dans les trois grosses articulations des deux jambes, mais non sans une certaine lenteur; il n'y a que la flexion dorsale des pieds

qui à cause de la rétraction des tendons d'Achille ne puisse ni volontairement ni par la faradisation des muscles être exécutée.

Aucune laxité des ligaments, aucune espèce de troubles vaso-moteurs, les jointures ne sont ni gonflées ni douloureuses à la pression. A la suite de la ténotomie des tendons d'Achille et du séjour dans un appareil plâtré, grande amélioration.

Par l'analyse et la comparaison des divers malades qu'il a eus sous sa direction, Rupprecht est arrivé à en donner à peu près le tableau suivant :

Les enfants n'apprennent à marcher que tardivement, en moyenne vers l'âge de quatre ans; leur démarche est spasmodique, double pied bot, adduction, flexion et rotation en dedans des cuisses; les réflexes tendineux sont exagérés; quelquefois la raideur envahit les quatre membres, mais cependant on peut dire que les bras sont bien plus rarement atteints que les jambes.

Dans un assez grand nombre de cas, troubles du côté des muscles des yeux, de la face et du gosier (strabisme spasmodique, grimaces spasmodiques, articulation spasmodique et même, dans un cas, déglutition spasmodique; la plupart des malades semblaient plus ou moins stupides et n'avaient appris à parler que de 2 à 6 ans, leur parole était en effet maladroite et saccadée, mais ils ne manquaient nullement d'intelligence, apprenaient assez bien au collège et étaient parfaitement capables de remplir une fonction publique ou de mener une maison de commerce; ce qui est défectueux en eux ce n'est pas l'intelligence, c'est plutôt un état spasmodique qui fait obstacle au jeu des muscles dont l'intelligence se sert pour s'exprimer.

Rupprecht insiste encore sur ce fait que l'impotence des membres n'est pas due à une paralysie véritable, mais plutôt à une rigidité spéciale que l'on peut rapprocher de la pseudo-paralysie spasmodique de Strümpell, en effet, chez tous ces malades les membres inférieurs ne pèchent pas par faiblesse, mais bien au contraire par contraction trop intense et générale des muscles.

Cette affection à notre avis n'est autre chose que le tabes dorsal spasmodique dans toute sa pureté et dans toute son

Launois, *France médicale*, 1884, n° 47 et suivants. Simard, *Thèse*, Paris, 1884, n° 85) et qui semblent à première vue rentrer tout à fait dans le cadre du tabes dorsal spasmodique tel que nous venons de l'exposer, il nous semble qu'il y aurait lieu de discuter le diagnostic de sclérose cerébrale.

C'est ainsi par exemple que probablement le cas I et certainement le cas II de M. Onimus nous paraissent devoir être rapportés beaucoup plutôt à une sclérose cérébrale qu'au tabes dorsal spasmodique, en effet dans aucun de ces cas l'affection n'est congénitale, dans le cas I, elle semble être survenue consécutivement à une suppuration étendue et prolongée, et avoir présenté du côté droit une certaine prédominance (bras et jambe), enfin dans l'observation II il y eut pendant plusieurs mois des convulsions (fait qui ne se retrouve pas dans le tabes dorsal spasmodique); chez les deux malades il existait des mouvements incoordonnés fort analogues probablement aux mouvements choréiformes ou athétosiques des malades atteints d'atrophie cérébrale.

De même l'observation II de M. Launois, si l'on tient compte du début à l'âge d'un an, à la suite d'une maladie fébrile intense, des convulsions persistant pendant trois mois et se répétant deux à trois fois par jour, doit être suivant toute probabilité rapportée à la sclérose cérébrale.

Mais par contre l'observation I du même auteur ne semble pas susceptible de la même interprétation, nous croyons qu'elle rentre très nettement dans la forme de rigidité spasmodique des membres de Little, en un mot que c'est un des rares cas de tabes dorsal spasmodique qui aient été observés en France chez les enfants.

On voit par ces exemples combien il peut être difficile de distinguer l'atrophie cérébrale à forme paraplégique du tabes dorsal spasmodique; cependant à défaut de signe absolument pathognomonique il faudra noter en faveur de ce dernier la nature toujours congénitale, chez des enfants souvent nés avant terme et n'ayant pas présenté de maladie aiguë fébrile ni de convulsions. Lorsque ces conditions ne se trouveront pas réalisées il faudra penser plutôt à une sclérose cérébrale et le diagnostic sera presque assuré lorsqu'en même temps

on constatera soit une hémiplégie véritable soit une prédominance marquée de la rigidité dans un côté du corps. A ce propos nous signalerons deux observations de Hadden[1] où il y avait hémiplégie et paraplégie coexistantes.

Hémiplégie des choréiques. — Nous ne parlons pas des cas où les mouvements choréiques sont évidents, car alors le diagnostic est facile, et on ne peut guère confondre ces mouvements avec ceux de l'athétose ou de l'hémichorée post-hémiplégique. Mais quand l'hémiplégie survient presque d'emblée sans mouvements choréiques appréciables, le diagnostic devient très délicat. M. Ollive[1] a dans ces derniers temps et avec grande raison appelé de nouveau l'attention sur les cas de ce genre, les signes qui peuvent permettre de faire le diagnostic sont surtout l'absence de contracture et de raideur des membres qui sont au contraire flasques et ne présentent pas d'exagération des réflexes tendineux. Quant à la non participation de la face qui est ordinaire mais non constante dans l'hémiplégie choréique elle peut se retrouver aussi dans l'hémiatrophie cérébrale; les renseignements sur le début et l'évolution de la maladie seront d'ailleurs d'un grand poids dans les cas douteux.

Étiologie. — L'étiologie de la sclérose cérébrale avec hémiatrophie est assez obscure, ce qui tient d'une part à ce qu'elle frappe en général des enfants trop jeunes pour qu'on puisse obtenir d'eux aucun renseignement sur leur état de santé au moment du début de l'affection, de sorte qu'il faut se contenter des souvenirs souvent peu nets des parents; d'autre part la durée de l'affection pouvant être très longue, il est rare que l'on ait l'occasion de faire l'autopsie des sujets chez qui on a vu débuter cette maladie trop souvent confondue à sa période initiale avec les méningites.

Nous voulons ici insister sur un point seulement : le rôle

[1] HADDEN, *On infantile spasmodic paralysis.* Brain, octobre 1883.
[1] OLLIVE, *Des paralysies des choréiques. Thèse de Paris*, 1883.

des *maladies infectieuses* dans le développement de l'hémiatrophie cérébrale.

Cotard, dans sa thèse, parle déjà de l'influence des fièvres exanthématiques et rapporte un cas de porencéphalie développée à la suite d'une variole.

Dans Heine on trouve l'observation suivante (Obs. II, p. 167) :

« L'enfant était sain et bien bâti et fut pendant quatorze mois allaité par une nourrice saine. La vaccination fut pratiquée avec succès; c'est seulement à cette époque que se montrèrent les premières dents avec diarrhée concomitante, cela dura quelques jours, lorsque subitement vers le soir, forte élévation de température, fièvre, etc., puis bientôt convulsions générales, le troisième jour on s'aperçoit que la jambe et le bras gauche étaient paralysés. »

Il semble que dans ce cas les accidents se soient montrés quelques jours après la vaccination.

Nous-mêmes nous avons eu l'occasion d'observer un cas où les accidents semblent bien s'être développés aussi sous l'influence de la vaccination (Obs. IV).

Enfin, dans un autre de nos cas, c'est encore dans le cours ou plutôt pendant la convalescence d'une maladie infectieuse, la rougeole, que s'est opérée la lésion primitive qui a donné naissance à l'hémiatrophie cérébrale (Obs. V).

Nous croyons que ces faits sont loin d'être isolés et que dans la grande majorité des cas, pour ne pas dire dans tous, on verra l'hémiatrophie cérébrale ou plutôt la lésion primitive qui lui donne naissance survenir au cours d'une maladie aiguë plus ou moins intense, plus ou moins longue, mais dont la nature sera presque toujours nettement infectieuse[1]. C'est d'ailleurs tout à fait analogue à ce qui s'observe chez les adultes, car au-dessous de 40 ans il est rare de voir survenir une lésion cérébrale en foyer qui ne soit pas de nature infectieuse.

[1] Récemment, notre ami M. Parinaud, nous a montré une petite fille atteinte d'hémiplégie spasmodique infantile qui présentait avec la plus grande netteté la kératite interstitielle, et d'autres indices d'une syphilis héréditaire ; il y aurait lieu de se demander si dans un certain nombre de cas la syphilis hérédi-

En un mot on constate au début de l'hémiplégie infantile avec hémiatrophie cérébrale ce que l'on constate dans la paralysie atrophique spinale de l'enfance; on sait en effet que cette affection survient si souvent chez des enfants atteints de fièvres éruptives ou d'autres maladies de même nature qu'il nous paraît actuellement impossible de nier son origine infectieuse.

Nous pensons que dans la plupart des cas les processus sont très analogues dans ces deux affections, la seule différence consiste probablement en ceci que dans un cas c'est la moelle, dans l'autre c'est le cerveau qui est le siège de la lésion [1].

Obs. IV. — Jeanne Lefo, âgée de 5 ans. Son grand-père maternel a eu trois attaques de paralysie.

Sa mère est un peu vive, un peu nerveuse, mais n'a jamais eu d'attaques de nerfs, a éprouvé des peurs pendant qu'elle était enceinte de cet enfant.

Père pas alcoolique, pas de maladie nerveuse.

Grand-père paternel a eu des douleurs avec enflure des jointures qui pendant quinze ans l'ont empêché de marcher.

Un cousin paternel est bizarre, taciturne, « pas comme tout le monde. »

L'enfant était très bien portante et venait très bien jusqu'à l'âge de neuf mois; à cette époque on l'a vaccinée, les boutons étaient bien pris aux deux bras, lorsque le huitième jour il lui a poussé sur tout le corps des boutons qui, dit la mère, ressemblaient à la rougeole d'une façon frappante. Ces boutons se montrèrent le matin à 11 heures, en même temps il y avait malaise général et l'enfant vomit une fois.

Vers midi, convulsions accompagnées par des cris et une inclinaison constante de la tête sur l'épaule gauche, probablement avec rotation; par moments on ne voyait que le blanc des yeux, elle ne semblait pas (?), dit la mère, avoir perdu connaissance, mais ne répondait pas quand on lui parlait. Quelques convulsions tout à fait localisées aux membres du côté gauche. La bouche était tirée un peu à droite.

taire ne pourrait pas amener la sclérose cérébrale par suite des lésions artérielles spéciales à cette infection.

[1] Ce mémoire était déjà terminé et remis à la Société anatomique (fin septembre 1884) lorsque nous avons eu connaissance des idées de Strümpell à ce sujet (Société des naturalistes et médecins allemands à Magdebourg *in Semaine médicale*, 1884, n° 40). Nous sommes heureux de nous rencontrer avec ce médecin distingué.

Au bout de deux heures, l'enfant revint à peu près à l'état normal, têta un peu, reconnut mieux les personnes qui l'entouraient; déjà à ce moment on aurait remarqué un peu de faiblesse du côté gauche.

Puis au bout d'une heure, nouvelles convulsions durant avec quelques pauses pendant deux heures environ; puis nouveau retour à l'état normal, et enfin troisième attaque de convulsions, mais celle-ci de quelques minutes de durée seulement.

Un médecin fut appelé et se prononça pour l'existence d'une méningite; quant à l'éruption, il dit qu'elle était due à la vaccine.

Pendant toute la durée des convulsions et lors de l'apparition de l'éruption, l'enfant avait eu de la fièvre; mais au bout de vingt-quatre heures l'éruption disparut et la fièvre tomba complètement elle aussi.

Pendant deux ou trois jours Jeanne Lefo resta dans son berceau sans vouloir qu'on la bougeât, ne demandait pas le sein, mais têtait quand on le lui présentait.

Pendant cette période, les membres gauches étaient presque toujours raides, l'avant-bras à demi fléchi et la jambe toute droite, quelquefois aussi survenait dans les deux jambes une raideur qui empêchait d'écarter les cuisses.

A l'âge de un an l'enfant aurait, d'après la mère, été prise de battements de cœur et comme d'étouffements (?) ses yeux se retournaient; pas de mouvements dans les membres; tout cela durait une ou deux secondes et commençait par un petit cri.

Ces petites attaques revenaient à peu près tous les mois ou toutes les six semaines, et alors ce jour-là il y avait cinq ou six attaques à quelques heures d'intervalle.

Maintenant encore elle a de petites attaques assez analogues, mais elles ne reviennent que tous les trois ou quatre mois, et sont uniques.

État actuel. — Belle fille, bien portante, non strumeuse.

La tête est toujours un peu inclinée sur l'épaule gauche; la partie gauche de la face semble un peu plus petite que la droite. Très léger strabisme interne dans certains mouvements des yeux; ce strabisme s'était manifesté lors des premières convulsions, et a toujours été en diminuant depuis.

Il ne paraît pas y avoir d'asymétrie du crâne.

La bouche est un peu entr'ouverte, assez symétrique, mais bave un peu.

L'avant-bras gauche est en demi-flexion, la main en pronation, légère raideur au niveau du poignet, et aussi du coude, mais en somme pas de contracture véritable.

Légère diminution de volume de l'avant-bras, pas de raccourcissement appréciable des membres.

Le membre inférieur n'est pas contracturé, mais faible; lorsque la malade marche elle traîne le bord interne et la pointe du pied qui se

trouve portée en dehors; mais elle arrive à marcher assez bien, tout en boitant.

Les réflexes tendineux sont plus forts aux membres gauches qu'à ceux de droite; pas de phénomène du pied.

Pas d'athétose.

Les membres gauches sont un peu plus froids que ceux de droite.

La malade ne parle pas, elle dit seulement papa, maman, et quelques monosyllabes; elle est relativement assez intelligente, sa mère prétend même qu'elle connaîtrait quelques-unes des lettres de l'alphabet, mais nous n'avons pu nous en assurer par nous-même.

Obs. V. — Vuarn..., fille de 17 ans et demi. Pas d'antécédents héréditaires. Son frère est tout à fait bien portant et n'a jamais eu d'accidents nerveux.

Elle-même n'avait jamais eu de convulsions jusqu'à l'âge de six ans moins deux mois. A cette époque elle eut une rougeole avec manifestations bronchitiques très accentuées. Pendant la convalescence de cette affection, un jour qu'étant au lit elle s'amusait à chanter, elle fut prise subitement de convulsions avec prédominance très marquée du côté gauche. De 9 heures du matin à 5 heures du soir, elle resta sans connaissance, faisant sous elle. Lorsqu'elle reprit connaissance elle ne pouvait plus remuer du tout le bras ni la jambe du côté gauche.

A cette époque, il semble qu'elle ait eu un peu de fièvre, soif vive, ne mangea pas pendant cinq jours après l'attaque.

Trois jours après la première attaque, en eut une seconde, mais qui ne dura que quelques minutes.

Cinq jours après la première attaque, on la porta à Sainte-Eugénie (service de M. Triboulet); elle y resta trois mois pendant lesquels elle n'eut pas d'attaque.

Lorsqu'elle sortit de Sainte-Eugénie, la motilité du bras était un peu améliorée, celle de la jambe beaucoup moins; elle pouvait cependant marcher un peu quand on la tenait par la main.

Au bout de dix jours après son retour dans sa famille, elle eut une attaque qui dura vingt-quatre heures ; c'était surtout le bras gauche qui était le siège de convulsions ; quand elle revint à elle la paralysie avait augmenté, c'est ainsi qu'avant l'attaque elle pouvait se servir d'un couteau, après elle ne le pouvait plus.

Elle entra de nouveau à Sainte-Eugénie, et un mois après fut prise d'une nouvelle attaque, et à la même époque fut en proie à une affection vulvaire indéterminée qui dura environ quatorze jours pendant lesquels elle n'eut pas d'accidents convulsifs.

A partir de cette époque, elle eut environ trois attaques par mois, celles-ci duraient de quinze à vingt minutes, le côté gauche était d'abord seul le siège des convulsions, et la malade conservait sa connais-

sance, puis les convulsions se généralisaient, et alors elle perdait connaissance.

Avant son attaque, l'enfant avait une intelligence bien développée, mais depuis celle-ci fut très affaiblie, et les parents ont notamment remarqué que leur fille qui avant la maladie connaissait très bien l'heure, était aussitôt après celle-ci devenue tout à fait incapable de la reconnaître. Actuellement elle lit en épelant.

Lors des attaques les convulsions n'étaient pas très prononcées à la face, celle-ci ne présenta non plus qu'un très léger degré de paralysie.

Les renseignements suivants ont été pris en 1879, sous la direction de M. Bourneville.

« Tête de volume ordinaire, moitié gauche plus aplatie, plus petite que la droite, la moitié gauche du front est plus plate malgré la présence d'une bosse qui semble due à des chutes, le sourcil gauche est plus bas, à peine arqué ; la pommette gauche est moins saillante et la moitié gauche de la face semble plus petite dans son ensemble.

Le nez paraît un peu déjeté à gauche, et la commissure droite plus élevée, mais cela est à peine apparent.

Cheveux et sourcils bien fournis, couleur châtain.

Physionomie d'ailleurs agréable, figure fine, grands yeux légèrement obliques en dehors, fendus en amande, de couleur bleue.

Oreilles très fines, très bien conformées, lobulées, bouche moyenne, lèvres fines, l'inférieure un peu lippue.

Voûte palatine large, assez excavée, pourtant régulière, symétrique, sans raphé bien prononcé.

Dents assez régulièrement plantées, saines, les incisives supérieures sont courtes et larges, les canines peu développées.

Langue peut-être un peu déviée à gauche, mais se portant aussi bien à une commissure qu'à l'autre.

Parole un peu gênée, lente, depuis quelque temps surtout on a remarqué que la malade parle moins facilement.

Elle connaît ses lettres, mais ne lit pas couramment, compte assez bien.

Hémiplégie gauche. — Le membre supérieur est atrophié, plus court et plus mince, raide, contracturé, l'avant-bras faisant ordinairement un angle obtus sur le bras, le poignet un angle droit sur l'avant-bras, le pouce est dans la paume de la main, entre le médius et l'annulaire légèrement écartés ; tous les autres doigts sont recourbés, fléchis en griffe sur le pouce ; si la malade ouvre la main, celle-ci semble se continuer sans ligne de démarcation avec l'avant-bras, autrement dit elle s'élargit insensiblement, car le pouce est porté en dessous, caché par les autres doigts, et la saillie formée par la racine du pouce est effacée. Les doigts s'écartent bien, mais se mettent dans l'extension forcée, d'où la formation d'un angle obtus entre les deux dernières phalanges et la première ; saillie vers la paume de la partie supérieure de la pha-

langette qui paraît subluxée. Le pouce et le petit doigt sont alors rapprochés, les autres doigts portés en haut, d'où résulte une concavité prononcée de la paume de la main; les deux doigts externes sont écartés des deux doigts internes par un intervalle plus grand que celui qui sépare ces mêmes doigts entre eux.

Si on invite la malade à rapprocher les doigts, le pouce se porte par une détente assez brusque dans la paume, et les autres doigts se rapprochent un peu mais fort peu.

Quand on lui dit de les fermer, les doigts se fléchissent d'abord tout d'une pièce, puis quand ils sont horizontaux les phalangines se plient brusquement et enfin les phalangettes.

Pour s'étendre ce sont les phalangettes qui commencent, etc...

La malade peut d'ailleurs fléchir et étendre les doigts un peu moins brusquement quand on le lui recommande.

Quand tous les doigts sont en extension forcée, ils forment un éventail concave en haut et en arrière, ou encore une patte d'oie.

Elle fléchit assez complètement l'avant-bras sur le bras, mais n'arrive pas à l'étendre aussi bien. Elle le meut assez bien tout d'une pièce, l'élève et peut faire le moulinet.

Les articulations sont raides, quand on veut étendre l'avant-bras, il se produit des craquements dans le coude. L'atrophie est plus avancée qu'elle ne le parait, car le tissu cellulaire sous-cutané est bien plus chargé de graisse à gauche qu'à droite; la main gauche est un peu violacée et froide.

La jambe gauche est également plus courte et plus mince, elle est bien moins raide que le bras, cependant le pied est dans l'extension forcée (équin) et ne peut être développé.. Développement considérable du tissu adipeux sous-cutané.

Réflexes tendineux marqués, pas de trépidation épileptoïde du pied.

Sensibilité intacte.

Depuis une dizaine de jours (31 octobre 1879) on a remarqué que la malade devient maladroite de la main droite, elle laisse quelquefois tomber ce qu'elle tient. En portant sa cuiller à sa bouche elle dépasse quelquefois le but vers la gauche, et on constate (31 octobre 1879) qu'elle a des mouvements involontaires de la moitié droite du corps se produisant à l'état de repos et s'exagérant à l'occasion des mouvements volontaires.

A l'état de repos ce sont de petites secousses, de petites contractions musculaires qui soulèvent le bras et la jambe; il semble qu'il y en ait aussi à gauche, mais c'est beaucoup moins évident.

Si on lui fait tenir les deux bras en l'air, il ne se produit rien à gauche, mais à droite on constate :

1° Des mouvements alternatifs de flexion et d'extension du poignet.

2° Des mouvements de pronation et de supination.

3° Des mouvements d'extension et de flexion des doigts.

4° Des mouvements de flexion brusque de l'avant-bras sur le bras;

5° Des mouvements incomplets d'abduction et d'adduction, et de circumduction dans l'articulation de l'épaule.

Ces mouvements se combinent ou se succèdent coup sur coup.

Dans le membre inférieur droit, mêmes mouvements : 1° des doigts; 2° du membre entier, qui, levé en l'air, se porte brusquement en dedans et revient à sa place par une série d'oscillations, puis tout d'un coup retombe sur le lit.

A gauche, il se produit plutôt un tremblement, quelques saccades, quelques oscillations, mais pas de grands mouvements.

Nous faisons prendre à la malade un verre, de la main droite, elle le saisit brusquement, le fait tourner, sa main se fléchissant soudainement, enfin parvient à le tenir convenablement et le porte aisément alors à sa bouche.

Avec une cuiller, elle essaie de prendre du liquide, mais enfonce celle-ci perpendiculairement dans le vase et la porte ensuite à sa bouche, au moment de l'atteindre, elle conserve le contenu de la cuiller en décrivant avec l'avant-bras un demi cercle à droite.

Nous n'avons pu nous procurer d'autres renseignements sur la marche et la durée de ces accidents choréiformes qui semblent avoir disparu promptement. »

L'examen de la malade pratiqué en avril 1884, a donné les résultats suivants :

Elle peut un peu remuer le membre supérieur gauche (le mettre sur sa tête, l'étendre, etc.), excepté dans l'articulation du poignet.

La main est toujours fléchie en contracture à 90°.

Faibles mouvements des doigts; ceux-ci présentent quelques mouvements involontaires qui semblent de nature athétosique; ces mouvements n'existent pas dans l'avant-bras.

Elle boîte un peu du pied gauche, mais elle peut cependant le remuer assez bien, seulement il est plus faible et plus court; il n'est pas manifestement contracturé. La main et le pied gauches sont plus froids que ceux de droite, et un peu livides.

Les réflexes tendineux sont très exagérés du côté gauche, un peu aussi du côté droit.

Pas de phénomènes du pied.

Les mensurations des différentes parties du corps ont donné les résultats suivants :

Les *cuisses* sont égales des deux côtés.

	DROITE.	GAUCHE.
Longueur clavicule	16	16
— bras	29	28
— avant-bras	21,5	20,6
— metacarpe	7,5	6,5
— doigt médius	9	8
Circonférence partie moyenne du bras	22	22
— au tiers de l'avant-bras	22	18
— main	18	15,5
Longueur jambe	38	36
Circonférence jambe	30	28

Nous avons plus haut insisté suffisamment, croyons-nous, au point de vue de l'anatomie pathologique sur les résultats de nos deux autopsies; mais avant de terminer ce travail il reste encore quelques points à discuter :

Quel est l'ordre de succession, quels sont les rapports réciproques des différentes lésions que nous avons décrites plus haut? Quelle est leur nature? Les altérations vasculaires ne sont-elles pas dues au développement progressif de la sclérose interstitielle?

Nous croyons qu'il n'en est rien, et nous pouvons affirmer que les lésions périvasculaires sont primitives, et que le processus scléreux est secondaire à celle-ci, c'est ce que démontre de la façon la plus nette l'examen histologique dans l'observation II.

Là, en effet, les lésions étaient encore peu avancées, la substance nerveuse bien que déjà envahie par la sclérose ne l'était qu'à un degré peu marqué, tandis que les espaces périvasculaires présentaient au contraire un tissu réticulé très abondant; il y a donc là, à n'en pas douter, une localisation tout à fait spéciale et qui indique en quel point naît tout d'abord le processus pour se répandre ensuite dans les autres parties de la substance nerveuse en déterminant une sclérose interstitielle, puis une destruction progressive des éléments nerveux eux-mêmes (fibres et cellules).

Maintenant que nous appuyant sur les seules données de l'examen microscopique, nous avons établi la nature vasculaire du processus scléreux, nous allons voir que les résul-

tats de l'examen macroscopique peuvent quelquefois eux aussi, permettre d'arriver aux mêmes conclusions.

En effet, lorsqu'on examine à ce point de vue les observations d'hémiatrophie cérébrale par sclérose lobaire on en trouve un certain nombre dans lesquels les lésions primitives siègent très nettement dans un territoire artériel déterminé, nous citerons notamment l'observation suivante :

Observation XVI, de Wuillamier, page 182. « Après l'ablation de la pie-mère on constate mieux encore l'atrophie de l'hémisphère gauche. Les circonvolutions sont toutes atrophiées, les circonvolutions frontale et pariétale ascendantes, la première circonvolution frontale et le lobe paracentral sont considérablement atrophiés, ratatinés, et c'est là qu'existe *la lésion primitive.* » Or, cette localisation de la lésion primitive répond très nettement au territoire de l'artère cérébrale antérieure. Nous croyons qu'il en est toujours ainsi et que si l'atrophie secondaire des autres circonvolutions ne venait pas s'ajouter à la lésion primitive et en masquer la localisation, on reconnaîtrait toujours que celle-ci siège au niveau du territoire d'une des artères cérébrales; mais, comme cela se voit pour toutes les autres lésions de nature vasculaire survenant dans le cerveau pendant l'enfance (porencéphalie, hémorragie, ramollissement), il se fait à la suite de la lésion primitive et par un mécanisme que nous ignorons encore, bien que les résultats en soient aisés à constater, une atrophie secondaire qui peut envahir soit un lobe tout entier, soit la majeure partie d'un hémisphère.

A ce propos il est un fait que nous avons déjà signalé, mais sur lequel nous tenons à insister parcequ'il nous donne la clef de l'évolution de certains symptômes. C'est la présence de *corps granuleux*, non seulement au niveau de la lésion primitive, mais encore dans des circonvolutions éloignées de celle-ci.

Dans nos deux autopsies, la présence et nous pouvons dire l'abondance des corps granuleux acquiert une importance capitale par ce fait que dans l'observation I elle se rencontrait neuf ans après l'apparition de la lésion primitive (début à l'âge de vingt-six mois, mort à onze ans).

Dans l'observation II, malgré un intervalle de cinq ans et demi entre la lésion primitive et la mort, on les trouvait en quantité très considérable.

C'est là un fait qui à notre avis indique d'une façon évidente que si, dans l'hémiatrophie cérébrale il y a un processus primitif de nature vasculaire portant sur une ou plusieurs circonvolutions dans un territoire artériel, il y a aussi un processus secondaire, plus ou moins diffus, amenant l'atrophie consécutive des autres parties de l'hémisphère (circonvolutions ou même noyaux centraux, car il n'est pas rare de voir ceux-ci présenter aussi un degré plus ou moins accusé d'atrophie).

La présence de ces corps granuleux ne peut être mise sur le compte de la résorption d'éléments dont la destruction serait contemporaine de la lésion primitive. En effet, dans nos deux observations il n'y avait, puisque c'est le caractère propre de la *sclérose lobaire* aucun foyer d'hémorragie ou de ramollissement dans lequel les matières graisseuses auraient pu être retenues pendant un temps plus ou moins long pour être reprises par les cellules lymphatiques sous la forme de corps granuleux; et en admettant même qu'une certaine quantité de matières graisseuses soit devenue libre à cette époque par la destruction d'éléments nerveux, il est bien évident que la résorption en aurait dû s'accomplir bien avant le temps où ont été faites nos autopsies (cinq ans et neuf ans).

Il nous semble donc nécessaire d'admettre qu'on se trouve là en présence d'un processus encore en pleine activité, processus de dégénération secondaire, soit particulier, soit analogue à celui des dégénérations secondaires constatées dans d'autres points de l'axe encéphalo-médullaire.

Par suite de la persistance presque indéfinie de ce processus de dégénération secondaire, on peut s'expliquer, comme nous l'avons déjà fait remarquer, l'apparition tardive de quelques symptômes qui ne s'étaient pas manifestés au moment de la lésion primitive (notamment l'épilepsie) mais qui se trouvent amenés plus tard par les progrès mêmes du processus dégénératif atteignant certaines régions jusqu'alors respectées.

Quant à la *nature*[1] du processus primitif, nous n'avons que des données bien insuffisantes pour la déterminer, et abstraction faite de la notion développée plus haut que les lésions initiales des circonvolutions ont une localisation périvasculaire, nous n'avons aucun renseignement précis. Est-ce d'une embolie qu'il s'agit, nous ne le pensons pas, n'ayant dans aucune de nos préparations rencontré de traces de caillot oblitérant les vaisseaux ; ceux-ci étaient, même dans les parties les plus atteintes, parfaitement perméables ; il faudrait donc supposer que l'embolus s'est par la suite canalisé et a permis de nouveau la circulation du sang dans le territoire primitivement oblitéré. Ce mécanisme pourrait n'être pas tout à fait invraisemblable si l'on s'en rapporte à une autopsie récente de Heubner[2] dans laquelle en même temps qu'une porencéphalie et des kystes multiples, il y avait dans la sylvienne un embolus (provenant d'une endocardite rhumatismale) qui s'était canalisé : l'autopsie avait eu lieu environ deux ans et demi après les accidents initiaux.

Dans nos propres observations nous n'avons pas trouvé de traces d'embolies et par conséquent il nous est impossible de dire si telle a été la lésion primitive, mais nous devons ajouter que notre examen a porté beaucoup plus sur les branches intracérébrales que sur les gros vaisseaux situés à la périphérie des hémisphères. On peut encore se demander si une artérite ne serait pas la cause des lésions périvasculaires, le fait est possible car, ainsi que nous l'avons dit, les vaisseaux ont leurs parois un peu épaissies et présentent des traces d'inflammation, mais leurs lésions sont si peu prononcées par rapport à celles de la zone périvasculaire, que l'on hésite à considérer les premières comme la cause des secondes. De plus, en examinant les vaisseaux dans les fragments des méninges adhérents aux coupes on n'y constate guère d'altérations ; de

[1] Nous ne pensons pas qu'au point de vue de la pathologie générale, on puisse admettre la théorie de Kundrat, d'une anémie spéciale sans lésions vasculaires pour expliquer la production de la porencéphalie ; pour nous la nature de cette lésion est tellement analogue à celle de la sclérose lobaire qu'elle doit être due à des processus du même genre.

[2] HEUBNER. Ueber cerebrale Kinderlähmung. *Wiener, Med. Blätter*, 1883.

telle sorte que l'épaississement de leurs parois semble beaucoup plus net dans l'intérieur de la substance cérébrale qu'en dehors de celle-ci. Peut-être enfin, est-ce plutôt dans la présence d'un élément infectieux, dont nous avons parlé à propos de l'étiologie, qu'il faudrait chercher la cause de ces lésions si particulièrement localisées aux espaces périvasculaires.

Mais, là encore, les preuves nous manquent, et quelque vraisemblable qu'elle nous paraisse, nous devons nous borner à signaler cette troisième hypothèse sans prendre parti pour elle de préférence à l'une des deux autres.

EXPLICATIONS DES FIGURES DE LA PLANCHE I.

Fig. 1. — Cerveau et cervelet de Gallois. (Obs. I.)

(Dans ce dessin ainsi que dans la fig. 2 faits tous deux sur des photographies, dues à l'obligeance de notre ami A. Londe le trajet des circonvolutions n'a pas été très bien rendu, mais les dimensions réciproques des hémisphères du cerveau et du cervelet ainsi que celles des circonvolutions sont très exactes.

Fig. 2. — Cerveau et cervelet de Gallier. (Obs. II.)

Fig. 3. — Circonvolution frontale de Gallois. (Schématique.)

Les chiffres indiquent les différentes couches avec leurs variétés de coloration. — En 7 se voit un petit kyste formé aux dépens de la 4e couche ainsi que cela existait dans une de nos préparations.

Fig. 4. — Coupe d'une circonvolution frontale de Gallois. (Obs. I.)

Oc. 1. — Obj. 2. Vérick. — Tous les espaces blancs sont des vaisseaux.

1. — Vaisseau coupé en travers avec le réticulum périvasculaire et des corps granuleux.

2. — Vaisseau coupé en long.

3. — Tissu conjonctif radié qui occupe tout le fond de la préparation présentant un grand nombre de faisceaux qui se coupent sous les angles les plus divers.

4. — Corps granuleux épars dans ce tissu conjonctif.

Fig. 5. — Coupe d'une circonvolution de Gallier. (Oc. 1. Obj. 6. Vérick.)

A. — Vaisseau coupé en travers avec le réticulum périvasculaire et les corps granuleux.

B. — Vaisseau coupé en long.

C. — Fibres nerveuses. Coloration de Weigert. (Hématoxyline et prussiate de potasse.)

Fig. 6. — Aspect du cerveau et du cervelet dans le cas de Muhr.

(Emprunté aux Archives de psychiatrie.)

IV

CONTRIBUTION A L'ÉTUDE DES GANGRÈNES MASSIVES DES MEMBRES D'ORIGINE NÉVRITIQUE.

Par MM.

A. Pitres
Professeur à la Faculté de Médecine de Bordeaux.

ET

L. Vaillard
Professeur agrégé au Val-de-Grâce.

(PLANCHE II.)

Malgré les travaux importants qui ont eu pour objet la gangrène dite spontanée des extrémités, la pathogénie d'un certain nombre de faits cliniques se rapportant à cette affection reste encore entourée d'une profonde obscurité. A côté des cas vulgaires où la mortification des tissus ressortit nettement à un obstacle au cours du sang artériel il en est d'autres qui, par l'intégrité absolue du système circulatoire et l'absence de toute altération du sang, semblent échapper à une interprétation rationnelle. Sans être très communs les faits de ce genre ont été cependant maintes fois observés; on en trouve des exemples dans l'ouvrage de François[1] sur les gangrènes spontanées, dans le mémoire de Godin[2], les thèses de Viard[3], Zambaco[4]. Il serait facile de multiplier ces exemples. Tout récemment encore, à la Société de chirurgie[5], M. Després rendait compte d'une amputation de cuisse pratiquée pour une gangrène sèche du pied indé-

[1] FRANÇOIS, *Essai sur les gangrènes spontanées*. In-8°. Paris, 1832.
[2] GODIN, *Archives générales de médecine*, 2e série, t. II, p. 52, 1836.
[3] VIARD, De la gangrène spontanée. *Thèse de Paris*, 1850.
[4] ZAMBACO, De la gangrène spontanée produite par perturbation nerveuse. *Thèse de Paris*, 1857.
[5] *Société de chirurgie* : séance du 13 août 1884.

pendante de toute altération vasculaire ou sanguine; et, à cette occasion, MM. Berger et Reclus, après avoir signalé combien étaient encore nombreux les cas dans lesquels la pathogénie des gangrènes dites *spontanées* nous échappe, citaient des faits analogues où la momification était survenue sans qu'on en pût trouver la cause dans une interruption ou une gêne quelconque de la circulation.

Nous avons eu l'occasion d'observer récemment deux exemples de ces gangrènes massives des extrémités dans lesquels le cœur, les artères et les veines présentaient un état parfait d'intégrité. Les malades n'étaient ni diabétiques ni albuminuriques. Ils n'avaient subi aucun traumatisme qui pût expliquer le développement de gangrènes d'origine infectieuse. Mais, dans les deux cas, les nerfs périphériques des membres sur lesquels siégeait la mortification étaient le siège d'altérations tellement profondes et tellement étendues qu'il est permis de se demander si la névrite constatée à l'examen microscopique n'était pas la cause immédiate du développement de la gangrène.

L'étude des rapports du système nerveux avec la mortification des tissus est loin d'être nouvelle. Soulevée dès 1749 par Quesnay[1] qui pensait que la section de tous les nerfs des membres pouvait en déterminer la gangrène, cette question fut reprise au commencement du siècle et résolue par la négative. Bichat[2] regardait la suspension de l'action nerveuse comme incapable de déterminer la mort partielle. Hebréard[3], Wolff de Halle[4], après avoir, sur des chiens, coupé tous les nerfs du membre abdominal sans produire la gangrène, arrivaient à une conclusion identique. De même Andry[5] déniait toute valeur à l'opinion suivant laquelle la gangrène peut être la suite des affections plus ou moins graves des nerfs.

[1] Quesnay, *Traité de la gangrène*, 1749.

[2] Bichat, *Anatomie générale*.

[3] Hebréard, Mémoire sur la gangrène ou mort partielle considérée dans les divers systèmes anatomiques qu'elle peut affecter (*Mémoires de la Soc. de méd.*). Paris, 1817.

[4] Wolff de Halle, cité par François, p. 127.

[5] Andry, De la gangrène, et spécialement de celle qu'on a appelée gangrène spontanée (*Journal des progrès*, 1828).

François recherchant à son tour l'influence qui peut être attribuée au système nerveux la réduit à un rôle tout à fait secondaire : « Si, dit-il, les obstacles au cours du sang sont susceptibles d'occasionner la gangrène spontanée par eux-mêmes, l'interruption de l'influence nerveuse ne suffira jamais seule à la produire, mais elle pourra la favoriser lorsqu'il y sera joint un obstacle à la circulation [1]. »

En 1857, dans une thèse dont le titre indique la tendance : *De la gangrène spontanée produite par perturbation nerveuse*, Zambaco essaya de démontrer, au contraire, que « le système nerveux, seul perturbé dans ses fonctions, cessant d'influencer normalement les différents éléments de l'économie, leur imprime l'impuissance de vivre et produit la gangrène, sans qu'il y ait la moindre lésion dans les artères et dans les veines. » Dépassant le but, il généralisa par trop en cherchant à étendre l'influence pathogénique des troubles nerveux aux faits où l'altération vasculaire était le plus évidente. Mais, dans le domaine plus restreint que nous envisageons, il cite quelques faits, recueillis chez des aliénés, où des gangrènes partielles limitées aux orteils ou à d'autres points du tégument, le plus ordinairement symétriques, sont survenues en dehors de tout obstacle à la circulation. Il les rapproche, avec juste raison, des eschares gangréneuses propres aux affections de l'axe cérébro-spinal, et, par des exemples typiques, démontre combien ces eschares sont indépendantes des pressions mécaniques. Enfin, se basant sur des considérations physiologiques et cliniques, il infère que dans ces diverses conditions des troubles fonctionnels ou organiques du système nerveux ont pu déterminer la gangrène. Un argument capital faisait défaut à cette théorie : le système nerveux théoriquement incriminé était-il réellement altéré? Or, Zambaco ne fait aucune mention de l'état des nerfs périphériques et ne décrit que d'une manière très imparfaite les altérations du système nerveux central.

L'interprétation soutenue par cet auteur ne fut pas acceptée. Il est cependant des cas de gangrène où le rôle du sys-

[1] François, p. 128.

tème nerveux s'affirme, de la façon la plus évidente, par la symétrie des lésions, par la variabilité de quelques symptômes concomitants, par l'existence antérieure ou la présence au voisinage des parties mortifiées de troubles trophiques d'origine manifestement névritique. C'est ce qui arrive, par exemple, dans les cas de gangrène symétrique des extrémités sur lesquels Maurice Raynaud[1] a appelé l'attention. Pour expliquer les faits de ce genre et les concilier avec les idées généralement admises sur la pathogénie de la gangrène, on supposa un trouble fonctionnel primitif des centres vaso-moteurs, capable de déterminer une contraction permanente des artérioles (Maurice Raynaud) ou des veinules (Weiss[2]), et on rattacha théoriquement la mortification des tissus à l'ischémie ou à la stase sanguine consécutive à l'oblitération spasmodique des petits vaisseaux. Ce rôle primordial des centres vaso-moteurs est-il bien établi? Il est permis de douter de sa réalité, et, aujourd'hui que la symptomatologie des lésions des nerfs périphériques est mieux connue, on peut se demander si la plupart des cas de gangrène symétrique analogues à ceux qu'a étudiés Maurice Raynaud ne doivent pas être rapportés à des névrites périphériques primitives.

En lisant, en effet, les observations recueillies par l'auteur et la description symptomatique qu'il donne de cette affection, on est frappé de la présence constante de certains signes dont on connaît la relation commune avec la névrite proprement dite. Tels sont : 1° les phénomènes douloureux qui peuvent précéder de plusieurs mois l'apparition du sphacèle et se présentent par accès d'une intensité parfois effrayante sous forme de brûlure, de déchirement, d'élancements irradiés à tout le membre; 2° les phlyctènes suivies d'ulcération qui se développent sur les extrémités où siègent les douleurs; 3° les troubles trophiques caractérisés par la desquamation, l'état lisse, parcheminé ou sclérodermique de la peau; 4° la chute des ongles ou leur dystrophie. Tous ces phénomènes

[1] MAURICE RAYNAUD, De l'asphyxie locale et de la gangrène symétrique des extrémités. *Thèse de doctorat*. Paris, 1862.

[2] WEISS, Ueber venenspasmus, *Wiener medic. Presse*, 1882 et Ueber symmetrische gangrän, *Wiener Klin.*, nov. 1882.

persistant plus ou moins longtemps avant l'apparition du sphacèle ou coexistant avec lui semblent peu en rapport avec un simple trouble réflexe de l'innervation vaso-motrice. Ils relèvent communément d'une lésion plus matérielle des nerfs; aussi peut-être trouveraient-ils mieux leur explication dans l'existence d'une névrite se traduisant par les phénomènes douloureux et les troubles trophiques dont la gangrène serait la plus haute expression? Malheureusement dans aucun des cas de gangrène symétrique rapportés par Maurice Raynaud l'examen microscopique des nerfs n'a été régulièrement pratiqué.

Consécutivement aux sections traumatiques des troncs nerveux, chez l'homme, on observe quelquefois des plaques de gangrène. Les faits de ce genre, sans être très communs, ne sont cependant pas extrêmement rares. Un des plus nets a été rapporté en 1876 par M. Duret[1]. Un homme est blessé au poignet droit le 24 janvier 1874 par les éclats d'un carreau de vitre qui produisent dans cette région une plaie profonde intéressant le médian. Après la cicatrisation de la plaie le malade éprouve dans le membre des douleurs névralgiques intenses, et, le 12 février, il aperçoit, à l'extrémité de trois de ses doigts, trois plaques d'un blanc jaunâtre occupant la pulpe de la dernière phalange. Au bout de 5 à 7 jours les plaques deviennent d'un noir foncé, dures, sèches, circonscrites par un liséré d'inflammation éliminatrice. Ces eschares ont l'étendue d'une pièce de 50 centimes, commencent immédiatement sous l'ongle et détruisent la pulpe des doigts jusqu'au milieu de la dernière phalange. Elles sont insensibles et occupent toute l'épaisseur de la peau. Les doigts lésés sont le pouce, l'indicateur et le médius. L'annulaire et le petit doigt restent intacts (obs. résumée).

L'apparition de ces eschares sans irritation locale, sans trouble circulatoire préalable et leur limitation exacte aux doigts innervés par le médian démontrent bien leur origine nerveuse malgré l'absence d'examen histologique.

[1] DURET, *France médicale*, 1876, p. 7.

Les seuls cas de gangrène spontanée d'origine névritique sur lesquels on possède aujourd'hui des documents précis et complets se rapportent à l'histoire des eschares rapides qui se développent assez souvent chez les malades atteints de certaines affections graves du cerveau ou de la moelle épinière. Samuel, Charcot n'hésitent pas à considérer le décubitus acutus comme un trouble trophique et MM. Dejerine et Leloir[1] ont fait faire à son étude un progrès sérieux en montrant, par des observations dont nous avons pu plusieurs fois vérifier l'exactitude, que la formation des eschares rapides était toujours accompagnée de lésions destructives profondes des tubes nerveux voisins des parties mortifiées.

Les observations dont nous allons rapporter les détails prouvent qu'on peut aussi rencontrer dans certains cas de gangrène massive des membres, développée en dehors de toute altération sanguine ou vasculaire, des lésions profondes des nerfs périphériques qui se rendent aux parties mortifiées et que, par conséquent, il y a peut-être lieu de considérer ces gangrènes comme des troubles trophiques d'origine névritique, au même titre que les eschares qui caractérisent le décubitus aigu.

Observation I. — *Gangrène massive et symétrique des deux pieds survenue spontanément chez un sujet atteint d'hydropisie ventriculaire et de péri-encéphalite chronique. Intégrité complète du cœur, des artères et des veines des membres inférieurs au-dessus des parties gangrénées; altérations profondes des nerfs périphériques des deux jambes; légère sclérose diffuse de la moelle épinière.*

(Observation communiquée à la Société de biologie. Séance du 26 juillet 1884.)

Puyl..., Clémence, âgée de 24 ans, a été transportée à l'hôpital Saint-André, de Bordeaux, salle VII, lit n° 5, le 5 décembre 1883.

Antécédents héréditaires. — Le père de Clémence a été pris, à l'âge de 45 ans, d'une « maladie nerveuse » caractérisée par des tremblements des membres supérieurs et de la contracture permanente des membres inférieurs. Il est devenu tout à fait infirme et est mort à 61 ans. Il avait une cousine germaine qui, à l'âge de 20 ans, a eu une maladie semblable à la sienne et est morte infirme à 30 ans. Un de

[1] Dejerine et Leloir, *Archives de physiologie*, 1881.

ses frères, épileptique, a eu de violents accès de folie pour lesquels on a dû l'enfermer dans un asile d'aliénés.

La mère de la malade, bien portante pendant sa jeunesse, est morte à 44 ans d'une maladie aiguë indéterminée. Elle a eu deux filles, dont l'aînée, actuellement âgée de 27 ans, est fort intelligente et jouit d'une excellente santé.

Antécédents personnels. — Jusqu'à l'âge de 18 ans Clémence a été relativement bien portante. Elle vivait de la vie commune et rendait même quelques services à ses parents dans le ménage. Mais son intelligence était peu développée. Jamais elle n'a pu apprendre à lire ni à écrire; il a toujours été impossible de lui faire apprendre un métier.

Vers l'âge de 18 ans son intelligence parut devenir encore plus faible. Un peu plus tard, la parole devint hésitante, des tremblements et de la raideur apparurent dans les membres. Ces symptômes allèrent toujours en s'aggravant. Peu à peu la marche devint impossible, les membres inférieurs, fortement contracturés, se rétractèrent, et la malade, démente, gâteuse, incapable de se faire comprendre, fut condamnée à ne plus quitter le lit. Il n'y a jamais eu d'attaques épileptiformes.

Le 27 *novembre* 1883, les parents de Clémence s'aperçurent que ses deux pieds étaient froids, violacés et insensibles. La malade ne paraissait pas en souffrir. Cependant on était inquiet autour d'elle de l'apparition de ce symptôme nouveau, et on se décida à la faire transporter à l'hôpital Saint-André où elle fut admise le 5 décembre 1883.

État actuel. — La malade est constamment étendue sur son lit dans le décubitus latéral gauche. Son visage, sans être très expressif, n'a pas cependant les apparences ordinaires de la démence : son œil est assez vif et paraît suivre avec intérêt ce qui se passe dans la salle. Elle comprend à peine ce qu'on lui dit, et aux questions qu'on lui pose elle ne répond que par des monosyllabes ou par des grognements indistincts. Sa voix est nasillarde, tremblotante, incompréhensible. Elle pousse de temps en temps, surtout la nuit, de longs gémissements plaintifs qui troublent le repos des autres malades. Il n'y a pas de salivation ni de crachotement.

Lorsque la malade est assise sur le lit on n'observe pas de tremblement de la tête ; les pupilles sont égales et contractiles. Il n'y a pas de paralysie appréciable ni de contracture des muscles de la face et du cou. Les mouvements des yeux sont normaux. La malade peut, quand on le lui demande, tourner sa tête à droite ou à gauche. Elle peut aussi tirer la langue hors de la bouche, mais, quand elle exécute ce dernier mouvement, on remarque que la langue et les lèvres sont le siège de tressaillements musculaires irréguliers et très intenses.

A l'état de repos, les membres supérieurs sont croisés sur l'abdomen et restent immobiles. Ils ne présentent pas de contracture. Quand la malade veut les mouvoir, ils sont agités d'un tremblement à larges

oscillations qui gêne considérablement les mouvements volontaires.

Les membres inférieurs sont fortement contracturés : les jambes sont fléchies sur les cuisses et les cuisses sur le bassin. Ils ne peuvent exécuter aucun mouvement volontaire. Les mouvements passifs sont eux-mêmes très limités par le fait de la rigidité permanente. Ces mouvements paraissent déterminer de vives douleurs car la malade pousse des cris aussitôt qu'on essaye de les provoquer. Pas d'atrophie musculaire.

Les deux pieds sont déjà profondément gangrenés. La peau qui les recouvre est livide, violacée, marbrée de nuances bleuâtres et noirâtres. L'épiderme est soulevé çà et là par de larges phlyctènes dont le contenu liquide ressemble à du sang corrompu. Sur toute l'étendue des pieds on peut enfoncer profondément des épingles sans que la malade paraisse s'en apercevoir. La température des pieds est froide, cadavérique. La gangrène remonte jusqu'au niveau des malléoles : elle est limitée par un bord sinueux, irrégulier, au delà duquel la peau reprend sa couleur, sa température et sa sensibilité normales. Il n'y a pas d'œdème des jambes.

A la partie moyenne des jambes, sur le bord externe des mollets, on constate de chaque côté deux petites escarres arrondies, de 5 centimètres de diamètre environ, séparées l'une de l'autre par une bande de peau saine de 6 centimètres de largeur. Ces escarres sont d'une couleur brun foncé ; elles paraissent être assez profondes.

Le battement des artères crurales est parfaitement perceptible au niveau du triangle de Scarpa. Les pulsations des artères poplitées n'ont pu être perçues, mais il faut dire que l'exploration des creux poplités est rendue très difficile par la flexion permanente et la rigidité des membres inférieurs. En aucun des points accessibles de l'arbre circulatoire on ne constate d'induration athéromateuse des artères superficielles. Les veines des membres inférieurs ne sont pas dilatées. Les bruits du cœur ne présentent rien d'anormal à l'auscultation.

La sensibilité à la piqûre paraît être très émoussée sur toutes les parties du corps (face, tronc, membres) ; cependant, quand on pique la malade ou quand on la pince un peu énergiquement, elle pousse des gémissements.

La malade est tout à fait gâteuse ; depuis plusieurs années elle urine et défèque dans son lit sans demander le bassin. Les urines (retirées par la sonde) sont foncées, non purulentes et ne renferment ni sucre ni albumine.

L'état général est assez bon ; l'appétit est conservé ; il n'y a pas de réaction fébrile ; la température axillaire est de 37°,5.

Pendant les jours suivants la gangrène des pieds est restée exactement symétrique. Les parties gangrenées sont devenues noires et sèches.

Le 22 décembre, on constate, sur la fesse gauche, une eschare superficielle de 7 centimètres de long sur 4 de large.

Le 4 janvier, une nouvelle escarre apparaît sur la fesse droite; elle est encore plus large que celle du côté opposé et mesure 10 centimètres de long sur 4 de large. La malade est très amaigrie.

Le 22 janvier, en faisant le pansement, on trouve le pied gauche complètement momifié, séparé spontanément des parties vivantes; l'amputation s'est faite au milieu du tarse, en avant de l'astragale et du calcanéum. Le pied droit n'adhère plus aux os de la jambe que par quelques tractus fibreux à moitié putréfiés. Une large ulcération le sépare des tissus vivants. L'état général est mauvais, la fièvre est vive, l'appétit est perdu. On trouve sur différents points du corps des escarres plus ou moins superficielles. Il en existe une, petite, au niveau de l'épine de l'omoplate du côté droit, une autre sur la face interne du genou gauche, une sur la face interne de la jambe droite et six excoriations superficielles se sont produites sur la face interne de la jambe gauche. Chacune de ces excoriations mesure 1 à 2 centimètres de diamètre seulement. Au milieu du sacrum on trouve une escarre de 3 centimètres environ. D'autres escarres plus larges existent encore aux régions trochantériennes des deux côtés, au niveau du bord supérieur de la fosse iliaque droite et enfin dans la région rénale droite. Plusieurs de ces escarres donnent lieu à une suppuration très abondante et très fétide. Mort le 28 janvier 1884.

Autopsie le 29. — Les os du crâne sont extrêmement épais. La dure-mère est normale. L'arachnoïde ne paraît pas épaissie. Les artères de l'hexagone de Willis sont remarquablement saines. Rien de particulier du côté du cervelet, de la protubérance et du bulbe. Sur la coupe transversale de la partie supérieure de la protubérance on remarque que l'aqueduc de Sylvius n'est pas sensiblement dilaté. Le quatrième ventricule est sain, son revêtement épendymaire n'est ni épaissi ni chagriné.

En séparant les hémisphères cérébraux par une section longitudinale des corps calleux il s'écoule une quantité relativement considérable de liquide clair qui se trouvait accumulé dans les ventricules latéraux. Après l'écoulement de ce liquide, il est facile de constater une dilatation énorme de la cavité de ces ventricules, particulièrement de leurs prolongements postérieurs et inférieurs. Le septum n'est pas ramolli. L'épendyme ventriculaire n'est pas sensiblement épaissi, sa surface est lisse. Les masses centrales paraissent normales.

A l'examen de la surface externe des hémisphères, on trouve la pie-mère mince et transparente comme elle l'est à l'état normal, mais en passant légèrement la pulpe des doigts sur la surface des circonvolutions encore recouvertes par cette membrane, on sent sous les doigts de petites aspérités qui donnent la sensation de grains de sable répandus sur le cerveau ou mieux interposés entre la pie-mère et la

substance corticale. Quand on veut décortiquer les hémisphères, on trouve une adhérence très intime de la pie-mère et de l'écorce. La pie-mère ne peut être détachée que par petits lambeaux et ces lambeaux entraînent toujours avec eux des fragments de substance corticale. Ces adhérences sont diffuses et générales. Elles paraissent être peut-être plus intimes au niveau des régions sphénoïdales et fronto-pariétales, mais elles existent partout. L'hémisphère droit et l'hémisphère gauche sont également altérés. Sur les coupes, on constate un amincissement sensible de la substance grise des circonvolutions. Les masses centrales sont saines. La substance blanche aplatie par l'épanchement intra-ventriculaire est peu épaisse, particulièrement au niveau des lobes sphénoïdaux et occipitaux, mais son tissu ne paraît pas altéré dans sa structure.

Les méninges rachidiennes sont normales. La moelle écrasée maladroitement dans toute la région cervicale par l'élève chargé de faire l'autopsie est plongée aussitôt dans une solution durcissante (bichromate d'ammoniaque à 2 0/0). Plusieurs ganglions rachidiens mis en réserve pour l'examen microscopique paraissent sains. Les poumons sont très sains. Le cœur est d'un volume normal, le myocarde est rouge, ferme ; les appareils valvulaires ne présentent aucune trace d'altération. La rate, les reins, les organes génitaux, l'estomac et les intestins sont normaux. Le foie est gros, lisse, jaunâtre et manifestement graisseux.

L'aorte, dans toute son étendue, est lisse, flexible, sans taches sclérreuses ou athéromateuses. Il en est de même des artères iliaques internes et externes, des fémorales, des poplitées, des tibiales antérieures et postérieures. Arrivées au niveau des sillons d'élimination des pieds gangrenés, les artères tibiales se terminent par un cul-de-sac cicatriciel enveloppé par les bourgeons charnus et ne mesurant pas plus de quelques millimètres de long. Nulle part dans les artères des membres inférieurs on ne trouve de concrétions sanguines adhérentes. C'est à peine si, de loin en loin, on rencontre des petits caillots fibrino-cruoriques, mous, présentant tous les caractères des coagulations sanguines *post mortem*.

Les veines des membres inférieurs sont aussi saines que les artères. Elles contiennent aussi une petite quantité de sang liquide et, de loin en loin, des caillots mous, non adhérents, flottant librement dans leur cavité.

Les nerfs des membres inférieurs disséqués avec soin ne présentent, à l'œil nu, aucune altération appréciable. Des fragments de ces nerfs sont recueillis soigneusement et plongés dans une solution d'acide osmique à 1 0/0 pour être soumis à l'examen histologique. On recueille également quelques fragments de nerf des membres supérieurs et plusieurs ganglions rachidiens.

EXAMEN MICROSCOPIQUE (PL. II, *fig.* 1, 2, 3 *et* 4).

1° *Moelle épinière.* — Sur les coupes de la région dorso-lombaire, on remarque une sclérose légère, diffuse, occupant presque la totalité des surfaces de section des cordons médullaires. Cette sclérose existe, en effet, dans toute l'étendue des cordons antéro-latéraux et dans toute l'étendue des cordons postérieurs (zone radiculaire et cordon de Goll), sauf le cinquième antérieur de ces cordons, c'est-à-dire la portion des cordons postérieurs qui confine à la commissure grise postérieure. Les cordons de Turck sont également épargnés (*fig.* 4).

Les commissures antérieure et postérieure paraissent normales. Il en est de même du canal épendymaire.

Les cornes antérieures ne sont pas sensiblement altérées dans leur structure. Cependant les groupes internes des cellules nerveuses sont peu développés, mais, comme on ne voit pas à leur place des cellules atrophiées ou en voie de dégénération, il est probable qu'il s'agit là d'une disposition individuelle n'ayant rien de pathologique.

Les cornes postérieures sont normales, sauf à leur extrémité radiculaire où leur tissu paraît plus nucléé qu'à l'ordinaire.

2° *Ganglions rachidiens et racines.* — Plusieurs ganglions rachidiens examinés sur des coupes après durcissement dans l'acide osmique, la gomme et l'alcool, ont été trouvés parfaitement normaux. Les cellules ganglionnaires ont leur volume et leur aspect granuleux habituels. Les faisceaux nerveux qui traversent les ganglions paraissent avoir tous les caractères de l'état normal.

Les racines antérieures et les racines postérieures du troisième ganglion sacré, étudiées sur des dissociations après macération dans l'acide osmique à 1 0/0, ne présentent aucune altération appréciable.

3° *Nerfs périphériques.* — Nous avons étudié plusieurs nerfs périphériques, soit sur des dissociations après macération pendant vingt-quatre heures dans l'acide osmique à 1 0/0 et coloration au picro-carmin, soit sur des coupes après durcissement dans le bichromate de potasse à 2 0/0, la gomme et l'alcool. Les résultats de ces examens n'étant pas absolument identiques des deux côtés, nous indiquerons successivement ce que nous avons trouvé dans les nerfs du côté droit et dans ceux du côté gauche.

A. *Du côté droit.* — Les nerfs médian, cubital, crural, grand sciatique, sciatiques poplités interne et externe, sont normaux.

Le nerf cutané péronier est très altéré. A côté d'un nombre encore considérable de fibres saines, on trouve tantôt des fibres avec des varicosités remplies de gouttelettes de myéline et de protoplasma, tantôt des gaines complètement vides.

Le nerf tibial antérieur (fragment provenant de la partie moyenne de la jambe) est beaucoup plus altéré. Il ne renferme plus une seule fibre saine. Toutes les fibres qui le composent ont perdu leur gaine myéli-

nique. Elles sont constituées par des gaines vides, jaunâtres, munies de nombreux noyaux et portant, de loin en loin, des dilatations variqueuses, souvent énormes, remplies de protoplasma granuleux et de grosses gouttelettes de myéline. Dans l'intervalle des fibres, on rencontre un grand nombre de leucocytes infiltrés de petites granulations ou de gouttelettes graisseuses, et ayant tout à fait l'aspect des corpuscules de Gluge (Pl. II, *fig.* 2 *et* 3).

Le tibial postérieur (fragment recueilli à l'extrémité inférieure de la jambe, au voisinage des parties gangrenées, à 2 centimètres environ au-dessus du moignon terminal du nerf) présente les mêmes altérations que le tibial antérieur. On n'y trouve pas une seule fibre normale (Pl. II, *fig.* 1).

A. *Du côté gauche.* — Les nerfs médian, cubital, crural, grand sciatique, sciatiques poplités interne et externe, sont tout à fait normaux.

Le tibial antérieur n'est pas également altéré dans toute son étendue. A son extrémité supérieure, la plupart de ses fibres sont saines, et au milieu de fibres ayant toutes les apparences de l'état normal, on distingue de loin en loin quelques gaines vides pourvues de grosses varicosités pleines de boules de myéline. A son extrémité inférieure, les fibres saines sont plus rares : la grande majorité des fibres sont à l'état de gaines vides avec ou sans varicosités.

Le tibial postérieur gauche présente exactement les mêmes altérations que celui du côté droit. Absence complète de fibres saines : état variqueux de la plupart des fibres, infiltration d'un grand nombre de leucocytes gorgés de substance grasse dans l'intervalle des fibres nerveuses.

Obs. II. — *Gangrène symétrique des deux pieds survenue spontanément. Intégrité absolue du cœur, des artères et des veines des membres inférieurs; altération profonde des nerfs périphériques au-dessus des régions sphacélées* (observation recueillie dans le service de M. Audhoui, communiquée par M. Marfand, interne).

Ducas, âgée de 56 ans, chiffonnière, entre à la Pitié le 11 janvier 1884 (service de M. Audhoui, salle Cruveilhier, n° 21). Pas d'antécédents héréditaires, pas de maladies antérieures ; la malade a toujours joui d'une bonne santé, mais la misère l'a obligée, il y a un an, à prendre la profession de chiffonnière.

Il y a six mois environ, Ducas a perdu l'appétit et le sommeil; elle éprouva, à l'occasion de la moindre marche, une sensation de fatigue considérable et s'aperçut en même temps qu'elle ne sentait plus le sol sur lequel elle marchait; cette anesthésie plantaire ne s'accompagnait d'ailleurs d'aucun trouble de la motilité.

Pendant quatre mois cet état reste le même. Il y a deux mois, après avoir marché une partie de la nuit, la malade constate que la face plan-

taire des deux pieds s'est couverte d'ampoules; elle les perce avec une épingle et ne s'en inquiète plus. En même temps elle est prise d'une diarrhée séreuse, très abondante, qui la fatigue beaucoup. Trois jours avant son entrée à l'hôpital, elle remarque que les deux pieds sont enflés, douloureux et couverts de taches rougeâtres à leur face dorsale; la diarrhée a encore augmenté. Ducas entre à l'hôpital le 21 janvier.

État au moment de l'entrée. — Pas de fièvre. Rien d'anormal du côté des voies respiratoires et de la cavité abdominale. Au cœur, léger bruit de souffle à la pointe et au premier temps; l'impulsion cardiaque et le pouls sont très faibles.

Diarrhée séreuse très abondante qui constitue le symptôme dominant et explique l'affaiblissement dans lequel se trouve la malade.

Pied gauche. — Œdème de tout l'avant-pied. Sous les ongles des orteils, teinte noire ecchymotique. Autour des ongles existe une zone violacée, livide. La zone péri-unguéale est surtout intense et étendue au niveau du gros orteil et se continue avec des taches violacées, irrégulières, qui occupent la face plantaire comme la face dorsale du pied jusqu'au niveau du tarse. Dans toute cette région, l'anesthésie est totale jusqu'au niveau des malléoles où la sensibilité reparaît. Le pied est froid; la main perçoit très nettement cet abaissement de la température.

Pied droit. — Lésions identiques, symétriquement placées, mais moins accusées; l'anesthésie s'arrête au niveau du tarse; le pied est également refroidi.

Les urines ne renferment ni *sucre* ni *albumine*.

25 *janvier.* — Les lésions constatées au niveau des pieds ont augmenté d'étendue; des phlyctènes remplies d'une sérosité sanguinolente se sont produites au niveau de toutes les zones rouges, violacées; des grosses bulles, distendues par un liquide roussâtre, se sont développées au niveau des talons. Enfin la face plantaire des pieds présente une teinte noire uniforme.

Sur la jambe gauche, à la partie inférieure et interne, il existe des taches ecchymotiques dont quelques-unes sont ulcérées et recouvertes d'une croûte noirâtre. Ces ulcérations sont insensibles à la piqûre.

L'anesthésie est toujours complète au niveau des pieds et la malade n'accuse qu'une vague souffrance dans la continuité des deux membres inférieurs.

Les segments sphacélés répandent une odeur repoussante. Diarrhée incoercible.

27 *janvier.* — La malade, épuisée par la diarrhée, est très affaissée et répond à peine; incontinence des matières fécales et de l'urine.

Les deux pieds sont uniformément violets, livides et froids jusqu'au niveau de l'articulation tibio-tarsienne. Un liséré d'élimination semble se former.

La malade tombe dans un état semi-comateux et meurt le 29 janvier.

Autopsie. — *Encéphale :* État normal des enveloppes et des circonvolutions; intégrité apparente des masses centrales, du cervelet, de la protubérance, du bulbe.

Moelle : Ne présente, à l'œil nu, aucune altération appréciable à sa surface et sur les diverses coupes pratiquées.

Poumons, foie et reins : Normaux.

Cœur : Petit mais sain dans toutes ses parties. Les valvules sont absolument lisses et souples. L'aorte présente à peine deux ou trois plaques d'athérome du volume d'une lentille.

Les deux pieds, jusqu'au niveau de l'articulation médio-tarsienne, présentent une coloration générale d'un noir violacé. La teinte violacée est plus prononcée à la face plantaire; la face dorsale, au contraire, est plutôt noirâtre; les téguments y sont secs, durs, et les orteils racornis ont subi un commencement de momification. La distribution du sphacèle sur les deux pieds est remarquablement symétrique, la limite en est exactement semblable et arrive jusqu'à l'articulation médio-tarsienne. L'incision des téguments à la face dorsale ne donne lieu à aucun écoulement de liquide. De la face plantaire, au contraire, sort un liquide roussâtre, sanguinolent; le tissu cellulaire, la graisse, les muscles y sont d'un noir violacé uniforme.

Les artères des deux membres inférieurs, suivies depuis leur origine jusqu'à leur terminaison dans le pied, sont absolument normales; leurs parois sont souples, leur cavité est libre et ne présente aucune trace de caillot ancien ou récent. De même les veines sont saines et ne contiennent que du sang liquide ou des petits caillots noirs, mous, non adhérents.

Les nerfs des membres inférieurs, mis à nu depuis la naissance des sciatiques, paraissent sains à l'œil nu et ne montrent aucune modification de leur couleur ou de leur consistance. Les deux plantaires internes présentent toutefois une légère teinte violacée avec dilatation très marquée des vaisseaux qui les parcourent.

Des fragments de divers nerfs ont été recueillis avec précaution, plongés pendant 24 heures dans une solution au 100e d'acide osmique puis dissociés pour l'examen histologique après coloration par le picro-carminate d'ammoniaque.

Examen histologique des nerfs.

1° *Plantaire interne gauche à son origine.* — Ce nerf, dissocié dans sa totalité, ne contient plus une seule fibre présentant ses caractères normaux (Pl. II, *fig.* 5).

Certaines fibres sont complètement atrophiées et réduites à leur gaine de Schwann; celle-ci est parsemée de noyaux ovoïdes autour desquels on peut rencontrer des petits amas granuleux colorés en gris pâle par l'acide osmique.

D'autres fibres atrophiées ne sont pas absolument vides de tout contenu. Ces fibres, en plus grand nombre que les précédentes, renferment, outre de nombreux noyaux, une matière finement granuleuse formée de grains clairs, réfringents, ou bien grisâtres, parfois presque noirs. Il n'est pas rare, lorsqu'on suit dans tout son trajet une fibre isolée, de voir son calibre, ordinairement régulier, présenter un ou deux renflements dus à la réunion de gouttelettes de myéline. Quelques fibres sont uniquement constituées par une succession de renflements que séparent des longueurs variables au niveau desquelles le tube est réduit à la gaine de Schwann; ces renflements résultent encore d'une accumulation de substance myélinique sous forme de petits blocs irréguliers ou de sphères inégales au milieu desquels on distingue 2, 3 ou 4 noyaux.

Sur un troisième groupe de fibres, l'altération semble moins avancée sans cesser d'être aussi profonde. La régularité du calibre est conservée, mais la myéline y est bouleversée, morcelée, modifiée de diverses façons; le cylindre-axe a disparu. Sur les fibres susceptibles d'être étudiées dans une assez grande longueur, on ne distingue plus trace de la division segmentaire normale. La myéline est partout morcelée et remplit confusément la gaine de Schwann sous forme de fragments d'une extrême irrégularité dans leur configuration et leur volume : les uns, grêles, allongés, ovoïdes, sinueux sur leurs bords ; les autres, plus volumineux, cubiques ou arrondis en boule; d'autres, enfin, réduits en grains ou granulations. Ces fragments sont en général faiblement teintés par l'acide osmique; ils sont d'un gris pâle, rarement noirs. Quelques-uns même sont si légèrement actionnés qu'ils semblent presque incolores. Les noyaux abondent au milieu de ces débris; ils sont très rapprochés et parfois se groupent au nombre de 3 ou 4 : les uns sont énormes, occupent tout le diamètre de la fibre, les autres, au contraire, sont très petits, arrondis, vivement colorés par le carmin et présentent un reflet vitreux. On ne distingue rien dans ces fibres qui puisse faire songer à la persistance du cylindre-axe.

Enfin, d'autres fibres présentent une altération semblable, mais moins accentuée. La division de la myéline est encore le fait prédominant; toutefois les produits de cette segmentation sont plus gros et la multiplication des noyaux est peu active. Là encore cette myéline a subi des modifications profondes dans sa structure moléculaire; elle est terne, grisâtre ou à peine teintée en noir, tantôt désagrégée et comme granuleuse, ailleurs présentant un aspect fendillé, écailleux. Il est mal-

aisé de dire si, à ce degré de l'altération, le cylindre-axe persiste, tout au moins ne peut-on en saisir trace dans l'intervalle des fragments.

2° *Tibial postérieur gauche; extrémité inférieure.* — Les lésions sont très analogues à celles du nerf précédent; il n'y existe plus une seule fibre présentant les attributs normaux. Les unes sont totalement atrophiées et ne montrent plus dans leur gaine affaissée qu'un amas granuleux pâle ou jaunâtre; d'autres, partiellement atrophiées, sont formées par une succession de renflements contenant des gouttelettes ou de fines boules de myéline. Quelques autres gardent encore leur calibre, mais leur gaine est bourrée de grains noirs, de fins débris de myéline. Les fibres ainsi altérées sont de beaucoup les moins nombreuses; la grande majorité des fibres présente en effet cette segmentation irrégulière et ces changements profonds dans la constitution moléculaire de la myéline qui ont été précédemment décrits.

Certaines préparations contiennent du tissu conjonctif constituant du nerf et aussi quelques capillaires. Ces derniers sont gorgés de sang et leurs cellules endothéliales sont infiltrées de granulations colorées en noir par l'acide osmique. De même les cellules plates du tissu conjonctif contiennent une grande quantité de ces mêmes grains et parmi les fibrilles on rencontre un nombre inusité de leucocytes dans le protoplasma desquels abondent ces mêmes débris myéliniques.

3° *Tibial antérieur gauche au tiers inférieur.* — La description précédente s'applique à ce nerf, avec cette différence toutefois que les fibres atrophiées y sont de beaucoup plus nombreuses et représentent presque la moitié des fibres totales.

4° *Sciatique poplité interne gauche.* — A part quelques fibres atrophiées (gaines vides), ou en voie d'atrophie, ce nerf doit être considéré comme très peu altéré. Sur certaines fibres toutefois, on note l'accroissement du protoplasma péri-nucléaire au milieu duquel on rencontre des granulations noires de myéline.

5° *Sciatique poplité externe gauche.* — De même que dans le nerf précédent, on trouve quelques gaines vides et quelques fibres variqueuses. La presque totalité des fibres est saine; sur certaines, normales par ailleurs, il y a augmentation du protoplasma péri-nucléaire.

6° *Saphène externe gauche.* — Au milieu des fibres normales existent çà et là quelques gaines vides et aussi quelques tubes variqueux.

Côté droit. — *Tibial postérieur, extrémité inférieure.* — Ce nerf dissocié en totalité ne contient plus de fibres normales. Il présente un nombre très appréciable de gaines vides, quelques fibres partiellement atrophiées et variqueuses, mais surtout cette fragmentation avec altération moléculaire de la myéline signalée à propos du plantaire interne gauche.

2° *Tibial antérieur droit.* — Il y existe un certain nombre de fibres saines (le cinquième environ des fibres totales). Toutes les autres, sauf quelques-unes présentant des varicosités ou la fragmentation en boules, sont absolument atrophiées, réduites à l'état de gaines vides, parsemées et parfois comme bourrées de noyaux ovoïdes. Ces gaines vides sont ordinairement groupées en faisceaux onduleux, difficiles à diviser, colorés en rose pâle par le picro-carmin et au milieu desquels on rencontre souvent une ou deux fibres variqueuses.

Il est à remarquer que parmi les fibres regardées comme saines, quelques-unes présentent cependant les indices d'une altération commençante : tuméfaction des noyaux, accroissement de l'atmosphère protoplasmique qui apparaît plus granuleuse et contient aussi des fines gouttelettes de myéline. Certaines fibres intactes sur leur plus grande longueur montrent aussi, en un point, la segmentation typique en boules et en blocs, avec multiplication des noyaux et infiltration de la gaine par une matière granuleuse jaune.

3° *Sciatique poplité interne.* — Sain.

4° *Sciatique poplité externe.* — Dans certains faisceaux on rencontre quelques gaines vides, quelques fibres variqueuses. La plus grande partie des autres fibres est intacte; on note cependant encore la tuméfaction des noyaux.

5° *Sciatique.* — Sain.

En résumé il s'agit de deux malades chez lesquels une gangrène symétrique, massive, des deux pieds survient spontanément en dehors de toute lésion du cœur, des artères, des veines ou d'une altération appréciable du sang. L'une est une jeune fille chez laquelle cet incident apparait au décours d'une maladie chronique de l'encéphale, détermine l'élimination totale de l'un des pieds sphacélés et s'accompagne d'escarres à marche rapide en différents points du corps. L'autre est une femme plus agée qui, au milieu d'un état cachectique mal déterminé, présente d'abord de l'anesthésie plantaire, puis une éruption bulleuse sur les extrémités inférieures et enfin une gangrène rapidement envahissante des deux pieds. Dans l'un et l'autre cas les vaisseaux sanguins des membres gangrénés et le cœur sont sains, mais les nerfs correspondants aux régions atteintes présentent des altérations graves qui

équivalent à leur destruction totale. Ces dernières lésions sont strictement limitées au tronc nerveux de la jambe, ne remontent pas au delà de l'articulaiion du genou et n'existent dans aucun des nerfs des membres supérieurs pris pour l'étude de contrôle. Ainsi, d'une part, intégrité de l'appareil circulatoire, de l'autre, névrites périphériques s'étendant à à une distance appréciable au-dessus des points sphacélés.

Quelle signification convient-il d'attribuer à ces lésions névritiques dans l'enchaînement des phénomènes pathologiques observés chez nos deux malades? Nous croyons pour notre part qu'elles ont précédé et déterminé la gangrène. L'apparition brusque du sphacèle dans le cours d'une affection chronique des centres nerveux chez notre première malade, l'existence chez la seconde de troubles de la sensibilité (anesthésie plantaire, douleurs vives) et d'une éruption bulleuse localisée quelques jours avant le début de la mortification des téguments, l'exacte symétrie des lésions gangreneuses chez toutes deux, semblent bien indiquer une participation active et primitive du système nerveux dans l'évolution des accidents; mais, à vrai dire, ce ne sont là que des présomptions tout à fait insuffisantes pour entraîner la conviction.

Une raison beaucoup plus sérieuse est tirée de l'étude comparative des nerfs périphériques dans les cas de gangrène spontanée, vulgaire, dépendant d'oblitérations manifestes des vaisseaux sanguins et dans les cas que nous avons rapportés plus haut. Lorsqu'on examine en effet les nerfs périphériques au-dessus des parties mortifiées dans les cas de gangrène d'origine vasculaire, on n'y trouve pas les altérations profondes qui sont décrites dans nos deux observations précédentes. Nous avons pu vérifier récemment cette proposition par l'examen histologiques des nerfs recueillis à l'autopsie d'un malade qui avait succombé dans le cours de l'évolution d'une gangrène spontanée des pieds produite par une double oblitération des troncs tibio-péroniers.

Gangrène symétrique des extrémités inférieures par oblitération vasculaire.

Un vieillard de 72 ans entre à l'hôpital de la Pitié (service de M. Audhoui), le 11 février 1881, présentant une coloration violacée intense des orteils et de la face dorsale des deux pieds avec insensibilité absolue et refroidissement de ces extrémités. Le 12, hémiplégie droite avec perte de connaissance. Le 13, le sphacèle s'est étendu à tout le pied et a envahi le tiers inférieur des deux jambes. Mort le soir.

Autopsie. — Oblitération du tronc de la sylvienne gauche par un caillot embolique gris noirâtre, allongé. Noyau hémorrhagique récent, de la longueur et du volume d'une amande, situé entre la couche optique et le noyau caudé, sectionnant la capsule interne.

Énormes infarctus jaunes, caséeux des deux reins; infarctus plus récents dans la rate.

Cœur. — Gras et graisseux. Valvules saines. Dans le ventricule gauche existent des caillots grisâtres, enchevêtrés dans les colonnes charnues et se continuant sans interruption à travers l'orifice aortique jusqu'à une masse grise, formée de caillots consistants. Ceux-ci s'implantent dans l'aorte au niveau d'une énorme plaque athéromateuse qui siège à trois centimètres au-dessus de la valvule sigmoïde.

Membres. — Coloration noirâtre des orteils et de la face dorsale des deux pieds intéressant toute l'épaisseur de la peau et se continuant au-dessous par une imbibition rouge noir des tissus sous-jacents. Teinte violacée de la face plantaire des deux pieds et des téguments de la jambe jusqu'au tiers moyen.

Les artères tibiale antérieure, tibiale postérieure et péronière, du côté droit comme du côté gauche sont oblitérées, presque dès leur origine, par des caillots grisâtres, consistants, émanés de la masse aortique. L'oblitération est totale et existe sur une longueur de trois centimètres environ.

Des fragments des différents nerfs du membre inférieur ont été recueillis à des hauteurs diverses, au tiers supérieur, au tiers moyen de la jambe, et aussi dans le pied, c'est-à-dire au milieu des régions sphacélées. Après immersion, durant vingt-quatre heures, dans une solution d'acide osmique à 1 pour 100, ces fragments ont été dissociés et colorés au picro-carminate d'ammoniaque pour l'examen histologique.

Quel que soit le nerf examiné, qu'il s'agisse du tibial antérieur et de ses branches de division, du tibial postérieur, du plantaire interne ou externe, des filets cutanés, l'examen attentif a permis de constater l'intégrité complète des tubes nerveux. Au-dessus du sphacèle, comme dans les régions mortifiées, les nerfs avaient gardé leur structure normale.

Ce fait démontre que dans les cas où une obstruction vasculaire est suffisante pour produire le sphacèle il ne s'en suit pas fatalement que les nerfs situés au-dessus ou au voisinage des points mortifiés subissent une désorganisation secondaire. Cette particularité est d'ailleurs expressément signalée par Vulpian, qui en 1866 (*Leçons professées au Muséum*), insistait sur la propriété qu'ont les nerfs de résister aux causes de destruction et de garder leur structure au milieu des tissus frappés de gangrène. Enfin, Dejerine et Leloir, pour répondre à une objection semblable à celle que nous soulevons ici, ont étudié l'état des nerfs cutanés dans des cas de gangrène par cause directe ou étrangère à une intervention du système nerveux et constaté leur parfaite intégrité. Aussi peut-on dire avec une certaine vraisemblance que les lésions nerveuses décrites dans les faits précédents, loin d'être subordonnées au sphacèle, sont au contraire indépendantes, protopathiques.

La conformité des altérations nerveuses dans les observations I et II et l'absence de ces mêmes lésions dans un fait de gangrène identique en apparence, mais foncièrement distinct par la netteté de son origine vasculaire, induisent à penser que dans le premier cas il existe une relation de cause à effet entre la lésion névritique et le sphacèle.

CONCLUSIONS.

1° On observe quelquefois des gangrènes dites spontanées des extrémités qui ne peuvent s'expliquer par l'intervention d'aucune des causes habituelles de la gangrène (lésions du cœur, oblitération des vaisseaux sanguins, altérations du sang, traumatismes, infections septiques).

2° Dans les cas de ce genre on peut trouver au-dessus des parties mortifiées et dans une étendue relativement considérable (vingt ou trente centimètres) des altérations profondes des nerfs périphériques, ayant les caractères histologiques des névrites parenchymateuses.

3° Ces altérations des nerfs périphériques ne paraissent pas résulter de la présence, dans leur voisinage, des foyers de mortification sphacélique. car on ne les rencontre pas à la suite des gangrènes d'origine vasculaire. Il est probable qu'elles ont précédé et déterminé la gangrène des extrémités comme les névrites des nerfs cutanés précèdent et déterminent les escarres rapides de la peau dans certaines affections bien connues du système nerveux.

4° A côté des formes vulgaires de la gangrène spontanée des extrémités il y a donc lieu de signaler une gangrène d'origine névritique qui, par son évolution clinique et par l'ensemble des conditions qui président à sa production, doit être assimilée aux autres troubles trophiques dépendant d'altérations inflammatoires ou dégénératives des nerfs périphériques.

EXPLICATION DES FIGURES DE LA PLANCHE II.

Fig. 1.

Nerf tibial postérieur droit (Obs. I). Obj. 2 de Verick. Gaines vides et fibres variqueuses.

Fig. 2.

Nerf tibial antérieur droit (Obs. II). Obj. 2 de Verick. Gaines vides et fibres variqueuses.

Fig. 3.

Portion du tronc nerveux précédent, vue à un plus fort grossissement (Obj. 6 de Verick).

a, gaines vides parsemées de noyaux ovoïdes.

b, fibres variqueuses.

c, leucocytes infiltrés de granulations graisseuses, épars au milieu des tubes et présentant l'apparence de corpuscules de Gluge.

Fig. 4.

Coupe de la moelle, région lombaire (Obs. I).

Sclérose diffuse portant sur les cordons antéro-latéraux et la presque totalité des cordons postérieurs.

Fig. 5.

Nerf plantaire interne gauche (Obs. II). Obj. 4 de Verick.

a, fibres variqueuses et tubes dont le contenu est réduit à des noyaux et des grains de myéline.

b, fibres volumineuses dont la myéline est morcelée en fragments irréguliers, non homogènes et d'apparence écailleuse.

Fig. 6.

Tibial postérieur droit, extrémité inférieure (Obs. II). Obj. 4 de Verick.

a, gaines vides.

b, tubes dont la myéline est grossièrement fragmentée.

c, fibre variqueuse.

Le gérant : G. MASSON.

Paris. — Société d'Impr. PAUL DUPONT, 41, rue Jean-Jacques-Rousseau (Cl.) 149.1.85.

ARCHIVES

DE

PHYSIOLOGIE

NORMALE ET PATHOLOGIQUE

MÉMOIRES ORIGINAUX.

I

SUR L'EXISTENCE D'AMAS ÉPITHÉLIAUX AUTOUR DE LA RACINE DES DENTS CHEZ L'HOMME ADULTE ET A L'ÉTAT NORMAL (DÉBRIS ÉPITHÉLIAUX PARADENTAIRES),

Par L. MALASSEZ.

(Travail du Laboratoire d'histologie du Collège de France.)

Productions épithéliales de dentition chez le fœtus : Résumé général. — Description : 1° des bourgeons gingivaux; 2° du réseau intermédiaire; 3° de la couche externe de l'organe adamantin et des bourgeons qui en partent. — Types histologiques divers de ces productions. — Leur signification et leur devenir.

Masses épithéliales paradentaires de l'adulte : Technique. — Siège et disposition d'ensemble de ces masses. — Forme et structure. — Ressemblances et différences avec les productions épithéliales de dentition. — Origine, fréquence et dénomination.

Appendice : Sur le prétendu périoste alvéolo-dentaire.

de
bla
pro
den
d'al
blan
faits
sein d
Mai
qu'elle
c'est ce
de la m
des petit
jusque
Al

normal par transsudation et serait changée chez le
de lubrifier les gencives et de faciliter ainsi la
lait ; plus tard, elles accompagnent le tartre dentaire.
2° Les productions épithéliales qui se trouvent, la
de la gencive, entre la muqueuse et les follic
forment dans leur ensemble une sorte de b
des coupes transversales, semblée aussi long
et qui, sur les coupes longitudinales, parai
long du bord gingival. Elle est assez lar

ur et densité, les masses cellulaires étant plus reuses et plus ou moins espacées ; et tantôt elle ès près de la muqueuse, tantôt des follicules. bre de ces masses apparaissent sur les coupes antes les unes des autres, peut-être quelques- s en réalité ; mais la plupart s'anastomosent, it les considérer dans leur ensemble comme épithélial assez irrégulier.

que très exceptionnellement des boules et m pavimenteux, avec ou sans globes épi- part des amas sont constitués par de l'épi-, sans caractère bien déterminé; ils sont tôt plus ou moins allongés et en forme de amifiés; parfois ils constituent des masses et assez volumineuses. Dans quelques- s, les cellules épithéliales périphériques lindrique; tandis que les cellules centrales ou polyédriques; il en est même quelques- nt vraiment tubulées. Autour de ces tubes, f se dispose quelquefois en couches concen- mant une sorte de membrane d'enveloppe d'un conduit glandulaire.

épithélial intermédiaire communique çà et là ium gingival par des cordons plus ou moins élium polyédrique ; il est également en commu- c l'organe adamantin. C'est évidemment une éma- épithélium gingival; son siège, ses rapports avec lium et avec l'organe de l'émail portent à penser vient en majeure partie de la lame épithéliale qui onné et aurait été peut-être distendue et dissociée tissus environnants en voie de développement. Les s adamantins et leurs bourgeons doivent probablement y prendre part. En même temps que ces changements rme, il se serait fait, par places, des différenciations dans le sens pavimenteux, soit dans le sens cylindrique.

° Le troisième groupe de productions épithéliales comprend organes de l'émail et les bourgeons qui en partent.

Il y a bien longtemps que les organes adamantins ont été

La naissance de tumeurs franchement épithéliales au sein des maxillaires, loin de tout épithélium connu, la ressemblance de certaines parties de ces tumeurs avec plusieurs des productions épithéliales qui concourent à la formation des dents ou l'accompagnent, l'existence dans les gencives d'adulte à l'état normal de petites masses cellulaires ressemblant également à quelques-unes de ces productions, tous ces faits avaient porté à penser qu'il devait exister chez l'adulte au sein des maxillaires des débris épithéliaux de dentition.

Mais cette hypothèse, toute séduisante, toute vraisemblable qu'elle était, demandait à être vérifiée anatomiquement. Or, c'est ce que je crois avoir fait : j'ai, en effet, découvert autour de la racine des dents chez l'homme adulte et à l'état normal des petites masses cellulaires qui, nous allons le voir, doivent justement être considérées comme des débris épithéliaux de dentition et comme l'origine de certaines néoformations épithéliales intra-maxillaires.

Afin de rendre cette démonstration plus saisissante, je vais d'abord passer rapidement en revue les diverses productions épithéliales de dentition que l'on trouve chez le fœtus ; je décrirai ensuite les masses cellulaires que j'ai découvertes autour de la racine des dents ; puis, dans un second travail, j'indiquerai quelques-unes des tumeurs épithéliales qu'il m'a été donné d'examiner et qui me paraissent provenir de ces masses.

Productions épithéliales de dentition chez le fœtus.

La dent humaine résulte, comme on le sait, de deux processus de nature différente : 1° d'un processus conjonctif amenant la formation du bulbe dentaire et consécutivement celle de la dentine, de la pulpe et du cément ; 2° d'un processus épithélial amenant la formation de l'organe adamantin et, par suite, celle de l'émail. Ce dernier, le seul qui nous intéresse ici, a pour point de départ l'épithélium gingival ; ce n'est tout d'abord qu'une sorte de lame épithéliale enfoncée dans la muqueuse ; mais bientôt elle donne lieu, au niveau de

chaque future dent de lait, à une sorte de bourgeon qui se développe peu à peu, se pédiculise, s'isole même de la lame épithéliale pendant qu'il vient coiffer le germe de la dentine. Au début, le bourgeon adamantin n'a aucun caractère particulier ; il ressemble à toute néoformation épithéliale embryonnaire ; mais, au fur et à mesure qu'il se développe, il se différencie peu à peu dans ses différentes parties et arrive à produire les formes épithéliales si spéciales, qui caractérisent l'organe de l'émail, telles que : cellules secrétantes de l'émail, cellules de la couche intermédiaire, et cellules de la pulpe. Outre ce processus épithélial, il se produit encore et en même temps toute une série d'autres bourgeonnements qui partent de l'épithélium gingival, de la lame épithéliale, des pédicules des organes adamantins et de la surface externe de ceux-ci. Parmi tous ces bourgeons, quelques-uns ont seuls de l'avenir, ce sont ceux destinés à former les organes de l'émail des dents permanentes; tous les autres restent à l'état de bourgeons, sans emploi ni fonctions apparentes.

Je n'ai pas à reprendre ici l'étude et l'histoire de tous ces phénomènes[1]; je veux insister seulement sur un certain nombre de points particuliers que j'aurai à invoquer dans le cours de ce travail, principalement sur la disposition générale et la structure des bourgeonnements épithéliaux qui accompagnent les formations adamantines. Je les ai étudiés sur des fœtus humains de 2 mois 1/2, 4 mois 1/2, 5 et 6 mois. Or, à ces âges, ces productions épithéliales forment, au point de vue de leur siège, trois groupes principaux : un superficiel attenant à la face profonde de l'épithélium gingival; un profond, en rapport avec la surface extérieure de l'organe adamantin, et un intermédiaire. Sur les coupes, ces groupes sont en général assez distincts, parfois même ils sont complètement isolés, mais souvent aussi, principalement au niveau des germes dentaires, il y a continuité entre eux; ce qui s'explique d'ailleurs par leur développement.

[1] Voyez les traductions françaises de l'histologie et l'embryologie de Kœlliker, ainsi que le Mémoire de Legros et Magitot (*Journal de l'Anatomie* 1873, t. IX, p. 469-473).

1° Les enfoncements épithéliaux qui partent de la face profonde de l'épithélium gingival sont de forme et de structure assez différentes. Il en est qui sont composés de cellules épithéliales du type malpighien; les cellules périphériques ont assez souvent l'aspect cylindrique, comme celles de la couche profonde de l'épiderme; les centrales sont parfois aplaties et disposées en globes épidermiques. Ces bourgeons ont, en général, la forme de massues, ils ressemblent à ceux que l'on rencontre dans quelques irritations cutanées ou dans certains épithéliomas. D'autres ont, au contraire, la forme de cordons simples ou arborescents, et sont en général constitués par des cellules arrondies ou polyédriques, n'ayant aucun caractère typique. Cependant on en trouve parfois dont les cellules se rapprochent du type malpighien ou du type cylindrique. Parmi ces derniers, il en est dont les cellules semblent se disposer en revêtement et qui présentent une cavité plus ou moins remplie de cellules arrondies ou polyédriques, parfois même une sorte de fente ou de lumière, ce qui leur donne l'apparence de tubes.

Ce sont probablement certaines de ces productions épithéliales, les malpighiennes, que Serres aura décrites sous le nom de « glandes dentaires [1] ». Il dit, en effet, qu'elles sont closes et que, pressées, il n'en sort rien; mais que si l'on a pratiqué une ouverture au préalable, la pression fait sortir une matière blanche de la consistance du cérumen et affectant une forme spirale. Cette matière, d'après lui, sortirait à l'état normal par transsudation et serait chargée chez le nouveau-né de lubrifier les gencives et de faciliter ainsi la succion du lait; plus tard, elles secréteraient le tartre dentaire.

2° Les productions épithéliales qui se trouvent dans l'épaisseur de la gencive, entre la muqueuse et les follicules dentaires, forment dans leur ensemble une sorte de bande qui, vue sur des coupes transversales, semble aussi large que les follicules, et qui, sur les coupes longitudinales, paraît s'étendre tout le long du bord gingival. Elle est assez irrégulière

[1] *Essai sur l'Anatomie et la Physiologie des dents*, Paris, 1817, p. 28 et suiv.

comme épaisseur et densité, les masses cellulaires étant plus ou moins nombreuses et plus ou moins espacées ; et tantôt elle se rapproche très près de la muqueuse, tantôt des follicules. Un certain nombre de ces masses apparaissent sur les coupes comme indépendantes les unes des autres, peut-être quelques-unes le sont-elles en réalité ; mais la plupart s'anastomosent, en sorte qu'on doit les considérer dans leur ensemble comme formant un réseau épithélial assez irrégulier.

On y rencontre que très exceptionnellement des boules et massues d'épithélium pavimenteux, avec ou sans globes épidermiques. La plupart des amas sont constitués par de l'épithélium polyédrique, sans caractère bien déterminé; ils sont tantôt arrondis, tantôt plus ou moins allongés et en forme de cordons simples ou ramifiés; parfois ils constituent des masses pleines, irrégulières et assez volumineuses. Dans quelques-uns de ces cordons, les cellules épithéliales périphériques prennent le type cylindrique; tandis que les cellules centrales restent sphériques ou polyédriques; il en est même quelques-unes qui paraissent vraiment tubulées. Autour de ces tubes, le tissu conjonctif se dispose quelquefois en couches concentriques, leur formant une sorte de membrane d'enveloppe comme autour d'un conduit glandulaire.

Ce réseau épithélial intermédiaire communique çà et là avec l'épithélium gingival par des cordons plus ou moins longs d'épithélium polyédrique ; il est également en communication avec l'organe adamantin. C'est évidemment une émanation de l'épithélium gingival; son siège, ses rapports avec cet épithélium et avec l'organe de l'émail portent à penser qu'il provient en majeure partie de la lame épithéliale qui a bourgeonné et aurait été peut-être distendue et dissociée par les tissus environnants en voie de développement. Les cordons adamantins et leurs bourgeons doivent probablement aussi y prendre part. En même temps que ces changements de forme, il se serait fait, par places, des différenciations soit dans le sens pavimenteux, soit dans le sens cylindrique.

3° Le troisième groupe de productions épithéliales comprend les organes de l'émail et les bourgeons qui en partent.

Il y a bien longtemps que les organes adamantins ont été

vus ; mais les végétations qui en partent ne sont connues que depuis peu. Je sais bien que Hérissant[1] a décrit et représenté à la face interne de la « bourse » qui enveloppe la couronne de la dent naissante des petites vésicules qu'il suppose chargées de sécréter l'émail. Mais que sont les vésicules, les petites papilles vasculaires qui font saillie dans les mailles du réseau épithélial externe, les bourgeons épithéliaux eux-mêmes ? Il est difficile de le dire. Il n'en est plus de même pour Todd et Bowmann qui ont, au contraire, très nettement distingué les bourgeons épithéliaux et les ont comparés à des formations glandulaires. Robin et Magitot[2] les ont décrits plus complètement encore et ont montré leur rapport avec l'épithélium externe de l'organe de l'émail ; enfin Legros et Magitot[3] ont repris cette étude et donné en même temps une bonne description générale de toutes ces formations épithéliales.

La couche épithéliale externe de l'organe de l'émail mérite quelque attention. Celle-ci ne forme pas partout et toujours un revêtement continu, ainsi qu'on paraît le croire généralement ; on y voit en certaines régions, et cela est très net, sur les coupes tangentielles, de nombreuses lacunes ou fenêtres, ce qui lui donne l'aspect d'un réseau épithélial. Ce réseau s'entrelace avec le réseau vasculaire ; en sorte qu'au niveau des fenêtres de cette couche, des mailles de ce réseau, les vaisseaux sont en rapport immédiat avec la pulpe de l'émail, et le tissu conjonctif en continuité avec la substance amorphe qui sépare les cellules étoilées de la pulpe. Cette disposition doit favoriser singulièrement la nutrition des cellules de l'émail, et peut-être a-t-elle contribué à faire croire à la nature conjonctive de la pulpe.

Si nous examinons les travées de ce réseau dans les points

[1] Nouvelles recherches sur la formation de l'émail des dents et sur celles des gencives (*Hist. de l'Académie royale des sciences*, Paris 1754 ; Mémoire p. 433 et pl. XVI, fig. 3).

[2] Mémoire sur le genèse et le développement des follicules dentaires (*Journal de la Physiologie*, 1861, t. IV, p. 73-76).

[3] Origine et formation du follicule dentaire chez les mammifères (*Journal de l'Anatomie*, 1873, t. IX, p. 469-473).

où il n'existe pas de bourgeonnements extérieurs, nous constatons qu'elles sont peu épaisses, que leurs cellules composantes sont en général plus ou moins aplaties, allongées dans le sens des travées, contiguës les unes aux autres, que leur protoplasma est strié, filamenteux, ainsi que Ranvier l'a constaté pour les cellules adamantines et pour beaucoup d'autres[1]. Puis, plus profondément, établissant le passage entre les cellules des travées et celles de la pulpe, on trouve des formes intermédiaires, des cellules encore aplaties, mais écartées les unes des autres et présentant des piquants ou de courts prolongements anastomotiques.

Dans les points où l'épithélium externe de l'organe adamantin n'est plus en réseau, mais en revêtement continu, la couche qu'il forme est généralement plus épaisse et elle est composée de cellules stratifiées plus ou moins aplaties. Les plus externes se touchent par leurs bords; tandis que les plus internes s'isolent, présentent des prolongements et se transforment plus ou moins rapidement en cellules de la pulpe, comme nous venons de le voir au niveau des travées. Au voisinage du repli qui réunit la couche épithéliale externe à l'interne, les cellules les plus voisines du repli sont encore nettement cylindriques comme celles de l'émail; mais, en s'éloignant du repli, elles perdent rapidement ce caractère, s'abaissent, deviennent cubiques, puis s'aplatissent et finissent par ressembler à celles que nous venons de décrire.

Les bourgeons ou prolongements qui partent de la couche épithéliale externe, des points où elle est continue comme de ceux où elle est en réseau, sont constitués en majeure partie par des cellules polyédriques sans caractères bien nets. Les cellules profondes s'aplatissent et prennent progressivement l'aspect de celles qui composent l'épithélium externe; tandis que les cellules qui occupent l'extrémité libre des bourgeons ont parfois une tendance manifeste à prendre la forme cylindrique basale. Ces bourgeons ou prolongements ressemblent donc aux cordons pleins du réseau intermédiaire, avec

[1] Sur la structure des cellules des corps muqueux de Malpighi (*Académie des sciences*, Compte rendu du 26 déc. 1882).

lesquels on constate du reste, principalement au niveau des parties saillantes du follicule, des anastomoses et une continuité parfaite. Nous n'en avons pas rencontré qui aient revêtu la forme tubulée, ou présenté des globes épidermiques à leur intérieur.

Si, jetant un coup d'œil d'ensemble sur toutes ces productions, nous les classons, non plus d'après leur siège, mais d'après les caractères de leurs cellules composantes, nous voyons qu'elles forment un certain nombre de groupes à différenciation histologique différente et comme sens et comme degré :

1° Un premier groupe comprendrait les productions épithéliales formées de cellules arrondies ou polyédriques, sans caractère bien déterminé. On les trouve aussi bien dans les régions superficielles que dans les régions moyennes ou profondes.

2° Un second groupe ne différerait du premier que par la tendance des cellules périphériques à prendre la forme cylindrique à la façon des cellules basales des revêtements malpighiens; elles ont même siège que les précédents.

3° Dans un troisième groupe, les cellules sont encore polyédriques, mais elles se rapprochent du type malpighien et parfois même se disposent en globes épidermiques. Ces productions épithéliales sont fréquentes aux gencives, rares dans le réseau intermédiaire; elles m'ont paru manquer parmi les bourgeons qui partent de l'organe adamantin.

4° Dans les mêmes régions, on en trouve encore qui ont un aspect tubulaire, et qui sont formées par une seule couche de cellules cylindriques basales; cependant on voit assez fréquemment des cellules polyédriques ou arrondies dans ce qui serait la lumière du tube.

5° Enfin nous rangerons dans un dernier groupe les bourgeons partis de l'épithélium externe de l'organe adamantin lesquels nous présentent une chaine ininterrompue de formes intermédiaires entre des cellules cylindriques basales, des cellules polyédriques sans caractère défini et les cellules étoilées adamantines.

Comme on le voit, au fur et à mesure que l'on passe des parties superficielles aux profondes, les productions épithé-

liales tendent à passer du type malpighien au type adamantin. Cette remarque aura son application comme nous le verrons.

Et si maintenant nous envisageons toutes ces productions épithéliales en nous plaçant au point de vue de leur fonction, de leur utilité, nous constatons qu'un très petit nombre d'entre elles sont utiles : ce sont celles qui vont donner lieu aux organes adamantins des dents de première et de deuxième dentition, ou encore, à ceux des dents surnuméraires ou de troisième dentition ; toutes les autres semblent n'avoir aucun but et rentrer dans ce que l'on appelle les formations aberrantes. Ce sont, pourrait-on dire, des essais avortés de dentition, souvenir lointain de quelque disposition ancestrale, ou quelque chose de comparable à ce que nous montre la nature dans la production des êtres; combien de spermatozoïdes perdus pour un œuf fécondé ; combien d'œufs fécondés qui n'éclosent pas ; combien de nouveau-nés qui n'arrivent pas à l'état adulte. Une telle prodigalité d'efforts existe peut-être aussi pour la formation des dents ; beaucoup de germes dentaires naîtraient, mais n'aboutiraient que ceux qui, favorisés par le sort, se sont trouvés dans de bonnes conditions de développement.

Que deviennent ces diverses productions épithéliales, les utilisées comme les aberrantes ? On sait que chez les animaux qui ont des dents à émail et à développement continu, les incisives des rongeurs par exemple, l'organe de l'émail persiste. On sait aussi que chez ceux dont les dents se renouvellent indéfiniment, certains poissons par exemple, il existe des bourgeons épithéliaux qui constituent le germe épithélial des dents de remplacement. Que se passe-t-il chez l'homme dont les dents sont à développement et à renouvellement limités ?

D'après Legros et Magitot, « l'organe de l'émail lorsque sa fonction est achevée, s'atrophie et disparaît[1] », et il en serait de même pour la lame épithéliale et les bourgeons qui en

[1] Morphologie de follicule dentaire dans les mammifères (*Journal de l'Anatomie*, 1879, p. 286).

partent; ces parties subiraient, disent-ils, « une résorption graduelle qui amène leur disparition complète avant le développement complet de la dent[1] ». — Kœlliker est à peu près du même avis : l'organe de l'émail serait destiné à s'atrophier et à disparaître[2]. Cependant il fait remarquer que la gencive des fœtus et du nouveau-né contient des petits nodules de la grosseur d'un grain de mil, les prétendues glandes du tartre de Serres ; d'après lui, ce seraient des nodules épithéliaux « restes de l'organe de l'émail de l'embryon[3] ». Puis quelques pages plus loin[4], après avoir affirmé à nouveau la disparition des germes de l'émail, il ajoute que « l'atrophie des restes des germes de l'émail n'a pas toujours pour premier effet leur disparition totale », une portion de ces restes se transformerait en « nodules arrondis de cellules cornées ».

Je n'ai pas suivi d'âge en âge les diverses productions épithéliales de la dentition ; mais les masses cellulaires que j'ai trouvées chez l'adulte autour de la racine des dents présentent, comme nous allons le voir, un certain nombre de caractères qui permettent, ce me semble, de les considérer comme des débris de certaines des productions épithéliales que je viens de décrire. S'il en est ainsi, elles ne disparaîtraient donc pas toutes complètement, ce qu'on croit actuellement; une partie d'entre elles persisterait et cela non seulement chez les animaux qui ont des dents à émail se développant ou se renouvelant indéfiniment, non seulement chez le nouveau-né, ainsi que l'avait déjà remarqué Kœlliker, mais encore chez l'homme adulte.

Masses cellulaires paradentaires de l'homme adulte.

J'avais déjà remarqué, dans diverses tumeurs des maxillaires

[1] Origine et formation du follicule dentaire chez les mammifères (*Journal de l'Anatomie*, 1873, p. 470).

[2] *Histologie humaine*, traduction française, p. 494. — *Embryologie de l'homme*, traduction française, p. 852.

[3] *Histologie*, p. 495 ; *Embryologie*, p. 854.

[4] *Histologie*, p. 499 ; *Embryologie*, p. 859.

et même dans des gencives normales d'homme adulte, des masses cellulaires ressemblant extrêmement à certaines productions épithéliales de dentition, et j'avais supposé qu'elles devaient être des débris de ces productions.

Mais on pourrait objecter que ces observations ont trait, les premières à des faits pathologiques, les secondes à des dispositions anatomiques toutes superficielles et qu'on n'en saurait rien conclure pour ce qui existe à l'état normal et dans les parties profondes. Je parlerai donc uniquement de ce que j'ai constaté [1], dans les parties profondes comme dans les parties superficielles, d'un maxillaire inférieur d'adulte parfaitement normal que M. le Dr Galippe a bien voulu me procurer et m'aider à préparer.

Ce maxillaire, après avoir été débarrassé des parties molles qui l'entouraient, les gencives exceptées, avait été divisé à la scie en un certain nombre de fragments comprenant chacun une dent, son ligament alvéolo-dentaire [2] (le prétendu périoste des auteurs) et une certaine étendue de maxillaire. Après un séjour de quelques jours dans de l'alcool à 90°, ces fragments avaient été décalcifiées les uns dans de l'acide chromique au 1/100e, que l'on renouvelait de temps à autre ; les autres dans un mélange d'acide picrique et d'acide azotique dans la proportion de 1 à 2 d'acide azotique du commerce pour 100 de solution concentrée d'acide picrique ; ce mélange m'a paru préférable, et parce qu'il agit rapidement et parce qu'il permet ensuite les colorations au picro-carmin, lesquelles sont très favorables dans cette étude. La décalcification opérée, les pièces furent laissées quelque temps dans une grande quantité d'eau, afin de se dégorger, puis passées à la gomme et durcies par la congélation ou par l'alcool. Elles furent alors débitées complètement, les unes en coupes

[1] J'ai déjà fait une communication sur ce sujet à la *Société de Biologie*, séance du 19 avril 1884. (Voir *Comptes rendus*, p. 241.)

[2] Je montrerai à la fin de ce travail que l'expression de périoste alvéolo-dentaire est tout à fait fausse, et cela aussi bien au point de vue physiologique qu'au point de vue anatomique ; c'est pourquoi je me suis décidé à me servir dans ce travail de celle plus exacte, quoique peu différente, de ligament alvéolo-dentaire.

verticales transversales, les autres en coupes verticales longitudinales, les autres en coupes horizontales, ayant de 1/100e à 1/50e de millimètre d'épaisseur, opération qu'il est facile de mener rapidement et sûrement grâce au microtome de Roy modifié [1]. Ces coupes, après avoir été dégommées dans l'eau, furent pour la plupart colorées au picro-carmin, puis montées dans de la glycérine picro-carminée.

J'ai ainsi examiné successivement toutes les coupes provenant de deux incisives, d'une canine, de deux petites molaires et d'une grosse. Or, sur le plus grand nombre d'entre elles il existait des petites masses cellulaires siégeant dans l'épaisseur même du ligament alvéolo-dentaire, dans sa partie la plus interne au voisinage de la dent, parfois presque au contact du cément; cependant on en trouvait aussi. mais bien plus rarement, dans la partie la plus externe, du côté du maxillaire, voire même dans les espaces médullaires voisins. Il faut avoir soin de ne pas confondre ces dernières avec les myéloplaxes ou cellules géantes multinuclées qui se rencontrent dans ces mêmes régions. Sur les coupes transversales de la dent, on en constate à tous les points de la périphérie; sur les coupes longitudinales, elles occupent toute la hauteur du ligament : les plus profondes allant jusqu'à l'extrémité de la racine, les plus superficielles se continuant jusque dans l'épaisseur du rebord gingival. Ce sont ces dernières que j'avais remarquées antérieurement sur des gencives abrasées et que Serres considérait comme glandes du tartre.

Afin de bien me rendre compte de leur disposition générale, de leur ensemble, j'ai dessiné à la chambre claire et à un faible grossissement (50 fois) toutes les masses épithéliales que j'ai trouvées dans douze préparations provenant d'une même tranche verticale de dent, c'était une deuxième petite molaire; puis j'ai réuni tous ces dessins en un seul, en prenant comme point de repère, dans le sens transversal le bord du cément, et dans le sens vertical son extrémité supérieure. J'ai obtenu ainsi la projection de toutes les masses contenues

[1] Voir *Société de Biologie*, séance du 23 juin 1883, et *Archives de Physiologie*, numéro du 15 novembre 1884.

dans cette tranche de dent. Or, elles constituent dans leur ensemble une longue file verticale de points, de traînées plus ou moins courtes, rectilignes ou courbes, formant des angles, des sinuosités, des boucles même, comme pourrait en donner une coupe de réseau vu de champ (Pl. III, *fig.* 2). Et puisque ces masses existent sur toute la périphérie, il faut donc se les figurer comme correspondant à un réseau qui entourerait la racine de la dent et se prolongerait jusque dans le rebord gingival, réseau fort irrégulier d'ailleurs, assez pauvre et manquant probablement par places. Les masses allongées se constatant surtout sur les coupes verticales, on peut en conclure que les mailles du réseau sont allongées surtout dans le même sens que la dent, comme les vaisseaux et nerfs de la région ; du reste, on les rencontre assez souvent côte à côte dans les mêmes interstices ligamenteux ; elles ont donc en général une tout autre direction que celles des faisceaux ligamenteux alvéolo-dentaires, lesquels sont presque perpendiculaires à la dent.

Ces masses se présentent sous des formes très variées : il en est de parfaitement circulaires et qui correspondent soit à des coupes d'amas sphériques, soit plutôt à des coupes transversales d'amas cylindriques ; il en est d'ovales ; il en est de très allongées en forme de cordons plus ou moins réguliers ; il en est aussi qui sont ramifiées à la façon de glandes en grappe. La plupart sont à nu au milieu du tissu conjonctif qui les entoure ; il en est, cependant, quelques-unes autour desquelles il existe une sorte de paroi propre. Toutes les masses sont pleines ; je n'en ai pas rencontré qui présentassent de cavité bien nette. Les cellules qui les composent sont généralement polyédriques et assez petites, comme ratatinées ; cependant, dans quelques gros amas, les cellules périphériques sont parfois cylindriques et implantées perpendiculairement à la surface externe ; tandis que dans les amas effilés, elles sont plus ou moins allongées, comme étirées dans le sens même de l'amas. Les cellules polyédriques possèdent un protoplasma assez réduit et par conséquent un noyau relativement volumineux. Elles m'ont paru simplement contiguës ; je n'ai pu distinguer entre elles ni espace intercellulaire, ni

filaments d'union comme en présentent les cellules épithéliales du type malpighien ou adamantin. Par le picro-carmin elles se colorent en brun rouge à la façon des cellules épithéliales. Cependant j'ai plusieurs fois rencontré dans des amas superficiels, intragingivaux, des cellules manifestement cornées et se colorant en jaune par le picro-carmin.

Comme on le voit, ces masses cellulaires ressemblent entièrement à certaines des productions épithéliales de dentition que nous avons rencontrées chez le fœtus : ce sont les mêmes formes extérieures, la même composition cellulaire, à tel point que, vues isolément, on ne saurait les distinguer. Quant aux différences que l'on constate, la plupart, pour ne pas dire toutes, s'expliquent facilement. Ainsi, les masses cellulaires occupent chez l'adulte une étendue bien plus considérable que chez le fœtus; elles pénètrent plus profondément, et ne correspondent plus à la couronne dentaire, mais à la racine ; or, n'est-ce pas là la conséquence toute simple du développement du maxillaire, et de la poussée de la dent, de sa sortie au dehors? Les masses les plus profondes se seront trouvées enfouies au voisinage de l'extrémité de la racine; tandis que les autres auront été séparées, étirées, entraînées par l'extension des tissus qui les entouraient. Le ratatinement, l'atrophie des cellules qui composent les amas, s'expliquent également par les compressions qu'ont dû exercer les tissus environnants en pleine période d'accroissement; tandis qu'elles-mêmes étaient condamnées au repos. Ainsi donc, les différences qui existent entre nos masses cellulaires et celles de la dentition s'expliquent si naturellement qu'au lieu d'infirmer notre hypothèse elles viendraient plutôt la confirmer.

Peut-être trouvera-t-on extraordinaire que ces masses aient pu résister à tous les bouleversements qu'entraînent la dentition et séjourner ensuite si longtemps dans l'alvéole sans s'atrophier. Je ferai remarquer que pendant la période de dentition elles ont d'abord été en pleine activité formative et qu'ensuite elles ont dû conserver, pendant quelque temps au moins, un certain degré de vitalité; ce qui leur a permis de résister aux pressions des tissus voisins. Puis la dentition achevée, elles se sont trouvées dans une région où, comme

je le montrerai, il ne doit pas exister de pressions très considérables, puisqu'on y voit des nerfs qui ne sauraient les supporter et des vaisseaux et du tissu conjonctif lâche qui les atténueraient si elles tendaient à se produire. D'ailleurs, les exemples de persistances semblables ne manquent pas dans l'économie. Bref, il y a tout lieu de croire que les masses cellulaires que j'ai trouvées chez l'adulte dans le ligament alvéolo-dentaire ne sont que des débris des productions épithéliales de dentition.

Nous devons maintenant chercher à déterminer quelles sont, parmi toutes les productions, celles qui ont plutôt donné lieu à ces débris. Nous avons vu que chez le fœtus elles formaient trois groupes principaux, assez nettement séparés, quoique faisant partie du même système et étant reliés les uns aux autres par des anastomoses fréquentes, surtout au niveau des follicules. On peut supposer qu'ils participent tous à former ces débris, puisque tous se trouvent sur le trajet de la dent qui pousse et sort. Le groupe gingival et le moyen donneraient lieu aux plus superficiels; ce qui expliquerait peut être deux renforcements que présentent les débris sur le dessin d'ensemble dont j'ai parlé plus haut et qui se trouvent l'un immédiatement au-dessous du collet de la dent, l'autre un peu plus bas (Voy. *fig.* 2). Le groupe adamantin constituerait alors à lui tout seul tous les débris plus profondément situés. Nous verrons d'ailleurs, quand nous nous occuperons des tumeurs, que celles qui semblent avoir pour origine les débris les plus profonds tendent à revêtir le type adamantin.

L'existence de ces débris épithéliaux est-elle un fait constant, fréquent ou exceptionnel? Je ne saurais répondre exactement; tout ce que je puis dire, c'est que je les ai constatés sur toutes les dents du maxillaire que j'ai examinées. J'ajouterai qu'ayant eu l'occasion d'examiner au microscope les gencives de divers sujets, j'y ai souvent remarqué les prétendues glandes de tartre de Serres, qui, d'après ce que nous venons de voir, constitueraient justement la partie superficielle de notre système de débris; je montrerai enfin qu'on en peut retrouver de semblables dans diverses néoformations des

maxillaires et nous verrons même à ce propos qu'il en existe probablement d'autres encore, mais dont je n'ai pas trouvé de traces sur le maxillaire que j'ai eu à ma disposition. L'existence de ces débris ne serait donc pas, d'après cela, un fait exceptionnel. Peu importe d'ailleurs pour le pathologiste; du moment, en effet, que leur présence est possible, cela suffit pour expliquer l'origine, au sein des maxillaires, d'un certain nombre de tumeurs épithéliales

Et maintenant une dernière question à résoudre: quel nom donner à ces masses épithéliales qui n'ont pas encore été décrites que je sache? — Comme leur origine et leur nature sont, il me semble, suffisamment établies par ce qui précède, comme il est préférable d'employer une terminologie à laquelle nous sommes déjà habitués, je propose de les désigner dans leur ensemble par le mot de *parodontarium* ou encore par celui de *débris* ou *d'amas épithéliaux parodontaires* ou *paradentaires*.

Appendice.

Sur le prétendu périoste alvéolo-dentaire.

Dans tout ce travail, je me suis servi de l'expression de ligament alvéolo-dentaire, parce que, ai-je dit, celle de périoste alvéolo-dentaire, communément employée, était aussi fausse au point de vue physiologique qu'au point de vue anatomique. Je dois justifier mon dire.

Je ferai remarquer tout d'abord que, s'il existait un véritable périoste entre le maxillaire et la dent, la mastication serait absolument impossible; car cette membrane se trouverait sujette à des pressions considérables, qui seraient atrocement douloureuses en raison de sa grande richesse en nerfs. Et de fait, si l'on examine des coupes microscopiques longitudinales ou transversales comprenant à la fois et la dent et les parties voisines du maxillaire, on ne voit, dans l'espace alvéolo-dentaire, rien qui ressemble à un périoste ou à toute autre membrane enveloppante; on y voit de solides faisceaux

fibreux qui, des parois de la cavité alvéolaire, vont en convergeant s'insérer à la surface de la racine dentaire et forment ainsi dans leur ensemble une sorte de ligament circulaire ; ils pénètrent profondément sous forme de fibres de Sharpey dans le maxillaire comme dans le cément, ainsi que cela a lieu dans les solides insertions tendineuses. Quelques-uns des faisceaux les plus superficiels, de ceux qui partent du rebord alvéolaire, se dirigent parfois en haut ou sont horizontaux ; mais tous les autres ont en général leur point d'attache maxillaire plus élevé ou plus superficiel que le dentaire; en sorte que la dent se trouve comme suspendue par ces faisceaux à l'intérieur de la cavité alvéolaire. La mastication ne pourra donc produire de ces compressions dont nous parlions plus haut, mais de simples tractions comme sur tout ligament. De plus, il existe entre les faisceaux tendineux d'assez larges interstices remplis d'un tissu cellulaire lâche ou médullaire, communiquant avec les espaces médullaires voisins, et c'est dans ces interstices que se trouvent et les volumineux vaisseaux et les nombreux nerfs de cette région ; il n'y aura donc pas à redouter de compression pour ces derniers. Qu'on ne s'étonne pas non plus de cette richesse vasculaire pour un ligament, est-ce que le ligament interarticulaire de l'articulation coxo-fémorale n'est pas, lui aussi, très vasculaire ?

Que si enfin nous jetons un coup d'œil sur les données de l'anatomie comparée[1], nous voyons que, chez beaucoup d'animaux, les dents ne sont plus enfermées dans des alvéoles, qu'elles se trouvent simplement comprises dans la muqueuse gingivale ; mais qu'elles sont encore reliées au maxillaire par de solides faisceaux ligamenteux, les analogues de notre prétendu périoste alvéolo-dentaire !

Donc, à quelque point de vue qu'on se place, physiologie, histologie, anatomie comparée, il n'y a pas de périoste entre le maxillaire et la dent, il y a un véritable ligament. Les anciens anatomistes avaient donc eu raison de voir là une

[1] H. Milne Edwards, *Leçons de physiologie et d'anatomie comparée*, t. VI p. 162 et suivantes.

articulation, une sorte particulière de synarthrose, à laquelle ils avaient donné le nom pittoresque de gomphose.

Depuis, cette idée si juste a été abandonnée par la plupart des anatomistes français ou étrangers. Nous la trouvons vivement combattue par Cruveilher et Sappey, nos deux classiques. Cruveilher objecte que les dents ne sont pas des os [1], opinion déjà soutenue par Hunter [2] et autres. Mais, est-ce qu'une notable partie du cément sur lequel s'insère le prétendu périoste n'est pas, de l'aveu de tous, du tissu osseux ? La dentine elle-même n'est-elle pas, histologiquement parlant, une sorte particulière de tissu osseux, que Kœlliker a d'ailleurs rencontré dans le squelette de certains poissons ?

Sappey [3] se base aussi sur ce qu'il n'y a pas d'os, et ajoute-t-il, « ni cartilages articulaires, ni ligament, ni synoviale, ni engrènement réciproque ». Nous venons de voir qu'il y avait os ; nous avons vu plus haut qu'il y avait ligament ; quant à l'absence de cartilage articulaire, de synoviale et d'engrènement réciproque, elle est bien réelle, mais on n'en peut conclure qu'il n'y a pas articulation ; les synarthroses sont bien des articulations, au dire de tous les anatomistes et cependant elles n'ont ni cartilages articulaires, ni synoviales, et plusieurs d'entre elles, les sutures harmoniques par exemple, ne présentent pas d'engrènement réciproque.

Pour Magitot, qui s'est occupé beaucoup de ces questions, la constitution du périoste dentaire le rapprocherait par ses caractères physiques du périoste osseux [4] ; cependant il reconnaît aussitôt qu'il s'en « éloigne par l'absence complète d'éléments élastiques et le grand nombre de ses filets nerveux » ; puis il ajoute, quelques pages plus loin, que le périoste dentaire est « un organe non assimilable au périoste proprement dit en raison de sa structure et de ses usages ». Mais

[1] *Traité d'Anatomie descriptive*, 4e édition, t. I, p. 289.

[2] *Traité des dents*, dans traduction des *Œuvres complètes*, par Richelot, tome 2.

[3] *Traité d'Anatomie descriptive*, 2e édition, t. IV, p. 91.

[4] Mémoire sur les tumeurs du périoste dentaire, lu à la *Société de chirurgie*, 13 avril 1859, tirage à part.

on pouvait l'entendre dire l'année dernière à la Société de biologie : « Je ne saurais en vérité refuser le nom de *périoste* à une lame fibreuse qui tapisse une couche osseuse, le cément, qui participe à tous les phénomènes morbides du périoste ordinaire [1].

Tous les modernes, cependant, ne se sont pas laissé entraîner par ce courant. Kœlliker, il y a longtemps déjà, observant sur une coupe de maxillaire de chat le périoste alvéolo-dentaire d'une incisive de première dentition, ne manque pas de comparer celui-ci à un véritable ligament; et il présume que cette même disposition doit se rencontrer sur les dents permanentes [2].

Aguilhon de Sarran, s'appuyant sur des examens de dents humaines et de dents d'animaux divers, a dit très nettement, dans une note sur la gingivite expulsive [3] et plus tard dans une autre sur les kystes, dits périostiques [4], que le prétendu périoste alvéolo-dentaire ne ressemblait en rien au périoste ordinaire et qu'il appartenait en réalité au système ligamenteux.

Enfin, Ranvier, dans son cours de 1883-1884, au Collège de France, cours encore inédit, a montré, pièces en main, qu'il n'existe pas entre la dent et son alvéole de membrane isolable comme il en existe une autour des os longs ; que la cavité alvéolaire n'est qu'un espace médullaire agrandi, communiquant avec les espaces voisins ; qu'on y trouve de la moelle fibreuse ou adipeuse, et en plus, et c'est là ce qui lui donne son aspect plus particulier, des vaisseaux, des nerfs et de solides faisceaux fibreux qui, des saillies de la cavité alvéolaire, vont s'insérer sur le cément dentaire et pénètrent dans le tissu osseux à la façon des fibres de Sharpey.

C'est là du reste la conclusion à laquelle arriveront certainement toutes les personnes qui voudront bien examiner au

[1] *Société de biologie*, séance du 29 mars 1884, p. 176; des *Comptes rendus*. Voir aussi *Soc. de chir.*, séance du 23 juin 1880.

[2] *Histologie humaine*, traduction française, p. 490.

[3] *Société de chirurgie*, séance du 16 juin 1880 ; Compte rendu, p. 402.

[4] *Société de biologie*, séance du 29 mars 1884 ; Compte rendu, p. 185.

microscope de bonnes coupes longitudinales et transversales de dents saines encore implantées dans leurs alvéoles.

EXPLICATION DES FIGURES, PLANCHES III et IV.

Figure 1.

Masses épithéliales paradentaires d'une seconde petite molaire vue à un grossissement de 50 diamètres.

De *c* à *h*. — Masses épithéliales paradentaires.

1. — Couronne de la dent ;
2. — Cuticule de l'émail, celui-ci a disparu dans la décalcification ;
3. — Racine de la dent ;
4. — Cément ;
5. — Épithélium de la face interne du rebord gingival ;
6. — Rebord gingival ;
7. — Ligament alvéolo-dentaire (la coupe ayant été traitée par l'acide acétique, les faisceaux fibreux sont moins distincts qu'ils ne le sont en réalité) ;
8. — Vaisseaux compris dans le ligament ;
9. — Portion alvéolaire du maxillaire ;
10. — Espace médullaire du maxillaire en continuité avec les interstices ligamenteux alvéolo-dentaires.

Fig. 2.

Semi schématique : Masses épithéliales paradentaires de plusieurs coupes provenant de la même région alvéolo-dentaire dessinées à part, puis reportées sur la figure 1; même grossissement.

Mêmes indications que figure 1.

a, *b*. — Masses épithéliales de la gencive ; elles sont représentées à un plus fort grossissement. Voir fig. 4.

e, *f*, *g*. — Masses situées au-dessous du collet. Voir fig. 3.

De *i* à *l*. — Masses plus profondes encore. Voir fig. 5.

Fig. 3, 4 et 5.

Quelques unes des mêmes masses épithéliales paradentaires vues à un grossissement de 400 diamètres.

Mêmes indications que figures précédentes.

II

RECHERCHES EXPÉRIMENTALES ET CRITIQUES SUR L'EXCITABILITÉ DES HÉMISPHÈRES CÉRÉBRAUX,

Par MM. **FRANÇOIS-FRANCK** et **A. PITRES.**

(SUITE ET FIN.)

CHAPITRE II.

Des réactions musculaires provoquées par les excitations électriques de la substance blanche sous-jacente à la zone motrice corticale et par celles de la région capsulaire.

§ 1. — *Voies suivies par les excitations dans la substance blanche du centre ovale.*

Ce que nous savons aujourd'hui sur l'anatomie, la physiologie et la pathologie des centres nerveux permet d'affirmer que les différents territoires fonctionnellement distincts de l'écorce sont représentés, dans le centre ovale, par des faisceaux nerveux physiologiquement séparés. De chaque territoire cortical part une gerbe de fibres blanches qui s'enfonce directement dans le centre ovale en se dirigeant vers la capsule interne et qui conserve dans tout son trajet intracérébral la même indépendance fonctionnelle que le territoire cortical auquel elle est attachée. C'est par ces faisceaux sous-corticaux, et par ces faisceaux seulement, que les excitations de l'écorce se transmettent aux centres nerveux sous-jacents.

Plusieurs auteurs ont fait à ce sujet des expériences véri-

tablement démonstratives. On sait que si l'on vient à séparer, par une section sous-corticale, les faisceaux sous-jacents à un centre cortical préalablement limité par l'excitation et qu'on électrise ensuite ce centre, on ne provoque plus de mouvements; ou, du moins, il faut employer, pour obtenir des réactions motrices, un courant d'une intensité telle que l'on doit penser à une transmission purement physique de ce courant à travers les liquides qui séparent les deux plans de section. La preuve qu'il en est ainsi, c'est que l'interposition d'une lamelle de verre entre la région excitée de l'écorce et son prolongement dans le centre ovale abolit toute espèce de mouvement provoqué par l'électrisation, quelle que soit alors l'intensité du courant employé.

On sait encore qu'en enfonçant des lamelles de verre en avant ou en arrière des centres corticaux et en les faisant pénétrer profondément dans le centre ovale, jusqu'à la région capsulaire, l'excitation de l'écorce produit les mêmes effets qu'avant cette séparation du reste du cerveau, pourvu que les lamelles isolantes aient reçu une inclinaison convenable et qu'elles longent les faisceaux de l'irradiation capsulaire sans en détruire la continuité par une section transversale des fibres qui entrent dans leur composition.

Dans tout leur trajet entre l'écorce et la capsule interne, les faisceaux du centre ovale sous-jacents à la zone motrice peuvent être directement excités par l'électricité, et leur excitation provoque des mouvements limités tout comme l'excitation de l'écorce elle-même. Ce fait qu'on a voulu, bien à tort selon nous, exploiter contre la doctrine des localisations cérébrales, est au-dessus de toute contestation. Lorsqu'on a détruit un centre moteur cortical soit par une abrasion totale, soit par une cautérisation profonde, l'électrisation de la surface blanche sous-jacente continue à donner lieu à des mouvements limités dans les muscles du côté opposé du corps, (Hermann, Eckhardt, Braun, Balighan, Carville et Duret, Glicky). Au contraire l'excitation de la substance blanche sous-jacente aux régions non motrices du cerveau ne provoque aucun mouvement.

Nous avons répété maintes fois les expériences de ce genre

et nous avons toujours obtenu les résultats les plus concluants. L'expérience la plus démonstrative est la suivante : Sur un chien, anesthésié ou non, un hémisphère cérébral est largement découvert. Puis, la dure-mère étant excisée, on pratique à l'aide d'un bistouri très tranchant une section horizontale nette à 1 centimètre au-dessous des circonvolutions, en ayant soin d'enlever à la fois la zone motrice et une bonne partie des circonvolutions non motrices. Il y a toujours, aussitôt après la section, un écoulement de sang abondant qui gêne les explorations. Pour éviter cet inconvénient, ou plutôt pour l'atténuer, il convient, avant de sectionner le cerveau, d'assurer à l'aide d'un trait de thermocautère chauffé au rouge sombre, l'oblitération des principaux vaisseaux de la pie-mère au delà des points où ils seront intéressés par la section. Si malgré cette précaution l'hémorragie est abondante, il faut placer sur la plaie cérébrale un fragment d'amadou et le laisser en place jusqu'à ce que l'écoulement de sang soit complètement arrêté, car il est nécessaire d'opérer sur des tissus relativement secs. Lorsque ce résultat est obtenu et qu'on promène sur la plaie cérébrale les électrodes écartées de 3 à 4 millimètres, on s'aperçoit que la surface du centre ovale présente une portion absolument inexcitable et une portion excitable. Cette dernière renferme elle-même des territoires secondaires dont l'excitation provoque des mouvements limités, de telle sorte qu'on peut obtenir , en variant les points d'application de l'excitation, des mouvements isolés du membre antérieur, du membre postérieur, de l'oreille, des yeux, des mâchoires, tout comme on les obtient dans d'autres expériences par l'excitation limitée des différents territoires de la zone motrice corticale. On peut pratiquer une deuxième, une troisième section horizontale du cerveau, de façon à se rapprocher de plus en plus de la capsule. Sur chacune des coupes on trouve représentées les régions excitables et inexcitables, seulement l'aire de la surface excitable se rétrécit à mesure qu'on s'approche de la capsule, de telle sorte que pour obtenir des mouvements limités il faut diminuer l'écartement des électrodes à mesure qu'on se rapproche des masses centrales de l'hémisphère.

Dans une communication faite à la Société de biologie, le 18 juin 1881, M. Brown-Séquard a affirmé que la surface de section du corps calleux était excitable et que sa faradisation provoquait des mouvements du côté du corps où elle était faite. Nous n'avons pu obtenir les résultats annoncés par M. Brown-Séquard. Les surfaces de section des corps calleux nous ont toujours paru inexcitables avec des courants bien localisés et appliqués sur des parties du corps calleux non mouillées.

§ 2. — *Caractères graphiques des mouvements provoqués par l'excitation électrique de la substance blanche sous-jacente aux centres moteurs corticaux.*

De même que la substance grise des circonvolutions mo-

Fig. 18.

Comparaison des retards du mouvement provoqué par l'excitation directe du muscle (courbes supérieures = 1/100e de seconde); de la substance blanche (courbes moyennes = 1/60e de seconde); de la substance grise (courbes inférieures, = 1/40e de seconde).

trices, la substance blanche du centre ovale répond seule-

ment aux excitations électriques. On peut la piquer avec des aiguilles, la couper avec le scalpel, l'écraser entre les mors d'une pince, la brûler avec un métal rougi au feu ou avec des réactifs caustiques, sans provoquer de réactions motrices constantes.

De tous les agents connus d'excitation expérimentale, l'électricité est le seul qui soit efficace.

Ce sont les courants induits qui nous ont servi dans toutes nos expériences sur le centre ovale. Comme dans nos re-

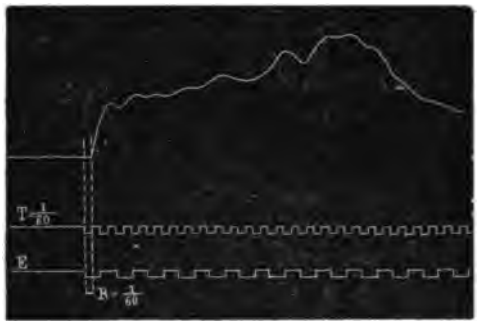

Fig. 19.

Excitation E de la substance blanche sous-jacente au centre cortical. Retard = 1/60e de seconde.

cherches sur l'écorce, nous avons étudié séparément les effets des décharges isolées ou successives.

1° *Décharges d'induction isolées.* — Quand on lance sur la surface de section d'un faisceau moteur du centre ovale une décharge d'induction d'intensité suffisante, les muscles correspondants réagissent par une secousse dont le tracé nous a paru ressembler tout à fait au tracé que fournirait une excitation de même nature appliquée au muscle lui-même, à son nerf moteur ou à l'écorce cérébrale.

La période ascendante est relativement rapide, le sommet ne montre pas de plateau et la courbe de descente est allongée et assez souvent déformée par une ou deux oscillations secondaires (*fig.* 18).

2° *Décharges induites se succédant à courts intervalles.* Lorsque les décharges se succèdent à des intervalles assez rapprochés, il se produit par l'excitation du centre ovale, des phénomènes d'addition latente analogues à ceux que nous avons décrits antérieurement à propos des excitations corticales (*fig.* 19).

Lorsque les décharges se succèdent à des intervalles très rapprochés (50 à 100 par seconde), elles provoquent un véritable *tétanos à secousses fusionnées.* Ce tétanos diffère notablement de celui qui est produit par l'excitation de la substance grise corticale. Son début est brusque, la ligne d'ascension est droite et verticale. A son sommet, on retrouve très



Fig. 20.

Caractères du tétanos par excitation de la substance blanche. (Tétanos centro-musculaire.)

souvent un crochet qu'on observe aussi dans certaines circonstances par l'excitation directe des muscles et qui a reçu le nom de *contraction initiale* (*fig.* 20).

Les physiologistes sont loin d'être d'accord sur la signification de ce crochet. Sans aborder la discussion des opinions qui ont été émises à ce sujet, nous ferons remarquer seulement que le crochet initial se rencontre sur presque tous les tracés de tétanos intense provoqué par l'excitation de la substance blanche, tandis qu'on ne le remarque pas sur les tracés

obtenus par l'excitation de l'écorce. A la suite du crochet initial, le tracé du tétanos centro-musculaire s'élève progressivement (*tétanos ascendant*), probablement par le fait d'un phénomène de sommation. Si on cesse de faire passer le courant après quelques secondes, le muscle revient brusquement à sa longueur primitive, ce qu'indique le tracé par une chute verticale de la ligne de descente (*fig.* 20). Quelquefois ce retour

Fig. 21.

Exemple de petites secousses consécutives à l'excitation forte et prolongée de la substance blanche.

brusque est suivi de quelques petites secousses musculaires isolées (*fig.* 21). Il n'est pas sans intérêt de rapprocher ces secousses de celles qui ont été décrites par M. Beaunis à la suite des excitations de la moelle chez la grenouille [1].

Si, au contraire, on prolonge plus longtemps l'excitation, la réactivité centro-musculaire s'épuise peu à peu, et la courbe s'abaisse progressivement jusqu'à rejoindre l'abscisse, bien que le courant continue à passer dans la substance blanche du cerveau.

En résumé, les tracés de tétanos centro-musculaire diffèrent des tracés de tétanos cortico-musculaire :

A) Par la brusquerie de la ligne d'ascension;

[1] Beaunis, *Rech. expér. sur les conditions de l'activité cérébrale et sur la physiologie des nerfs*. Paris, 1884, p. 127.

B) Par la présence au sommet de cette ligne d'un crochet initial;

c) Par la courbe régulièrement ascendante de la période tétanique;

D) Par la brusquerie de la descente au moment même où cesse l'excitation ;

E) Par l'absence du tétanos secondaire.

§ 3. — *Du retard des réactions musculaires sur l'excitation électrique de la substance blanche du centre ovale.*

La valeur du retard de la réaction musculaire à la suite des excitations électriques de la substance blanche des hémisphères cérébraux ne saurait être fixée d'une manière absolue pour les mêmes raisons qui empêchent de préciser rigoureusement la valeur du retard des mouvements sur les excitations corticales.

En effet, la plupart des conditions qui font varier la durée des retards des réactions cortico-musculaires, font varier dans le même sens la valeur des retards des réactions centro-musculaires. Nous pourrions répéter ici, à propos de la distance parcourue par les excitations et à propos du degré de réactivité des centres nerveux, tout ce que nous avons déjà signalé dans le paragraphe relatif à l'étude des retards cortico-musculaires.

Au lieu de nous arrêter à développer des faits que nous avons déjà exposés en détail, nous aborderons immédiatement la question de la comparaison du temps perdu à la suite des excitations corticales et à la suite des excitations de la substance blanche sous-jacente.

Pour résoudre cette question, en restreignant au minimum les causes d'erreur, il convient de se placer dans les conditions expérimentales les plus simples. Pour cela, on met à découvert chez un même animal, n'ayant subi aucune intoxication préalable, la partie antérieure des deux hémisphères cérébraux. D'un côté, les circonvolutions motrices sont laissées intactes, de l'autre, elles sont enlevées par une section horizontale, passant à 1 centimètre environ au-dessous de leur surface.

Un fragment d'amadou est placé sur la plaie cérébrale, et, quand le sang est bien étanché, on excite, d'un côté, le centre cortical pour un mouvement déterminé, de l'autre, les régions du centre ovale dont l'excitation provoque le même mouvement dans les muscles du côté opposé.

L'étude des tracés recueillis des deux côtés montre que le retard du mouvement provoqué par l'excitation de l'écorce est notablement plus long que celui du mouvement provoqué par l'excitation de la substance blanche sous-jacente.

La différence dans presque toutes nos expériences, est de $0^{sec},02$ à $0^{sec},03$.

On pourrait supposer *à priori* que la différence dans la valeur des retards dépend d'une inégalité préexistante dans la réactivité des deux hémisphères. Mais il est facile d'opposer à

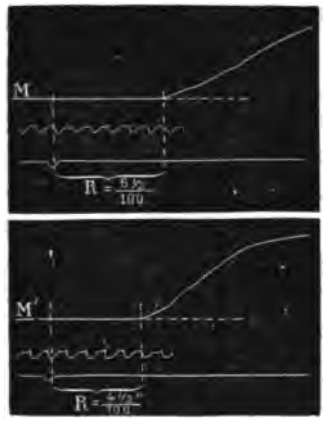

Fig. 22.

Différence du retard des mouvements M et M′ suivant qu'on excite la zone motrice (M) ou la substance blanche sous-jacente M′ — Le retard qui est de 6 1/2 centièmes de seconde dans le premier cas se réduit à 4 1/2 centièmes dans le second.

cette hypothèse une expérience décisive. On met à nu la partie antérieure d'un hémisphère cérébral, sur un chien non anesthésié, et, choisissant un centre cortical facilement accessible, celui du membre antérieur par exemple, on mesure le retard de la réaction musculaire provoquée par l'excitation de ce

centre. Cela fait, on détruit, par abrasionou par cautérisation, toute l'épaisseur de la substance grise précédemment excitée ; et, portant les électrodes sur la substance blanche sous-jacente mise à nu, on mesure le retard de la réaction musculaire provoquée par son excitation. La figure 22 reproduit des tracés fournis par une expérience de ce genre.

Dans ce cas, le retard de la contraction du muscle extenseur commun des doigts, quand on excitait l'écorce, était de 0^{sec},065. Aussitôt après la destruction de l'écorce, l'excitation de la substance blanche provoquait la contraction du même muscle avec un retard de 0^{sec},045 seulement, soit 0^{sec},02 de différence.

Ainsi que nous le verrons plus loin, cette différence relativement considérable dans la durée du temps perdu à la suite des excitations de la substance grise corticale et de la substance blanche sous-jacente, a une réelle importance théorique dans l'interprétation du rôle physiologique de l'écorce cérébrale. Aussi convient-il d'examiner de près les causes d'erreur qui pourraient diminuer la valeur de ce résultat et les objections qu'on nous a faites depuis l'époque où nous l'avons brièvement communiqué à la Société de biologie (1877).

Nous ne pensons pas qu'on puisse attribuer les différences dans la valeur des retards des réactions cortico-musculaires et centro-musculaires à des fautes d'expérimentation ou à des irrégularités dans le fonctionnement des appareils. C'est le même animal, qui, à quelques minutes d'intervalle seulement, sert d'objet d'études et ce sont les mêmes appareils qui sont utilisés pour l'évaluation des retards après l'excitation de la substance grise et de la substance blanche. De plus, les résultats sont uniformes dans toutes les expériences.

MM. Bubnoff et Heidenhain nous ont reproché de n'avoir pas tenu compte, dans l'évaluation des chiffres des retards, de l'amplitude des réactions musculaires. Mais, c'est dans l'espèce un reproche purement théorique, car ces expérimentateurs qui ont eu le soin de comparer des réactions d'égale amplitude, ont observé, comme nous, une différence notable du temps perdu selon que l'excitation provocatrice est lancée dans la substance grise des circonvolutions motrices ou dans les faisceaux blancs sous-jacents. Les chiffres qu'ils rapportent

sont même supérieurs à ceux que nous avons recueillis. Dans une de leurs expériences par exemple (sur un chien morphinisé), le temps perdu par l'excitation de la substance grise était de $0^{sec},080$. Ce chiffre tombait à $0^{sec},035$ aussitôt après la destruction de la zone motrice corticale, ce qui fait une différence de $0^{sec},45$.

Du reste, en revoyant à ce point de vue nos tracés, nous avons pu nous assurer que, dans la grande majorité des cas, nous avons excité le cerveau avec des courants identiques, avant et après l'ablation de la substance grise. Or, dans ces conditions, la réaction centro-musculaire est presque toujours moins ample que la réaction cortico-musculaire. Ce qui, dans l'opinion de MM. Bubnoff et Heidenhain, devrait être une cause d'exagération du retard dans les excitations de la substance blanche, s'accompagne, au contraire, d'une diminution très notable et constante de la valeur de ce retard.

L'objection principale qui puisse être faite à la comparaison des résultats obtenus par l'excitation de l'écorce et par celle de la substance blanche sous-jacente, c'est que les conditions des expériences ne sont pas identiques.

Pour opérer sur la substance grise, il suffit d'ouvrir le crâne et d'inciser la dure-mère; pour atteindre la substance blanche, il est nécessaire, en outre, de mutiler les circonvolutions. Le traumatisme auquel est soumis alors le tissu nerveux ne crée-t-il pas par lui-même des modifications fonctionnelles suffisantes pour expliquer les variations observées dans la valeur des retards? M. Couty suppose (sans citer d'expériences à l'appui de son opinion) que pendant les six ou huit minutes qui suivent l'abrasion de la substance grise, la substance blanche mise à nu est le siège d'une hyperexcitabilité considérable qui fait place ensuite à une diminution de l'excitabilité normale[1]. Si cette hypothèse était exacte, le re-

[1] Couty, Sur les lésions corticales du cerveau (*Archives de physiologie normale et pathologique*, juillet-août 1881, p. 87).

Nous apprenons, au moment de livrer cette feuille au tirage, la mort prématurée de ce jeune savant aux mérites duquel nous nous plaisons à rendre hommage, tout en ayant le regret de ne pouvoir accepter les idées qu'il a défendues.

tard des réactions musculaires, à la suite des excitations du centre ovale, ne se trouverait diminué que pendant la phase d'hyperexcitabilité supposée, c'est-à-dire pendant les six ou huit minutes qui succèdent à la mutilation faite sur le cerveau. Or il est très rare que nous ayons recueilli nos tracés pendant cette période. Nos expériences ont presque toujours été faites vingt, trente, quarante minutes et même deux ou trois heures après l'ablation de la substance grise, c'est-à-dire à un moment où la diminution de l'excitabilité normale aurait dû remplacer l'hyperexcitabilité des premiers instants.

Nous croyons que si la durée du temps perdu est notablement raccourcie à la suite de l'ablation de la surface des circonvolutions, cela tient à ce que la substance grise corticale ne joue pas, vis-à-vis de la substance blanche sous-jacente, le rôle d'un simple conducteur physique, inerte au point de vue réactionnel. Nous pensons que la substance grise corticale retient et élabore les excitations qu'elle reçoit ; qu'elle se comporte dans cette circonstance comme les autres centres nerveux, comme la substance grise de la moelle, par exemple, qui ne se laisse pas traverser par les excitations, aussi rapidement que le font les simples conducteurs nerveux (Rosenthal, Pflüger, etc.). Nous aurons, du reste, à revenir plus loin sur les raisons qui sont de nature à faire accepter cette interprétation.

§ 4. — *Des mouvements bilatéraux provoqués par l'excitation unilatérale du centre ovale.*

Consécutivement à l'excitation de la substance blanche sous-jacente à la zone motrice corticale d'un côté, on peut observer des mouvements bilatéraux semblables à ceux que nous avons précédemment signalés à la suite des excitations intenses d'un seul centre cortical. Dans les deux cas, la durée du temps perdu n'est pas égale pour tous les muscles qui entrent en contraction. Ceux qui correspondent physiologiquement au faisceau excité du centre ovale se contractent les premiers; la contraction des autres est plus tardive. Dans

quelques expériences, nous avons inscrit simultanément les mouvements des quatre membres, provoqués par l'excitation énergique d'un seul faisceau moteur du centre ovale, et nous avons pu constater que la généralisation des mouvements se faisait dans le même ordre qu'à la suite des excitations intenses de l'écorce. Quand, par exemple, l'excitation est lancée dans le faisceau du centre ovale sous-jacent au centre cortical pour le membre antérieur droit, si les courants sont assez intenses, les quatre membres sont le siège de contractions musculaires. Mais, même quand on recueille les tracés sur l'axe lent de l'appareil enregistreur, il est facile de voir que le début des contractions n'a pas été synchrone. Le membre antérieur droit s'est contracté le premier, puis le membre postérieur droit, en dernier lieu les membres du côté gauche.

Les détails dans lesquels nous sommes entrés sur l'interprétation des contractions bilatérales provoquées par les excitations unilatérales de l'écorce nous dispensent de nous étendre plus longuement sur ce sujet.

§ 5. — *De l'absence de convulsions épileptiformes consécutivement aux excitations de la substance blanche du centre ovale.*

Les excitations de la substance blanche sous-jacente à la zone motrice ne sont jamais suivies, chez le chien, de convulsions épileptiformes semblables à celles qui se produisent si fréquemment à la suite des excitations de l'écorce elle-même. Nous avons longuement insisté sur ce fait dans notre mémoire sur les convulsions épileptiformes d'origine corticale. Nous ne reviendrons pas ici sur les faits que nous avons rapportés dans ce travail, aux conclusions duquel nous n'avons rien à modifier.

§ 6. — *De la valeur de l'excitation minima efficace et des variations de cette valeur à l'état physiologique et dans quelques conditions expérimentales.*

Plusieurs auteurs se sont occupés de rechercher la valeur des excitations minima, dont l'application sur le centre ovale

était susceptible de provoquer des réactions musculaires, dans le but de comparer l'*excitabilité* de l'écorce et de la substance blanche sous-jacente. Mais ils sont arrivés à des résultats différents. Les uns pensent que la substance blanche est plus excitable que la grise, les autres soutiennent l'opinion contraire. MM. Carville et Duret[1] ont fait une observation parfaitement juste et qui peut donner en partie la clef de ces contradictions : c'est que l'excitabilité de la substance blanche est d'autant plus grande qu'on se rapproche davantage de la région capsulaire. Nous avons eu très souvent l'occasion de vérifier l'exactitude de cette proposition. En général, quand on recherche le courant minimum capable de déterminer un mouvement précis par l'excitation de l'écorce, et qu'après avoir enlevé la substance grise on applique ce même courant sur la substance blanche immédiatement sous-jacente, on n'obtient plus de mouvements : il faut en augmenter l'intensité pour provoquer des réactions motrices appréciables. D'après MM. Carville et Duret, cette différence dans les effets déterminés par un même courant ne prouverait pas que la substance blanche soit moins excitable que la grise. La surface de section est toujours, en effet, quelque soin qu'on prenne pour l'étancher, plus humide que la surface des circonvolutions intactes : les courants diffusent, par conséquent, plus facilement, et il est dès lors tout naturel que pour obtenir un effet déterminé, on soit obligé de compenser les pertes produites par la diffusion en augmentant l'intensité du courant excitateur. A l'appui de leur opinion, ces observateurs rapportent une expérience ingénieuse. Ils électrisent l'écorce avec un courant faible, et, après avoir noté les effets obtenus par ce courant, ils cautérisent la substance grise. Aussitôt après, avec le même courant, ils obtiennent les mêmes effets qu'avant la cautérisation, parce que, dans ce cas, disent-ils, il n'y a pas de causes d'exagération de la diffusion des courants. Nous n'avons pas réussi à obtenir les mêmes résultats que MM. Carville et Duret. Dans toutes les expériences que nous avons faites, aussi bien après la cautérisation qu'après

[1] *Archives de physiologie*, 1875.

l'abrasion de l'écorce, nous avons toujours vu que, toutes choses étant égales d'ailleurs, il fallait un courant plus intense pour exciter la substance blanche sous-corticale que pour exciter la substance grise de la zone motrice.

Presque toutes les influences qui modifient d'une façon notable la réactivité de l'écorce agissent dans le même sens sur la réactivité de la substance blanche sous-jacente. La diminution ou la perte temporaire de l'excitabilité qui s'observe dans la substance grise à la suite des convulsions violentes, des sensations douloureuses vives, des excitations prolongées, etc., se remarque également quand on opère sur la substance blanche sous-corticale. L'hyperexcitabilité résultant de l'addition latente des excitations se produit également dans les deux cas. Le curieux phénomène signalé par MM. Bubnoff et Heidenhain, de l'augmentation dans la brusquerie et l'amplitude des réactions musculaires par le simple effleurement préalable de la peau qui recouvre les muscles, se produit encore lorsqu'on fait l'expérience en excitant la substance blanche du centre ovale. Il est donc probable qu'il dépend des modifications provoquées par l'impression sensitive dans la substance grise de la moelle et que le cerveau n'a pas à intervenir directement dans sa production.

La plupart des agents anesthésiques modifient dans le même sens la réactivité de l'écorce et celle de la substance blanche sous-jacente. Chez un animal éthérisé, chloroformé ou morphiné, l'excitabilité diminue et disparaît au même moment dans la substance grise et dans la substance blanche. Cette règle n'est pourtant pas absolue et nous connaissons au moins une substance qui ne détruit pas parallèlement l'excitabilité de l'écorce et celle du centre ovale : c'est le chloral. Lorsqu'un chien est plongé dans le sommeil chloralique, l'excitation même très énergique de l'écorce, cesse à un moment donné de provoquer des réactions musculaires alors que l'excitation de la substance blanche sous-jacente continue à être efficace et à provoquer, même avec des courants relativement faibles, des contractions musculaires très nettes. Ce fait singulier a été signalé par MM. Ch. Richet (*Thèse d'agrég.*, p. 74), Bubnoff et Heidenhain (*loc. cit.*), Henri de Varigny

(*loc. cit.*). Nous l'avions nous-mêmes observé depuis longtemps et nous avions hésité à le publier tant il nous paraissait difficile à interpréter. Les expériences étaient cependant des plus démonstratives.

Expérience I.

Le 10 décembre 1879, sur un chien loulou adulte et très turbulent, nous mettons à nu les régions antérieures des deux hémisphères. Les circonvolutions du côté gauche sont laissées intactes. Du côté droit, nous enlevons le gyrus sigmoïde et les parties voisines par un trait de scalpel horizontal qui découvre une large surface du centre ovale.

Ces opérations préliminaires terminées, nous constatons que l'excitation de la zone motrice du côté gauche provoque des mouvements très nets dans les membres du côté droit avec un courant supportable sur la pointe de la langue.

L'excitation des faisceaux découverts du centre ovale de l'hémisphère droit provoque des mouvements semblables dans les membres du côté opposé avec un courant un peu plus fort.

A 3 heures 40, nous injectons graduellement dans la veine fémorale 4 grammes de chloral en solution au 1/6. L'animal cesse presque aussitôt de s'agiter et de crier : il tombe en résolution.

A 4 heures, le cerveau est turgescent, les grosses veines méningées sont saillantes, gorgées de sang : les circonvolutions sont rouges. Les réflexes cornéens persistent et quand on pince l'animal, il pousse des cris et, s'agite. En excitant les circonvolutions découvertes de l'hémisphère gauche, nous remarquons que les centres pour les membres ont complètement perdu leur excitabilité. Même en poussant la bobine à fond, on ne provoque aucun mouvement dans les membres. Cependant en arrière de la circonvolution marginale postérieure, on atteint un petit coin de substance grise dont l'excitation provoque un mouvement d'occlusion de la paupière du côté opposé. A ce moment, l'excitation du centre ovale de l'hémisphère droit provoque, avec un courant faible, des mouvements très nets dans les membres du côté gauche.

Nous injectons deux autres grammes de chloral dans la veine fémorale. A 4 heures 20, toute la surface dénudée de l'écorce de l'hémisphère gauche est inexcitable, même avec des courants assez intenses pour provoquer sur les doigts mouillés une sensation véritablement douloureuse. Les faisceaux blancs du centre ovale de l'hémisphère droit ont conservé leur excitabilité. Avec des courants moyens à peine sensibles aux doigts on provoque de beaux mouvements dans les muscles du côté gauche.

Expérience II.

Le 12 décembre 1879, sur un chien boule-dogue très vigoureux, nous mettons à nu par le trépan les deux zones motrices et après avoir ex-

cisé la dure-mère des deux côtés, nous enlevons la substance grise de la région motrice du côté droit, assez profondément pour avoir sous les yeux une section nette du centre ovale, ne renfermant pas d'îlots de substance grise.

A 10 heures 30, nous injectons dans la veine fémorale de l'animal, 2 grammes de chloral en solution dans 8 centimètres cubes d'eau. Quelques instants après, l'animal est plongé dans le sommeil. Nous excitons alors avec un courant modéré (petit chariot de Gaiffe, bobine induite à 10) la zone motrice du côté gauche : nous n'obtenons aucun mouvement. La même excitation portée sur le centre ovale de l'hémisphère droit provoque des mouvements nets et énergiques dans les muscles des membres et de la nuque. Après avoir vérifié plusieurs fois ces faits, qui se montrent avec une grande évidence, nous augmentons l'intensité des courants excitateurs. La bobine étant poussée à 18, nous obtenons par l'excitation de la zone motrice gauche de petites contractions légères dans quelques groupes musculaires des membres, et des mouvements extrêmement violents par l'excitation du centre ovale de l'hémisphère droit.

A 11 heures, nous injectons deux autres grammes de chloral dans la veine fémorale du chien. A la suite de cette injection, l'animal tombe dans un état de résolution complète. Nous excitons la substance grise corticale de l'hémisphère gauche sans pouvoir produire aucun mouvement, même en poussant la bobine à 25, ce qui donne un courant désagréable au doigt. Au contraire, l'excitation de la substance blanche de l'hémisphère droit avec un courant relativement faible (bobine à 10) donne des mouvements très nets et avec des courants plus forts des mouvements tétaniques très violents.

Pour résoudre certaines objections qui se présentaient à notre esprit dans l'interprétation de cette expérience, nous excisons plus profondément la substance cérébrale de l'hémisphère droit, et, après être arrivés sur la paroi ventriculaire, nous enlevons la couche optique et le noyau caudé. Après cette mutilation, nous excitons la capsule interne et nous obtenons les réactions musculaires violentes qui succèdent habituellement aux excitations de cette région.

Revenant alors à l'hémisphère gauche, nous nous assurons par de nouvelles explorations qu'il est resté inexcitable. Puis, nous enlevons par un trait de scalpel toute la substance grise des circonvolutions de la région sigmoïde, et portant aussitôt les électrodes sur le centre ovale, nous obtenons de beaux mouvements dans les deux membres du côté opposé avec un courant modéré (bobine à 10). Quand l'hémorragie est arrêtée et que la plaie cérébrale est bien étanche, nous recommençons les explorations et nous obtenons les mêmes résultats.

Il résulte, croyons-nous, de ces expériences que certaines intoxications ont pour effet de modifier profondément la réac-

tivité de la substance grise corticale, tout en laissant intacte celle de la substance blanche sous-jacente. La chloralisation poussée à un certain degré produit des modifications de ce genre. Elle paralyse les réactions de la substance grise de la zone motrice et empêche les courants intenses appliqués sur cette région de traverser son épaisseur et de se transmettre à la substance blanche sous-jacente dont l'excitabilité est cependant conservée.

§ 7. — *Des réactions musculaires provoquées par les excitations de la région capsulaire.*

Pour mettre à nu la région capsulaire, il convient de découvrir largement les deux tiers antérieurs d'un hémisphère cérébral et d'enlever par tranches horizontales successives les circonvolutions et le centre ovale jusqu'à ce qu'on ait pénétré dans l'intérieur du ventricule latéral. Arrivé à cette profondeur, il suffit de pratiquer une nouvelle section horizontale au-dessous du plancher du ventricule pour mettre à nu la capsule interne et les masses grises qui l'enveloppent de toutes parts. Cette opération préliminaire est souvent accompagnée d'un écoulement de sang abondant, provenant surtout de l'artère cérébrale moyenne. Avant de procéder aux excitations de la région capsulaire, il faut absolument attendre que l'hémorragie soit arrêtée. Quelquefois on abrège sensiblement sa durée en touchant à plusieurs reprises les plus gros vaisseaux sectionnés avec le thermo-cautère chauffé au rouge sombre. Si ce moyen ne suffit pas, il faut appliquer sur la plaie cérébrale des fragments d'amadou et les laisser en place pendant assez longtemps. Quand la surface de section de la région capsulaire est bien étanche, on y distingue très facilement la capsule interne et les noyaux gris centraux. La capsule interne se montre sous la forme d'un croissant à concavité interne, tranchant par sa coloration blanche sur les teintes cendrées de la couche optique et des noyaux intra et extraventriculaires. On peut alors, en limitant suffisamment l'écartement des électrodes, exciter l'un ou l'autre de ces or-

ganes à l'exclusion des autres. Étudions tout d'abord les effets produits par les excitations de la capsule interne elle-même.

1° Lorsqu'on lance sur la surface de section de la capsule interne des courants induits, à succession rapide et de faible intensité (sensibles mais non douloureux à la langue) en donnant aux électrodes un écartement de 1 centimètre ou plus, on provoque des contractions violentes, prédominant dans le côté opposé du corps, mais s'étendant à peu près à tous les muscles des membres du tronc et de la face. Si on diminue l'intensité de l'excitation et si on en limite les effets en rapprochant les pointes des électrodes de façon à ne laisser entre elles qu'un intervalle de 1 à 2 millimètres, on peut se convaincre qu'il existe dans la capsule des régions dont l'excitation ne donne pas lieu à des mouvements et d'autres régions dont l'excitation provoque des contractions musculaires. La portion motrice de la capsule est elle-même formée par la juxtaposition de faisceaux distincts dont l'excitation isolée détermine des mouvements limités à certains groupes musculaires du côté opposé du corps.

Dans deux expériences, faites spécialement dans le but de

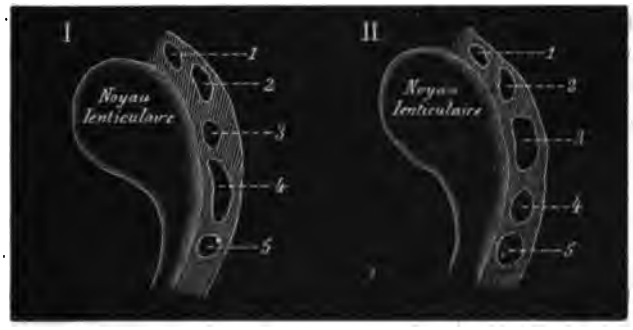

Fig. 23.

Topographie des faisceaux fonctionnellement distincts dans la capsule interne.

déterminer la topographie des faisceaux fonctionnellement distincts de la capsule interne chez le chien, nous avons obtenu les résultats consignés sur la figure 23. Dans la pre-

mière expérience (*fig.* 23, I) nous obtenions avec un courant très faible (grand chariot de Gaiffe, bobine à 10) et en rapprochant les pointes des électrodes à 1 millimètre environ.

En 1 : ouverture des paupières avec dilatation de l'iris; aucun autre mouvement;

En 2 : contraction énergique des peauçiers du cou et en même temps mouvements des paupières et de l'iris comme en 1;

En 3 : mouvement d'extension de la patte antérieure seule;

En 4 : mouvements complexes; extension très nette de la patte antérieure et flexion de la patte postérieure, soulèvement de la queue;

En 5 : mouvement isolé de soulèvement de l'oreille gauche;

Dans la deuxième expérience (*fig.* 23, II) les résultats, sans être absolument identiques, étaient à peu près semblables.

En 1 : mouvement de dilatation des paupières des deux côtés;

En 2 : mouvement de la patte antérieure gauche seule;

En 3 : mouvement des deux pattes du côté gauche. Extension des doigts de la patte antérieure et mouvement de flexion de tous les segments de la patte postérieure;

En 4 : mouvement isolé de la patte postérieure;

En 5 : mouvement isolé de l'oreille (soulèvement). Un peu en avant de ce point, mouvement combiné de soulèvement de l'oreille et d'ouverture de l'œil gauche.

La systématisation fonctionnelle des faisceaux blancs sous-corticaux paraît donc se poursuivre jusque dans la capsule interne.

2° Les caractères graphiques des mouvements provoqués par l'excitation électrique de la capsule interne diffèrent sensiblement de ceux que nous avons étudiés à propos des excitations de la substance grise corticale et de la substance blanche du centre ovale.

a). Les secousses isolées ou se répétant à intervalles assez éloignés donnent lieu à des contractions qui débutent assez brusquement mais qui sont suivies d'un état de raccourcissement du muscle relativement très prolongé (*fig.* 24).

b). Les courants alternatifs rapides provoquent un tétanos

Fig. 24.

Retour très lent du muscle à sa longueur initiale à la suite des excitations isolées ou sériées lentes de la capsule.



Fig. 25.

Tétanos par excitation forte et prolongée de la capsule interne, cessant avec l'excitation (tétanos capsulaire).

violent, mais ordinairement ce tétanos n'est pas fusionné, quelle que soit la fréquence des excitations. Son tracé est composé par une ligne brisée correspondant à des secousses musculaires rapides mais distinctes. C'est une sorte de tremblement à oscillations serrées et souvent irrégulières *(fig.* 25).

Après quelques secondes, on observe des phénomènes d'épuisement semblables à ceux que nous avons déjà étudiés; les secousses musculaires deviennent moins amples, le tracé s'abaisse progressivement et le muscle revient au repos, malgré la persistance de l'excitation.

3° Le retard des réactions musculaires sur l'instant où ont lieu les excitations de la capsule est à peu près égal à celui qu'on observe à la suite des excitations de la substance blanche du centre ovale. Il est du reste soumis aux mêmes variations.



Fig. 26.

Excitations tétanisantes de la capsule interne du côté droit. Mouvement des muscles du membre postérieur du même côté.

4° L'excitation de la capsule interne d'un côté provoque très fréquemment des mouvements bilatéraux. Par leurs caractères graphiques, les mouvements du côté correspondant

à l'hémisphère excité, diffèrent sensiblement de ceux qui se produisent dans les muscles du côté opposé, ainsi qu'on pourra s'en assurer en comparant les figures 25 et 26.

5° L'électrisation même intense et prolongée de la région capsulaire ne donne jamais lieu à des convulsions épileptiformes consécutives. Nous attachons à ce fait une certaine importance. L'absence des convulsions à la suite de la faradisation de la substance blanche du centre ovale pourrait, en effet, s'expliquer peut-être par ce fait que pour mettre à nu les faisceaux blancs sous-corticaux, il faut absolument abraser ou cautériser l'écorce, et par conséquent priver le centre ovale de sa circulation puisque ses artères nourricières proviennent des méninges.

Or, cette objection ne saurait être appliquée à la capsule interne dont les vaisseaux proviennent des branches des artères centrales (lenticulo-striées et lenticulo-optiques) qui ne sont pas atteintes par le traumatisme quand on découvre la capsule par les procédés dont nous nous sommes servis.

6° La forme des réactions capsulo-musculaires, n'est pas sensiblement modifiée par l'ablation préalable de la couche optique ou des noyaux striés. Mais il est probable que lorsqu'on excite la région capsulaire on agit en même temps sur les éléments éminemment excitables qui entrent dans la composition du pédoncule et de la protubérance. Il y a, en effet, dans ces organes des parties sensibles et des parties excitables même par les actions mécaniques. Malheureusement l'étude des réactions de ces régions est extrêmement difficile, et au point de vue auquel nous sommes placés, on peut dire qu'elle est encore tout entière à faire. Le seul fait certain c'est que plus on approche du carrefour de la base de l'encéphale, plus les réactions sont brusques et violentes. Un courant inefficace lorsqu'il est appliqué sur l'écorce ou sur le centre ovale, donne lieu à un tétanos violent et bilatéral lorsqu'il est porté sur la région capsulaire, c'est-à-dire au voisinage du pédoncule et de la protubérance.

On peut affirmer qu'il y a dans la région capsulaire d'autres éléments excitables que ceux qui proviennent du faisceau cortico-médullaire. En effet :

a. — Chez les très jeunes animaux, à une époque où la faradisation de l'écorce ne provoque aucune réaction motrice, on obtient des contractions tétaniques violentes par l'électrisation de la région capsulaire.

b. — Chez les animaux dont on a détruit la zone motrice corticale, les fibres sous-jacentes dégénèrent et perdent, après quelques jours leur excitabilité. Si à ce moment on électrise la surface de la plaie centre-ovalaire, on ne détermine aucune réaction motrice. Si au contraire on enfonce les électrodes dans la région capsulaire, on provoque des mouvements tétaniformes très intenses.

7° Les masses grises qui forment les corps opto-striés, sont complètement inexcitables. Quand les excitations sont directement et exclusivement appliquées sur elles, elles ne provoquent jamais de réactions motrices. Nous nous sommes assurés de ce fait par des expériences nombreuses en ayant soin de varier les intensités des excitations et leurs points d'application.

Après avoir ouvert les ventricules latéraux, nous avons excité les surfaces découvertes de la couche optique et du noyau caudé qui font saillie dans les ventricules sans obtenir aucun mouvement. Même résultat négatif quand nous enfoncions les électrodes dans la substance même des masses grises. Pourvu que la capsule ne soit pas atteinte sur les surfaces de section horizontale de la région capsulaire, l'excitation limitée de la couche optique, du noyau lenticulaire ou du noyau caudé, reste toujours inefficace, quand l'expérience est faite dans de bonnes conditions, c'est-à-dire quand la plaie cérébrale est bien étanche.

Dans la crainte que les grands traumatismes nécessaires pour ouvrir le ventricule ou pour mettre à nu la région capsulaire ne modifient les résultats, nous avons pratiqué les excitations par un procédé moins brutal. Des électrodes de cuivre recouvertes de gutta percha jusqu'à un millimètre de leurs extrémités, ont été enfoncées lentement dans la substance cérébrale par une ouverture pratiquée sur les parties latérales externes du crâne. L'expérience ainsi conduite donne des résultats très nets : quand on commence à enfoncer les

électrodes on n'observe aucun mouvement ; plus tard des mouvements brusques éclatent tout à coup ; on enfonce davantage les électrodes et les mouvements provoqués cessent de se produire. En calculant la profondeur à laquelle étaient arrivées les électrodes pendant que les mouvements avaient lieu et en vérifiant par l'autopsie la position qu'occupaient leurs pointes à ce moment, on put s'assurer que les réactions motrices se produisaient quand l'excitation atteignait la capsule interne et qu'elles manquaient lorsque les pointes des électrodes étaient placées en deçà ou au delà de la capsule même, lorsqu'elles étaient en contact avec la substance grise des noyaux centraux.

8° Nous n'avons fait qu'un petit nombre d'expériences sur les variations de la réactivité capsulo-musculaire, et nous croyons ne pas devoir en faire connaître les résultats à cause de l'extrême difficulté que présente leur interprétation.

Chapitre III.

Comparaison des réactions cortico-musculaires et centro-musculaires. Preuves de l'excitabilité de la substance grise corticale. Rôle de la substance grise de la moelle.

Le cerveau n'est pas directement relié au système musculaire par des fibres nerveuses continues. Toutes les fibres qui se détachent de la face profonde de la zone motrice corticale, ont au moins un relai dans les centres ganglionnaires sous-jacents. Le faisceau pyramidal doit être considéré comme un système d'association cortico-médullaire, et non pas comme un système d'union cortico-musculaire. Les nerfs moteurs partant de la moelle ne sont pas en continuité directe avec les fibres d'origine corticale. Entre l'origine des uns et la terminaison des autres, il y a les cellules des cornes antérieures. Par leur groupement, celles-ci constituent de véritables centres nerveux, c'est-à-dire des masses nerveuses qui servent d'intermédiaire, de points de jonction entre les excitations centripètes et les réactions motrices. Toute excitation sensitive qui provoque un mouvement se réfléchit et se transforme dans l'intérieur de ces centres. Il en est de même, croyons-

nous, pour les excitations cérébrales suivies de réactions motrices.

Pour qu'une excitation lancée dans l'écorce arrive au muscle, il est nécessaire qu'elle traverse :

1° La substance grise corticale;

2° La substance blanche sous-jacente et ses prolongements dans les cordons blancs de la moelle;

3° Les cellules ganglionnaires de la moelle;

4° Les nerfs moteurs périphériques.

Il est très vraisemblable, d'après ce que nous savons sur la physiologie générale du système nerveux, que les excitations ne sont pas notablement modifiées par leur passage à travers les fibres blanches conductrices. Mais il n'en est pas de même pour les masses de substance grise qui sont, partout où on les rencontre, des centres d'élaboration et de réflexion des excitations.

La première question à résoudre est donc celle-ci : les excitations lancées à la surface des circonvolutions motrices sont-elles modifiées dans leur passage à travers la substance grise corticale et à travers la substance grise médullaire? Ainsi posée, la question peut être résolue par les faits d'expérimentation que nous avons rapportés dans les chapitres précédents. Le problème se réduit en somme à ceci : *comparer les effets d'excitations identiques appliquées successivement au-dessus et au-dessous des centres dont on soupçonne l'intervention active.*

Il est évident, en effet, que si chez un même animal, toutes choses étant égales d'ailleurs, des excitations lancées sur la surface des circonvolutions motrices donnent d'autres effets que les mêmes excitations appliquées sur la surface de section des faisceaux sous-corticaux, on sera amené à conclure que les différences observées dans les caractères des réactions tiennent à la suppression du centre cortical. De même si l'excitation de la substance blanche du centre ovale produit d'autres effets que celle des nerfs moteurs périphériques, on en devra conclure que les réactions sont modifiées par l'intervention directe des centres interposés entre le centre ovale et les nerfs moteurs, c'est-à-dire des centres médullaires.

Comparons tout d'abord les effets des excitations électriques appliquées à la surface de la zone motrice, et les effets des mêmes excitations appliquées sur la substance blanche sous-jacente.

En nous plaçant à ce point de vue, nous trouvons que les réactions cortico-musculaires diffèrent des réactions centro-musculaires :

1° Par la durée du temps perdu, qui est relativement beaucoup plus considérable quand l'excitation traverse l'écorce que quand elle est appliquée sur la substance blanche sous-corticale. Dans les conditions physiologiques, cette différence est environ de 0",02, et il est tout à fait invraisemblable que ce retard, relativement considérable, soit le fait de la transmission physique du courant à travers les quelques millimètres d'épaisseur que mesure la couche grise des circonvolutions ;

2° Par la forme du tétanos, qui n'est pas régulièrement commandée par le nombre et l'intensité des excitations provocatrices ;

3° Par l'existence du tétanos secondaire, qui ne se produit jamais à la suite des excitations même très violentes de la substance blanche du centre ovale ou de la capsule interne ;

4° Par la production possible et même fréquente des accès convulsifs épileptiformes, qui n'ont pas lieu non plus quand les excitations ont été appliquées sur les faisceaux blancs, sous-jacents aux circonvolutions motrices ou sur les surfaces de section horizontale de la capsule interne ;

5° Par le mode d'action de certaines substances toxiques, telles que le chloral par exemple, qui, à des doses suffisantes, suppriment la réactivité de l'écorce, sans abolir celle de la substance blanche sous-jacente.

Toutes ces différences sont *fonctions de l'écorce*, c'est-à-dire que l'intégrité anatomique et fonctionnelle de la substance grise corticale est une condition nécessaire de leur manifestation. Supprimez l'écorce par ablation, et par ce fait même le temps perdu à la suite des excitations est diminué, la forme du tétanos primitif est modifiée, le tétanos secondaire ne se produit plus, les convulsions épileptiformes sont abolies. Paralysez l'écorce, par l'éthérisation locale par exemple, et les

phénomènes consécutifs à l'excitation seront les mêmes qu'après l'ablation des circonvolutions motrices : vous pourrez augmenter ou prolonger les excitations, vous n'obtiendrez ni tétanos secondaire, ni convulsions consécutives.

En revanche, après la paralysie comme après l'ablation de la substance grise des circonvolutions motrices, on pourra obtenir par l'excitation électrique toutes les réactions centro-musculaires, et, en particulier, les mouvements simples du côté opposé des corps, les mouvements bilatéraux non convulsifs, etc.

La substance grise corticale joue donc un rôle actif et autonome dans l'élaboration et la transformation des excitations qui sont lancées sur la surface des circonvolutions motrices. Elle est excitable, et nous connaissons une partie des réactions spécifiques qui révèlent sa participation dans la série des phénomènes moteurs d'origine corticale.

Cherchons maintenant à déterminer, par la méthode que nous avons déjà employée pour isoler les propriétés de l'écorce, quelle part doit être attribuée aux centres médullaires dans l'ensemble des phénomènes qui succèdent à l'électrisation du cerveau. Pour cela, il nous faut comparer les effets d'excitations identiques appliquées au-dessus de la moelle, c'est-à-dire sur la substance blanche cérébrale et au-dessous de la moelle, c'est-à-dire sur les nerfs moteurs.

Les réactions centro-musculaires diffèrent des réactions neuro-musculaires directes par plusieurs caractères :

1° Par la durée du temps perdu qui est sensiblement plus long après les excitations de la substance blanche cérébrale qu'il ne devrait l'être si la moelle avait une conductibilité égale à celle des nerfs moteurs périphériques ;

2° Par les caractères du tétanos déterminé par des courants alternatifs rapides. Le tétanos d'origine neuro-musculaire peut être prolongé pendant plusieurs minutes consécutives tandis que le tétanos centro-musculaire ne peut être soutenu au delà de quelques secondes. Au bout de ce temps, le muscle se relâche peu à peu et revient à sa position de repos, bien que les courants excitateurs n'aient pas cessé de traverser le cerveau. Il y a là un phénomène d'épuisement dont le siège

n'est pas dans le muscle lui-même ni dans le nerf moteur, car ces organes ont conservé toute leur excitabilité, ainsi qu'il est facile de s'en assurer directement en les soumettant à une excitation mécanique ou électrique.

3° Par la dissémination facile et la généralisation des mouvements, lorsque l'excitation est lancée dans la substance cérébrale, tandis que les contractions provoquées par l'excitation directe du muscle ou du nerf moteur restent toujours limitées au muscle excité ou aux groupes musculaires innervés par le nerf excité;

4° Par les modifications de l'excitabilité consécutives à l'absorption des substances anesthésiques. Ainsi l'éther et le chloroforme, à une certaine dose, abolissent la réactivité cérébro-musculaire, tandis qu'au même instant, un courant léger, appliqué sur les nerfs moteurs périphériques, donne lieu à de fortes contractions musculaires.

Ces différences démontrent que la moelle ne se comporte pas vis-à-vis des excitations qui lui arrivent par l'intermédiaire du cerveau comme un simple conducteur. Elle ne transmet pas passivement les excitations : elle les élabore et les modifie; elle peut les retarder, les arrêter, les diffuser. Elle est donc excitable, sinon directement (puisque nous savons que l'électrisation immédiate de sa substance grise ne provoque pas de réactions motrices), du moins indirectement, par l'intermédiaire des excitations parties du cerveau, comme elle l'est par l'intermédiaire des excitations portées sur les appareils sensitifs périphériques. Il n'est pas douteux, dans tous les cas, qu'elle intervienne d'une façon active dans la production des phénomènes moteurs d'origine cérébrale. La substance grise corticale d'une part, la substance grise médullaire d'autre part, ont chacune leur rôle actif et distinct et ni l'un ni l'autre de ces centres nerveux ne doit être considéré comme l'organe exclusif de l'élaboration centrale de la motricité.

L'oubli de cette distinction fondamentale entre les séries de phénomènes qui dépendent de l'écorce et les séries de phénomènes dépendant de la moelle a introduit quelque,

trouble dans l'étude de l'excitabilité cérébrale et laisse persister une certaine indécision dans les esprits.

M. Vulpian[1], par exemple, pense que rien ne démontre l'excitabilité de la substance grise corticale de la zone motrice, parce que, dit-il, il est « impossible de savoir si les effets de l'électrisation de la substance grise sont dus à l'excitation de la subtance grise elle-même ou à la stimulation de la substance blanche sous-jacente ».

« Il se peut, ajoute-t-il, que des fibres blanches offrant un certain degré d'excitabilité sensitive ou motrice proviennent des régions inférieures profondes de l'hémisphère cérébral et arrivent à la surface de l'encéphale dans les points considérés comme centres..... Si cette supposition était fondée, la plupart des phénomènes, sinon tous, par lesquels s'établit l'excitabilité de la substance grise ou de la substance blanche sous-jacente, ces phénomènes, dis-je, s'expliqueraient assez facilement. Il suffit, en effet, qu'un courant galvanique ou faradique, d'intensité suffisante pour traverser l'épaisseur de l'écorce grise cérébrale vienne à passer dans un point de cette écorce où aboutit un trousseau de fibres nerveuses ayant certaines relations avec une partie du corps déterminée, avec les muscles du membre antérieur par exemple. Le courant irrite ces fibres à leur extrémité périphérique et l'irritation est transmise aux muscles de la patte qu'elle fait entrer en activité. Dans cette hypothèse on comprend facilement que l'on puisse obtenir un résultat identique en stimulant avec les courants électriques le même point de cerveau après avoir enlevé la substance grise corticale sur laquelle on avait agi d'abord ; car on électrise directement le trousseau de fibres blanches que l'on avait auparavant stimulé à travers la substance grise. »

A cette interprétation, que nous avons tenu à citer textuellement, nous croyons être en mesure de présenter quelques objections.

Il est parfaitement juste, ainsi que le fait ressortir avec

[1] VULPIAN, Cours de pathologie expérimentale. Leçon du 29 juin 1876, recueillie par M. Bochefontaine et publiée dans le journal *l'Ecole de médecine*.

raison M. Vulpian, que,quand nous lançons un courant électrique sur la zone motrice corticale, et qu'à la suite de cette excitation, nous observons une contraction musculaire, nous ne sommes pas autorisés, par cela même, à considérer l'écorce comme un véritable centre d'activité motrice, puisque, après l'ablation ou la paralysie fonctionnelle de l'écorce, l'excitation de la substance blanche produit, elle aussi, des mouvements. Mais, parce que l'excitation de la substance blanche du cerveau peut donner lieu à des contractions musculaires, après l'ablation ou la paralysie de la substance grise corticale, nous ne sommes pas non plus, par cela même, autorisés à conclure que la substance blanche est seule excitable et que l'écorce ne joue aucun rôle dans la production des mouvements d'origine corticale. Cette conclusion ne serait légitime que dans le cas où les réactions provoquées par une même excitation auraient exactement les mêmes caractères avant et après la destruction de la substance grise corticale, et nous croyons avoir démontré qu'il n'en est pas ainsi.

M. Marcacci[1] a commis, à notre avis, une erreur du même genre dans l'interprétation de ses expériences sur la réfrigération locale de la zone motrice. Après avoir abaissé la température des circonvolutions à un degré tel qu'il est impossible de supposer que la substance grise ait conservé ses propriétés fonctionnelles, cet auteur a vu qu'on pouvait encore provoquer des mouvements par l'excitation électrique des portions refroidies de l'écorce, et il en a conclu que « la substance grise corticale ne jouait aucun rôle actif dans la production des mouvements des membres ». Cette conclusion n'est pas suffisamment justifiée par les faits. Il est bien vrai que l'électrisation de la substance grise réfrigérée provoque des mouvements simples, mais, ainsi que nous l'avons démontré, elle n'est jamais suivie de tétanos secondaire ni de mouvements convulsifs. Dès lors l'expérience s'explique tout naturellement. L'écorce réfrigérée n'a pas perdu pour cela sa conductibilité physique. Les courants lancés sur elle la traversent, et, bien qu'elle soit supprimée fonctionnellement, il se produit en-

[1] *Archives italiennes de Biologie*, 1882, t. I, fasc. 2, p. 233.

core des mouvements simples parce que l'excitation atteint, après l'avoir traversée, les faisceaux blancs sous-jacents. Mais les phénomènes qui sont fonctions de l'écorce ne se produisent plus. Théoriquement, cette expérience équivaut à l'excitation de la substance blanche du centre ovale après l'ablation de la substance grise corticale, et, loin de prouver que l'écorce ne joue aucun rôle actif dans la production des mouvements, elle démontre au contraire que la paralysie de l'écorce empêche la production de certains mouvements convulsifs qui ne se manifestent que lorsque l'écorce a conservé ses propriétés physiologiques.

M. Couty, dans une série de communications à l'Académie des sciences ou à la Société de biologie, s'est efforcé de démontrer que la substance grise corticale est inexcitable et qu'elle ne joue aucun rôle dans les phénomènes produits par l'excitation de la surface du cerveau. Mais toutes les interprétations des expériences de M. Couty pèchent par l'absence de la distinction fondamentale qui doit être établie entre les phénomènes communs à l'excitation de l'écorce et à celle des faisceaux blancs sous-jacents d'une part, et les phénomènes propres à l'excitation de l'écorce d'autre part.

Ainsi M. Couty remarque que, lorsque la substance grise est anémiée par la ligature des deux carotides et d'une ou des deux artères vertébrales, les excitants électriques appliqués sur la surface des hémisphères n'en ont pas moins déterminé dans le côté opposé du corps des mouvements, puis des contractures (*Soc. biol.*, 8 mars 1879, et *Acad. des sc.*, 17 mars 1880). Que prouve cette expérience? Rien autre chose, sinon que la substance cérébrale anémiée peut être traversée par des courants électriques.

Sur les singes auxquels on a mis le cerveau à nu, dit M. Couty, la température centrale s'abaisse rapidement, et bientôt on observe une sorte de coma dans lequel l'animal capable de réagir encore si on l'excite, est devenu incapable de tout mouvement spontané. A ce moment, les effets de la faradisation persistent encore, quoique diminués, avec tous leurs caractères (*Acad. des sc.*, 17 mai 1880). Nous ne voyons pas

pourquoi ces effets ne persisteraient pas, et comment leur persistance démontre l'inexcitabilité de l'écorce.

Chez les animaux curarisés, l'électrisation cérébrale peut produire, d'après les observations de MM. Couty et de Lacerda (*Acad. des sc.*, 27 décembre 1880), des mouvements même après la disparition des mouvements volontaires. Les mouvements d'origine corticale ne disparaissent que lorsque disparaissent aussi les mouvements réflexes. « Tous les phénomènes produits par l'électrisation de l'écorce grise dépendent donc, non du cerveau, mais de l'état des centres nerveux sous-jacents, etc. » Il est difficile d'accorder que la conclusion puisse être logiquement déduite du fait particulier signalé par les auteurs.

Que la moelle joue un rôle important, nécessaire, dans la production des mouvements volontaires, cela ne fait de doute pour personne et nous pouvons ajouter, cela n'a jamais été contesté par personne. Mais que le cerveau ne prenne aucune part à ces mouvements ; que les excitations lancées sur la zone motrice ne fassent que la traverser physiquement pour aller stimuler les faisceaux médullaires, c'est là, croyons-nous, une erreur physiologique.

Schrœder van der Kolk comparait les cellules de la moelle épinière à des piles électriques pouvant être chargées par les stimulations partant du cerveau et par celles venant de la périphérie. Cette comparaison est très juste. Les excitations périphériques ne provoquent de contractions musculaires qu'après avoir été réfléchies dans la substance grise médullaire. Les excitations cérébrales ne sont suivies de réactions motrices que parce qu'elles actionnent les éléments cellulaires de la moelle et sollicitent leur activité. La substance grise de la moelle est donc le centre de coordination et d'exécution des phénomènes moteurs d'origine corticale comme elle est le lieu de réflexion des incitations motrices d'origine périphérique.

Nous pouvons considérer les amas cellulaires de la moelle comme des ganglions nerveux ayant trois racines : deux afférentes provenant l'une du cerveau, l'autre des racines sensitives, une efférente allant former les racines motrices. C'est là

l'idée que nous exprimions en 1879, quand nous disions que les mouvements provoqués par l'excitation du cerveau devaient être considérés « comme des mouvements réflexes ayant leur origine dans le cerveau au lieu de l'avoir dans l'excitation des fibres sensitives périphériques ».

C'est ainsi, du reste, que depuis longtemps déjà les physiologistes les plus autorisés ont compris le rôle respectif du cerveau et de la moelle dans la production des mouvements volontaires.

« Un animal dépourvu de ses lobes cérébraux, dit Cl. Bernard, n'a plus la faculté de se mouvoir spontanément et volontairement ; mais si l'on substitue à l'influence de sa volonté une autre excitation, on s'assure que les centres nerveux coordinateurs des mouvements de ses membres ont conservé leur intégrité. De cette manière s'explique ce fait, étrange et bien connu, d'une grenouille décapitée qui écarte avec sa patte la pince qui la fait souffrir. On ne saurait admettre que ce mouvement si bien approprié à son but soit un acte volontaire du cerveau ; il est évidemment sous la dépendance d'un centre qui, siégeant dans la moelle épinière, peut entrer en fonction, tantôt sous l'influence centrale du sens intime et de la volonté, tantôt sous l'influence d'une sensation périphérique[1]. »

Si l'on admet cette interprétation, on s'expliquera sans difficulté un grand nombre d'expériences qu'on a invoquées à tort, croyons-nous, contre la doctrine des localisations cérébrales. On s'expliquera très bien, par exemple, comment des excitations peu intenses d'un hémisphère cérébral ne provoquent de mouvement que dans le côté opposé du corps, tandis que des excitations plus énergiques provoquent des mouvements bilatéraux ou généralisés, en vertu des lois qui président à l'extension et à la généralisation des réflexes. L'épuisement rapide du tétanos d'origine cérébrale aura son analogue dans l'épuisement rapide du tétanos d'origine sensitive périphérique. On trouvera tout naturel que les mouvements provoqués par l'excitation du cerveau persistent chez les ani-

[1] Claude Bernard. Discours de réception à l'Académie française.

maux anesthésiés, aussi longtemps que persistent les mouvements réflexes (Schiff, Couty), puisque dans les deux cas, ce sont les mêmes éléments cellulaires qui réfléchissent et transforment les excitations initiales. Rien d'étonnant non plus à ce que les réactions réflexes et les réactions cérébro-musculaires soient abolies dans les membres postérieurs seulement et non dans les antérieurs, lorsque le segment lombaire de la moelle est anémié à la suite de la compression de l'aorte abdominale ou de l'injection de poudre de lycopode dans le bout central des artères crurales (Couty) puisque l'anémie locale a aboli l'excitabilité d'éléments nerveux nécessaires à la production des mouvements dans les membres correspondants au segment médulaire anémié.

A notre avis, les mouvements provoqués dans les membres par l'excitation électrique du cerveau ont beaucoup d'analogie avec les mouvements réflexes que déterminent les excitations sensitives périphériques. Toutefois, nous croyons que M. Schiff est allé trop loin quand il a voulu expliquer tous les troubles consécutifs à l'excitation et à la destruction du cerveau, comme des troubles réflexes dépendant directement de la stimulation ou de l'ablation de centres sensitifs cérébraux. Mais, pour discuter cette opinion il nous faudrait faire intervenir des données expérimentales autres que celles que nous avons exposées plus haut et nous ne voulons pas dépasser les limites qui nous sont imposées par la portée même de nos expériences.

En résumé, la substance grise corticale de la zone motrice est excitable. Tous les effets qu'on observe à la suite de l'électrisation de la surface des circonvolutions motrices ne peuvent pas s'expliquer par la transmission physique des courants à travers ses éléments et par la stimulation indirecte des faisceaux blancs sous-jacents. L'écorce retarde, élabore et modifie les excitations. Son intervention active est démontrée en particulier par les formes toutes spéciales du tétanos cortico-musculaire et par l'explosion des accès convulsifs épileptiformes qui ne s'observent jamais à la suite des excitations de la substance blanche sous-jacente. Mais cela ne prouve pas que l'écorce soit seule excitable. Au-dessous d'elle et en dehors

d'elle, il existe d'autres centres nerveux dont l'intervention active est nécessaire à la production des mouvements.

En réalité, l'appareil nerveux qui préside aux fonctions motrices n'est exclusivement renfermé ni dans le cerveau ni dans la moelle. Il est constitué par des centres superposés, reliés entre eux par des fibres conductrices, et dans une certaine mesure solidaires les uns des autres, bien que chacun des organes de cet appareil compliqué ait son rôle distinct et sa fonction spéciale.

III

RECHERCHES SUR L'ANATOMIE PATHOLOGIQUE DE LA SCLÉROSE EN PLAQUES ET ÉTUDE COMPARATIVE DES DIVERSES VARIÉTÉS DE SCLÉROSES DE LA MOELLE,

PAR

M. J. BABINSKI.

(Travail du laboratoire d'anatomie pathologique de la Faculté de médecine de Paris.)

Ce travail est divisé en deux parties : la première consacrée à l'étude anatomique de la sclérose en plaques; la seconde, à l'étude comparative des diverses variétés de scléroses de la moelle considérées au point de vue histologique.

Première Partie.

L'histoire de la sclérose en plaques est encore de date récente, et ce n'est que depuis les importants travaux de MM. Vulpian et Charcot, entrepris il y a environ vingt ans, que cette affection est entrée dans le domaine de la pathologie.

Sans faire l'historique de ce sujet dont on trouve l'exposé complet dans les leçons de M. le professeur Charcot, nous croyons devoir rappeler certaines données classiques à la discussion desquelles ce travail est principalement consacré.

L'absence de dégénérations descendantes et ascendantes de la moelle dans la sclérose en plaques est une des particularités

les plus intéressantes de cette affection. C'est là, en effet, une dérogation apparente à la loi wallérienne que MM. Charcot et Vulpian ont cherché à expliquer, en montrant que dans les plaques de sclérose un grand nombre de tubes nerveux se dépouillent de leur myéline tout en conservant leur cylindre-axe.

L'insuffisance des méthodes histologiques employées à cette époque a amené toutefois M. Charcot à faire sur cette question quelques restrictions, ainsi qu'on peut en juger par le passage suivant emprunté à ses *Leçons sur les localisations*, dans le chapitre consacré aux dégénérations secondaires. « Il existe cependant, je ne saurais vous le cacher, un point noir dans nos horizons. Je veux parler d'une exception notoire qui, jusqu'à ce jour du moins, semble contredire la loi (loi wallérienne) : dans la sclérose en plaques, les lésions, alors même qu'elles sont très étendues, ne produisent pas de dégénérations secondaires. J'ai émis dans le temps l'hypothèse que cela tient à la persistance plus longue des cylindres axiles dans les foyers de sclérose multiloculaire. Mais je ne vous garantis pas la valeur absolue de mon explication qui repose cependant sur l'observation d'un fait réel. Peut-être, faute d'un examen suffisant, certaines dégénérations descendantes sont-elles passées inaperçues? Quelles que soient les hypothèses, je crois qu'il sera nécessaire de reviser sous ce rapport l'anatomie pathologique de la sclérose en plaques[1] ».

La destruction des gaines de myéline a été considérée jusqu'à présent comme le résultat de la compression exercée sur les tubes nerveux par le tissu conjonctif de nouvelle formation, comme la conséquence d'un travail purement mécanique. Voici, en effet, comment M. le professeur Charcot s'exprime à ce sujet : « Or, sur ces points[2] (c'est-à-dire dans les zones périphériques de la plaque de sclérose), vous le savez, le processus morbide est en pleine activité : c'est là, en effet, que, comprimé de tous côtés et étouffé par les trabécules du réticulum qui se sont épaissies, et plus tard par les faisceaux fibril-

[1] CHARCOT, *Leçons sur les localisations*, p. 271.
[2] CHARCOT, *Maladies du système nerveux*, t. I, p. 216.

laires qui tendent à envahir les alvéoles, le cylindre médullaire s'amoindrit progressivement, puis disparaît, le tube nerveux n'étant plus représenté finalement que par le cylindre-axe ».

Nous devons encore relever dans quelques travaux parus depuis la publication des *Leçons* de M. Charcot certains faits et certaines assertions relatives aux questions que nous nous proposons d'étudier ici.

M. Jacquin, dans un travail inspiré par M. Feltz [1], étudie le processus de la destruction des gaines de myéline dans la sclérose en plaques et soutient que celle-ci résulte d'une sorte de liquéfaction que subit la myéline par suite d'un trouble de nutrition occasionné dans les éléments nerveux par la néoformation conjonctive à son début.

M. Hugo Ribbert [2] insiste sur la présence dans les îlots de sclérose de globules blancs sortis des vaisseaux par diapédèse, fait déjà noté, comme le fait remarquer cet auteur, par Frommann, en 1878, et plus tard par Buchwald et Putzar.

Ribbert fait remarquer, et c'est là un des points les plus importants de son travail, que ces leucocytes se chargent de gouttes de myéline, et que ce sont ces éléments et non pas, comme on le disait avant lui, des granulations graisseuses à l'état de liberté qui représentent les corps granuleux de la sclérose en plaques dont sont remplies certaines gaines lymphatiques.

En ce qui touche le processus de la destruction des gaines de myéline, Ribbert paraît se rallier à l'opinion de ses devanciers, car il dit que le travail d'absorption exercé par les leucocytes sur la myéline, ne s'effectue que lorsque les gaines de myéline ont été détruites et fragmentées par le tissu conjonctif.

D'après Ribbert, les plaques de sclérose ne se prolongent pas de la substance blanche dans la substance grise ; toutes s'arrêtent brusquement à la limite de celle-ci qui semble sou-

[1] Jacquin, Essai sur l'anatomie et la physiologie de la sclérose en plaques. *Thèse de Nancy*, 1881.

[2] Ribbert, Ueber multiple sclerose des Gehirns und Rückenmarks. (*Arch. f. pathol. anat.*, t. XC, 1882, p. 243).

vent opposer une barrière infranchissable aux îlots en voie d'accroissement.

Nous allons indiquer maintenant les méthodes que nous avons employées dans nos recherches. Les moelles que nous avons étudiées ont été durcies par le bichromate de potasse au 4/100e et il en a été fait des coupes transversales et longitudinales. Quelques-unes de ces coupes ont été colorées par le picro-carmin, d'autres ont été soumises à l'action successive de l'éosine et de l'hématoxyline préparée par le procédé indiqué par M. Ranvier[1], d'autres enfin ont été traitées par la méthode récemment indiquée par M. Weigert[2], dont le résultat le plus saillant est de teindre la myéline en brun. Un certain nombre de coupes longitudinales traitées par cette dernière méthode ont été ensuite colorées par l'hématoxyline de M. Ranvier. Toutes ces coupes ont été enfin deshydratées par l'alcool, éclaircies par l'essence de girofle et montées dans le baume du Canada.

Avant d'aborder l'exposé de notre sujet, rappelons sous quel aspect se présentent les coupes de moelle normale préparées d'après la méthode de M. Weigert.

Sur une coupe transversale examinée à un faible grossissement (Pl. VI, *fig.* 1) on voit dans le manteau de la moelle une grande quantité de petits points noirs qui ne sont autre chose que des tubes nerveux à myéline coupés transversalement, dans la substance grise des filaments noirs entrecroisés qui sont aussi des tubes à myéline, et des corpuscules offrant une coloration rouge brique qui représentent des cellules nerveuses. Les tubes nerveux à myéline et les cellules nerveuses sont couchées sur un fond rougeâtre constitué par la névroglie et les fibres sans myéline de la substance grise. A un plus fort grossissement (Pl. V, *fig.* 3) on peut distinguer certains détails tels que la présence du noyau dans l'intérieur des cellules nerveuses et celle d'un pigment coloré en noir situé

[1] Ranvier, Sur la structure des cellules du corps muqueux de Malpighi (*Comptes rendus*, 26 décembre 1882).

[2] Weigert, Ausfürliche Beschreibung der in n° 2 dieser zeitschrift erwahnten neuen Farbungs methode fur das Centralnervensystem (*Fortschritte der Medicin*, n° 6, 1884).

dans le protoplasma d'un certain nombre de cellules. Le caractère essentiel de ces préparations est la netteté avec laquelle se distinguent les tubes à myéline dont on pourrait faire la numération. Quant aux cylindres-axes, leur couleur ne diffère pas beauconp de celle de la névroglie, et sur des coupes transversales ils ne se voient que très difficilement.

Sur des coupes longitudinales traitées par la méthode de M. Weigert et colorées ensuite par l'hématoxyline de M. Ranvier, on peut voir, quand on les examine à un fort grossissement (Pl. VI, *fig.* 10) certaines particularités de la structure d'un tube à myéline normal. Au centre du tube se trouve le cylindre-axe paraissant légèrement strié dans le sens longitudinal, à la périphérie, la myéline colorée en noir; on peut facilement constater que la gaine de myéline n'est pas homogène, qu'elle paraît composée de fragments en forme d'écaille accolés les uns aux autres et séparés par des espaces analogues aux incisures de Schmidt des nerfs périphériques.

Nous avons cherché tout d'abord, à l'aide de ces diverses méthodes, à obtenir des résultats précis sur la question de l'absence de dégénérations secondaires dans la sclérose en plaques et de la dérogation apparente à la loi wallérienne, et à reviser à ce point de vue l'anatomie pathologique de cette affection.

Examinons successivement deux coupes transversales pratiquées sur une moelle de sclérose en plaques, l'une faite dans la région cervicale inférieure, l'autre dans la région dorsale à 5 centimètres environ au-dessous de la précédente, toutes deux colorées par le procédé de M. Weigert. Sur la première de ces deux coupes (Pl. VI, *fig.* 2), le cordon antéro-latéral et le cordon postérieur sont notablement altérés; la myéline est beaucoup moins abondante qu'à l'état normal; mais c'est dans les deux tiers postérieurs du cordon antéro-latéral que les lésions sont prédominantes. Ici la myéline a disparu complètement et cette portion dépourvue de myéline englobe tout le faisceau pyramidal croisé. Sur la seconde de ces coupes (Pl. VI, *fig.* 1), l'aspect est tout à fait différent; dans le cordon postérieur et dans le cordon antéro-latéral, la myéline existe en proportion normale et le faisceau pyramidal

croisé contient autant de tubes à myéline que dans une moelle saine. Du reste, cette coupe nous a servi à représenter l'état normal. L'examen comparatif de ces deux préparations permet, il nous semble, d'affirmer qu'ici il n'y a pas de dégénération descendante.

Voyons maintenant deux coupes transversales de la même moelle, l'une pratiquée au niveau du renflement cervical, l'autre au-dessus de la précédente non loin du bulbe. Sur la première (Pl. V, *fig.* 1), on voit que les deux côtés de la moelle sont malades, mais les lésions sont beaucoup plus accentuées à droite. Il faut remarquer qu'il existe là une plaque de sclérose occupant le cordon antéro-latéral et englobant la corne antérieure, et ce fait est en contradiction avec l'opinion de Ribbert pour lequel la substance grise oppose une barrière à l'invasion des îlots de sclérose. Nous désirons surtout insister sur les altérations des cordons postérieurs dans lesquels l'aire occupée par les faisceaux de Goll ne contient presque plus un seul tube à myéline. Sur la seconde coupe, les cordons postérieurs qui seuls sont représentés sur le dessin (Pl. VI, *fig.* 5), ont un tout autre aspect; les faisceaux de Goll sont presque complètement sains. Il n'y a pas là, il est vrai, une intégrité absolue, et l'on peut très bien se rendre compte du degré d'altération; les tubes à myéline sont plus clairsemés qu'à l'état normal, et c'est là du reste un point sur lequel nous aurons à revenir plus loin; mais en tout cas, ces lésions sont beaucoup moins accentuées que dans une dégénération ascendante ordinaire (Pl. VI, *fig.* 6), et l'on peut dire que la dégénération ascendante fait ici presque complètement défaut.

Pour se convaincre de l'absence de dégénérations secondaires dans les cordons de la moelle au moyen de coupes transversales, il est nécessaire d'examiner, comme nous l'avons fait, plusieurs coupes pratiquées à différentes hauteurs de la moelle. Sur des coupes longitudinales, au contraire, une seule préparation pratiquée dans un endroit approprié, peut démontrer ce fait d'une façon frappante.

On voit, en effet (Pl. V, *fig.* 5), dans certains points, situés soit dans les cordons pyramidaux, soit dans les faisceaux de

Goll, des plaques de sclérose entourées de toutes parts de tubes à myéline normaux; à l'une des extrémités des plaques viennent aboutir des fibres longitudinales qui semblent s'y perdre pour reparaître à l'extrémité opposée.

En examinant des coupes pratiquées exactement dans les mêmes régions que les coupes précédentes, mais qui sont colorées par le picro-carmin au lieu d'être traitées par la méthode de M. Weigert, on voit en les comparant à ces dernières préparations que les cylindres-axes sont à peu près aussi nombreux qu'à l'état normal dans les points où la myéline a complètement disparu (Pl. VI, *fig.* 9), qu'il ne s'agit donc là que d'une destruction des gaines de myéline et d'une simple dénudation des cylindres-axes.

L'absence de dégénérations secondaires ne s'observe pas exclusivement dans les cordons de la moelle, mais aussi dans les nerfs, lorsque ceux-ci sont envahis par des plaques de sclérose, fait qui se présente parfois ainsi que l'a signalé M. le professeur Vulpian. On peut voir (Pl. V, *fig.* 2) une plaque de sclérose englober une racine antérieure à son origine, y faire disparaître toute trace de myéline, tandis que celle-ci reparaît, et cela en proportion normale, à quelque distance de là.

De même que les cylindres-axes persistent au milieu des plaques de sclérose, les cellules nerveuses peuvent conserver leur intégrité. On constate en effet sur certaines coupes (Pl. V, *fig.* 4) en examinant la substance grise, que la myéline peut avoir disparu d'une façon complète, alors que les cellules nerveuses sont normales et se présentent sous le même aspect que dans des points qui sont dépourvus de sclérose.

Ainsi donc, l'examen de ces diverses préparations montre avec la plus grande netteté que dans la substance grise comme dans la substance blanche les gaines de myéline peuvent disparaître seules, que les cylindres-axes ainsi que les cellules nerveuses peuvent être conservés.

Pourtant cette intégrité de l'élément noble de la moelle n'est pas absolue. M. Charcot a déjà indiqué qu'au centre des plaques de sclérose, un certain nombre de cylindres-axes sont détruits, et nous avons montré qu'on pouvait constater

parfois (Pl. VI, *fig.* 5) un certain degré de dégénération secondaire qui est liée, comme on le sait, à la destruction de cellules nerveuses ou de cylindres-axes. Les cellules nerveuses sont le plus souvent conservées dans toute leur intégrité, mais elles peuvent aussi dans certains cas offrir des lésions, s'atrophier et disparaître, comme M. Charcot l'a signalé le premier. Lorsque les cellules des cornes antérieures sont détruites, les fibres nerveuses qui en émanent s'altèrent à leur tour et l'on voit survenir l'atrophie des muscles qui leur correspondent. Nous avons eu l'occasion d'examiner une moelle dans la région cervicale et dorsale de laquelle se trouvaient échelonnées de haut en bas des plaques de sclérose. L'examen histologique nous montra que dans les plaques, les cylindres-axes étaient en nombre très restreint. D'autre part, il faut remarquer que, dans ce cas, les dégénérations secondaires étaient très accentuées.

En somme, l'absence de dégénérations secondaires et l'intégrité des cellules nerveuses et des cylindres-axes peuvent être considérées comme la règle dans la sclérose en plaques et le contraire comme l'exception. L'examen comparatif de ces deux ordres de faits montre, d'une façon bien évidente, que la sclérose en plaques ne fait aucunement dérogation à la loi wallérienne, que si dans beaucoup de cas, dans la plupart des cas, les dégénérations secondaires font défaut, cela tient bien, comme l'ont supposé MM. Vulpian et Charcot, à l'intégrité des cylindres-axes ; s'il y a destruction des cylindres-axes appartenant aux cordons pyramidaux ou aux cordons de Goll, cette altération se fait sentir au loin, et il y a une dégénération secondaire dont l'intensité est en rapport avec le nombre des filaments détruits.

Voyons maintenant les détails des lésions que subissent les tubes nerveux dans les plaques de sclérose, afin de chercher à déterminer la nature du processus qui conduit à la disparition des gaines de myéline.

Sur une coupe longitudinale passant par une plaque de sclérose (Pl. V, *fig.* 5), on peut voir dans les points de transition, entre les parties saines et les parties malades, des granulations noirâtres disposées sous forme de boyaux longitudi-

naux faisant suite aux tubes nerveux normaux et paraissent des tubes en voie de destruction. Ce sont de pareils points de transition qu'il faut examiner à de forts grossissements pour constater la nature des lésions. On voit alors, lorsque la coupe a été traitée par le procédé de M. Weigert et colorée par l'hématoxyline de M. Ranvier (Pl. VI, *fig.* 12), des tubes nerveux en voie d'altération différant complètement des tubes normaux; les gaines de myéline ont disparu, les cylindres-axes persistent et tout autour d'eux sont groupées de grosses cellules accolées les unes aux autres; ces cellules présentent un gros noyau avec nucléole et leur protoplasma est rempli de gouttelettes de volume variable d'une couleur noirâtre qui ne sont autre chose, comme leur réaction l'indique, que des fragments de myéline. Au premier abord ces gouttelettes ressemblent aux noyaux, mais pour peu qu'on y prête attention, on voit que la couleur n'est pas la même, que le contour des noyaux est plus régulier, enfin que les noyaux présentent un nucléole dans leur intérieur et que par conséquent la distinction entre ces deux éléments est facile à faire. On trouve par places des tubes qu'on peut suivre sur une assez grande longueur, et qui, normaux d'un côté, sont en voie d'altération de l'autre. On peut voir ainsi un même cylindre-axe entouré dans une partie de son parcours d'une gaine de myéline et dans l'autre partie de cellules chargées de gouttes de myéline (Pl. VI, *fig.* 13).

On voit ainsi nettement que la disparition des gaines de myéline coïncide avec l'apparition des cellules chargées de myéline, que ces deux phénomènes sont connexes et que la destruction des gaines résulte de l'absorption de la myéline par le protoplasma de ces cellules. Ce sont ces cellules remplies de myéline que Ribbert a décrites; mais cet auteur n'a pas montré le lien véritable qui existe entre leur présence et la destruction des gaines de myéline.

Quelle est la provenance de ces cellules? Se développent-elles aux dépens du protoplasma myélinique? Sont-elles des cellules de la névroglie en voie de multiplication ou bien des cellules migratrices? On peut admettre qu'elles ont à la fois ces trois origines.

Mais l'activité du protoplasma myélinique, qui joue le rôle essentiel dans la destruction de la myéline dans le bout périphérique d'un nerf sectionné, en admettant qu'elle intervienne ici, ne paraît être qu'accessoire. Les cellules de la névroglie et les cellules migratrices ont ici vraisemblablement un rôle prépondérant. En effet, dans ce cas, la fragmentation de la gaine de myéline ne se présente pas sous le même aspect que dans le bout périphérique d'un nerf sectionné. Elle ressemble bien plus à celle qu'on peut observer dans le bout central du nerf, au voisinage de la section. Or, M. Ranvier, qui a décrit les phénomènes qui se passent dans le nerf à ce niveau, a montré que la myéline était absorbée par les cellules migratrices qui s'insinuent entre la gaine de Schwann et le cylindre-axe.

L'absence de la gaine de Schwann dans les tubes nerveux de la moelle doit rendre encore plus facile l'action des cellules lymphatiques sur la myéline.

Il ressort donc de l'examen de ces préparations que, dans la sclérose en plaques, la destruction des gaines de myéline, loin d'être sous la dépendance d'un phénomène mécanique, d'une compression exercée sur les tubes nerveux par le tissu conjonctif de nouvelle formation, est, au contraire, liée à un phénomène vital et résulte principalement de l'activité nutritive des cellules de la névroglie et de cellules migratrices.

On peut s'expliquer ainsi, plus facilement qu'avec la théorie mécanique, la persistance ordinaire et très prolongée d'un grand nombre de cylindres-axes dans les plaques de sclérose. En effet, en admettant que la destruction des gaines résulte de la compression qu'exerce sur elles le tissu conjonctif, il est difficile de comprendre pourquoi cette compression reste si longtemps sans aucun effet sur les cylindres-axes, tandis qu'elle arrive à faire disparaître d'une façon complète les gaines de myéline, et cela souvent dans une si grande étendue.

Au contraire, si l'on admet notre interprétation, cette particularité se comprend bien plus aisément : la myéline, en effet, est une substance pour ainsi dire inerte, qui ne peut guère opposer de résistance au travail destructif exercé sur

elle par les cellules lymphatiques, tandis que les cylindres-axes, ayant conservé leurs connexions avec les cellules nerveuses d'où elles émanent, sont doués d'une vitalité qui leur permet de lutter contre l'action de ces cellules.

On conçoit pourtant très bien qu'à la longue, ou bien même rapidement, si l'inflammation est très intense, un certain nombre de cylindres-axes cèdent et soient absorbés à leur tour, comme on l'a vu dans les quelques exemples que nous avons cités plus haut.

Il est encore un point, relatif à l'anatomie de la sclérose en plaques, que nous voulons rappeler avant de terminer ce chapitre, car il nous semble présenter une assez grande importance dans l'étude comparative que nous nous proposons de faire des différentes scléroses de la moelle, nous voulons parler des lésions vasculaires. Dans les plaques de sclérose, les parois des vaisseaux sont notablement épaissies, le nombre des noyaux contenus dans ces parois est beaucoup plus considérable qu'à l'état normal et la lumière des vaisseaux est très rétrécie (Pl. VI, *fig.* 7). Ce sont là des lésions sur lesquelles l'attention a été attirée depuis longtemps, mais sur le rôle desquelles on discute encore, et l'on n'est pas encore absolument fixé sur la question de savoir s'il s'agit là, oui ou non, d'un fait primordial. Pourtant la plupart des auteurs tendent à considérer cette affection comme consécutive à une lésion inflammatoire d'origine vasculaire.

Deuxième partie.

On sait que M. le professeur Vulpian a divisé les myélites en deux groupes bien distincts au point de vue de leur localisation : les unes affectent certains systèmes à l'exclusion des autres, ce sont là les myélites systématiques; les autres ne semblent soumises dans leur localisation à aucune loi et intéressent plusieurs systèmes à la fois, ce sont les myélites diffuses.

Au premier groupe appartiennent, pour ne nous occuper que des scléroses qui envahissent la substance blanche de la moelle, l'ataxie locomotrice, la sclérose latérale amyotro-

phique, la sclérose consécutive aux dégénérations ascendantes et descendantes. Dans le deuxième groupe se placent les scléroses diffuses, dont fait partie la sclérose en plaques.

C'est là une distinction fondamentale, et, au point de vue de l'anatomie pathologique macroscopique, cette classification est universellement adoptée.

Mais il n'en est pas tout à fait de même si l'on se place au point de vue de l'histologie pathologique. En effet, dans le groupe des scléroses systématiques, on doit distinguer deux variétés bien différentes : d'une part, les scléroses primitives telles que l'ataxie locomotrice; d'autre part, les scléroses secondaires aux dégénérations. Or, la première de ces deux variétés a été rapprochée de préférence des scléroses diffuses par les auteurs qui ont envisagé surtout les caractères histologiques, et certains d'entre eux ont cherché à opposer les unes aux autres les scléroses primitives, qu'elles soient systématiques ou diffuses, aux scléroses secondaires. Les scléroses primitives ont été désignées sous le nom de dégénération grise ; les scléroses secondaires sous celui de dégénération à corps granuleux.

Il nous semble nécessaire de citer à ce sujet les opinions diverses émises par les anatomo-pathologistes qui se sont occupés de cette question.

Pour M. le professeur Bouchard[1], dans la sclérose primitive, la prolifération conjonctive étouffe les éléments nerveux, les atrophie et peut faire disparaître totalement la portion médullaire des tubes dans des points où le cylindre-axe reste à nu; dans la dégénération secondaire, cette substance ne s'atrophie pas, elle disparaît par l'intermédiaire d'un travail tout différent de l'atrophie, par une transformation régressive, et, avant d'être résorbée, elle doit perdre son aspect, sa cohésion; jamais on n'a constaté ici de cylindres-axes dénudés.

D'après M. le professeur Charcot, les scléroses secondaires sont très analogues aux scléroses primitives. L'examen microscopique, dit-il, met en évidence dans les scléroses secon-

[1] BOUCHARD, *Arch. gén. de médecine*, 1866. Des dégénérations secondaires de la moelle épinière.

daires les caractères d'une induration grise, d'une sclérose qui ne diffère en rien d'essentiel de celle qui s'observe dans le cas de sclérose fasciculée primitive[1]. D'autre part, l'induration grise de l'ataxie locomotrice, dit M. Charcot, ne diffère en rien d'essentiel de ce qu'elle est dans la sclérose en plaques ou dans la sclérose symétrique des cordons latéraux[2].

Leyden[3], cité par Westphal, déclare que la dégénération secondaire est une dégénération interstitielle graisseuse avec atrophie, qui diffère de la sclérose proprement dite, dans laquelle il y a un épaississement du tissu interstitiel avec sclérose des vaisseaux, des fibres nerveuses et des cellules. Il admet cependant qu'après une longue durée de la dégénération secondaire, les différences s'effacent.

Westphal, dans le travail que nous venons de citer, soutient contrairement à Leyden qu'il n'existe pas de différence absolue entre la dégénération grise et la dégénération à corps granuleux, qu'on doit établir des transitions entre les deux formes, et qu'il ne s'agit vraisemblablement que de deux phases d'un même processus.

D'après M. Hallopeau[4], les caractères histologiques des scléroses secondaires ne diffèrent pas notablement de ceux qu'on assigne aux myélites en général.

M. Dejérine[5] soutient que, tandis que la dégénération secondaire présente à ses débuts des caractères distinctifs, elle ne peut au contraire, une fois qu'elle est constituée, être distinguée par ses caractères histologiques des autres variétés de sclérose. D'autre part, si dans la sclérose en plaques, dit-il, les cylindres-axes persistent plus longtemps que dans le tabes, il est certain que dans la sclérose en plaques un peu avancée en

[1] Charcot, *Leçons sur les localisations*, 1876-1886, p. 160.

[2] Charcot, *Maladies du système nerveux*, t. II, p. 6.

[3] Westphal, Ueber combinirte primäre Erkrankung der Rückenmarksstränge, *Aus dem Archiv für Psychiatrie und Nervenkrankheiten*, Bd. VIII u. IX.

[4] Hallopeau, *Dict. Jaccoud*, I, 22, p. 639.

[5] Dejérine, Du rôle joué par la méningite spinale postérieure des tabétiques dans la pathogénie des scléroses combinées, *Archiv. phys.*, n° 8, p. 479-480, 15 nov. 1884.

organisation, l'apparence histologique est la même que dans le tabes.

Comme on peut en juger par ce qui précède, l'accord sur cette question n'est pas encore établi.

Nous croyons devoir, pour établir une comparaison entre les caractères histologiques des scléroses de la moelle, considérer séparément les trois variétés suivantes :

1° Sclérose systématique primitive ;

2° Sclérose systématique secondaire ;

3° Sclérose diffuse.

Du reste, cette question doit être considérée aux deux points de vue suivants :

1° Les processus qui conduisent à la sclérose, sont-ils semblables ou différents dans ces divers cas? 2° La sclérose, une fois produite, présente-t-elle des différences suivant son origine, ou au contraire, offre-t-elle toujours les mêmes caractères?

Nous avons étudié plus haut les caractères anatomiques et le processus de la dégénération des tubes nerveux dans la sclérose en plaques ; nous n'avons pas à revenir sur ce sujet; mais nous devons voir si la sclérose en plaques présente, à ce point de vue, les mêmes caractères que les autres scléroses diffuses de la moelle, ou si au contraire elle en diffère.

Il ne nous semble pas qu'il y ait des signes établissant une différence essentielle entre ces diverses scléroses. De part et d'autre, la diapédèse des cellules lymphatiques et la multiplication des cellules de la névroglie constituent le début du travail morbide, et consécutivement les tubes nerveux attaqués par ces cellules sont détruits et absorbés par elles. Suivant l'intensité de l'inflammation, les gaines de myéline seules disparaissent, et les cylindres-axes persistent, ou bien les tubes nerveux sont complètement détruits. La persistance des cylindres-axes, tout en étant surtout fréquente dans la sclérose en plaques, n'est pas spéciale à cette affection et peut se rencontrer, par exemple, dans la myélite consécutive au mal de Pott. La sclérose en plaques peut être considérée comme le type de la sclérose diffuse.

Examinons maintenant la sclérose systématique secondaire,

et rapprochons-la de la sclérose en plaques. Tout d'abord, quel est le processus de la dégénération secondaire? Certains faisceaux de la moelle dégénèrent lorsqu'ils sont détruits sur un point de leur parcours, et cela par un mécanisme absolument semblable à celui qui détermine la dégénération dans le bout périphérique d'un nerf sectionné. Nous avons vu, au contraire, que la destruction des gaines de myéline dans la sclérose en plaques pouvait être rapprochée de celle qui s'observe dans le bout central d'un nerf au voisinage de la section. Or il s'agit là, comme l'a montré M. Ranvier[1], de deux processus essentiellement différents. Mais la sclérose secondaire, une fois constituée, présente-t-elle des caractères histologiques qui la distinguent de la sclérose en plaques? Sur les coupes traitées par le picro-carmin, on ne trouve jamais dans le tissu conjonctif de nouvelle formation de cylindres-axes dépouillés de leur gaine de myéline, et, par ce caractère, la sclérose secondaire diffère de la sclérose en plaques. D'autre part, sur les coupes colorées successivement par l'éosine et l'hématoxyline, on peut voir (Pl. VI, *fig.* 8) que les parois vasculaires sont loin de présenter l'épaississement et la multiplication nucléaire que l'on observe dans la sclérose en plaques. D'après nos observations personnelles, il nous a semblé que c'était là un caractère distinctif, même lorsqu'il s'agissait de sclérose secondaire ancienne, remontant à plusieurs années. Enfin, et nous insisterons particulièrement sur ce dernier point, car il ne nous semble pas avoir été jusqu'à présent bien mis en relief, dans les scléroses secondaires sur les préparations faites d'après la méthode de M. Weigert, on trouve toujours, du moins ce fait s'est constamment présenté dans les cas que nous avons examinés, un grand nombre de tubes nerveux normaux entourés de leur gaine de myéline au milieu du tissu de sclérose (Pl. VI, *fig.* 3, 6), tandis qu'au centre des îlots de sclérose, dans la sclérose en plaques, la myéline a souvent complètement disparu (Pl. V, *fig.* 1, 2; Pl. VI, *fig.* 2). De plus, nous devons ajouter que dans les scléroses secondaires les tubes à myéline qui persistent au milieu des faisceaux

[1] Ranvier, *Leçons sur l'histologie du système nerveux*, 1878.

sclérosés semblent assez régulièrement disséminés, à distance à peu près égale les uns des autres. Ces divers caractères nous paraissent constituer, au moins par leur ensemble, des éléments de différenciation d'une assez grande valeur.

Occupons-nous maintenant des scléroses systématiques primitives. Nous devons faire remarquer que nous aurons ici uniquement en vue l'ataxie locomotrice.

Quel est le processus anatomique de cette affection, et comment s'effectue la dégénération des tubes nerveux? M. Charcot a toujours soutenu, contrairement à Leyden, et son opinion semble définitivement prévaloir, qu'il s'agit là d'une affection de nature irritative. Mais le point sur lequel on n'est pas encore d'accord, c'est celui de savoir si le foyer originel de l'irritation est dans l'élément nerveux, comme le pense M. Charcot, ou dans les vaisseaux, comme l'ont soutenu M. Ordonez[1], et, plus tard, M. Adamkiewicz[2], ou bien enfin si l'origine de l'affection peut être tantôt tubulaire, tantôt interstitielle ou vasculaire, comme l'ont prétendu M. Erb[3], et, plus tard, MM. Ballet et Minor[4].

Nos observations ne sont pas encore suffisantes pour émettre à ce sujet une opinion bien fondée; nous ne discuterons donc pas cette question, et nous passerons immédiatement à l'étude des caractères histologiques que présente la sclérose tabétique bien constituée.

Remarquons d'abord que cette sclérose, quoiqu'elle soit systématique, l'est à un moindre degré que les scléroses secondaires. La sclérose tabétique, en effet, franchit parfois les limites des cordons postérieurs et envahit les cordons latéraux; d'autre part, l'inflammation des cordons postérieurs coïncide presque constamment, contrairement à ce qui s'observe dans les scléroses secondaires, avec de la méningite spinale; celle-ci lorsqu'elle envahit le feuillet de la pie-mère située

[1] Ordonez, cité par M. Vulpian, *Maladies du système nerveux*. Leçons professées à la Faculté de médecine, par A. Vulpian, 1879.

[2] Adamkiewicz, *Arch. für Psych. u. Nervenkrankh*, 1880.

[3] Erb-Krankh, *Des Rückenmarks Handb.*, t. XI, 1877.

[4] Ballet et Minor, Fausse sclérose systématique de la moelle (*Archives de neurologie*, 1884).

dans la commissure postérieure peut produire une symphyse des deux cordons postérieurs (Pl. VI, *fig.* 4).

Si l'on examine des coupes de moelle tabétique colorées au picro-carmin, on y trouve parfois des cylindres-axes dénudés, beaucoup moins nombreux, il est vrai, que dans la sclérose en plaques, mais cette disposition ne s'observe jamais, comme nous l'avons vu, dans les scléroses secondaires.

L'épaississement des parois vasculaires et la multiplication des noyaux sont généralement très considérables et bien plus comparables à ce qui se voit dans la sclérose en plaques que dans les scléroses secondaires.

Enfin, au milieu des faisceaux sclérosés, la myéline a souvent disparu d'une façon complète, et parfois les cordons de Goll ne contiennent presque plus trace de myéline, ce qui établit un contraste frappant entre les lésions que peuvent subir ces cordons dans l'ataxie locomotrice et celles qu'ils présentent dans les cas de dégénération ascendante (Pl. VI, *fig.* 4, 6). Lorsque les cordons sclérosés contiennent encore dans leur intérieur des tubes à myéline, ceux-ci ne sont généralement pas disséminés avec la même régularité que dans les scléroses secondaires, et souvent à côté d'une zone très riche ou tubes à myéline, on en trouve une autre qui en est presque complètement dépourvue. Il faut bien remarquer, du reste, que nous n'avons en vue que les scléroses tabétiques dont les lésions sont dejà avancées.

En somme, par les caractères microscopiques, la sclérose tabétique nous paraît se rapprocher bien plus de la sclérose en plaques que de la sclérose systématique secondaire.

Nous croyons pouvoir tirer des observations contenues dans ce travail, les conclusions suivantes :

1° L'absence habituelle de dégénérations secondaires dans la sclérose en plaques ne constitue pas une dérogation à la loi wallérienne. Cette apparente anomalie tient à ce que les cylindres-axes sont ordinairement conservés dans les plaques de sclérose. Dans les cas où l'intégrité n'est pas complète, il se développe, comme dans les autres affections destructives du système nerveux central, des dégénérations secondaires, dont

l'intensité est en rapport avec le nombre des cylindres-axes détruits.

2° La destruction des gaines de myéline dans la sclérose en plaques, loin d'être sous la dépendance d'un phénomène mécanique, d'une compression exercée sur les tubes nerveux par le tissu conjonctif de nouvelle formation, est liée au contraire à un phénomène vital et résulte principalement de l'activité nutritive des cellules de la névroglie et des cellules lymphatiques;

3° La nature de la dégénération des tubes nerveux, analogue à celle qui s'observe dans le bout central d'un nerf sectionné, au voisinage de la section, la persistance d'un grand nombre de cylindres-axes dénudés, l'intensité des altérations des parois vasculaires, la disparition souvent complète de la myéline au centre des îlots de sclérose, constituent au point de vue histologique les traits essentiels de la sclérose diffuse (sclérose en plaques);

4° La nature de la dégénération des tubes nerveux, analogue à celle qui s'observe dans le bout périphérique d'un nerf sectionné, l'absence de cylindres-axes dénudés, le peu d'intensité des lésions vasculaires, la persistance au milieu du tissu de sclérose d'un grand nombre de tubes à myéline, donnent à la sclérose systématique secondaire ses caractères distinctifs;

5° Par la persistance possible d'un certain nombre de cylindres-axes dénudés, par l'intensité des altérations vasculaires, par la disparition parfois complète de la myéline dans les faisceaux sclérosés, la sclérose tabétique se rapproche davantage, au point de vue de ses caractères histologiques, de la sclérose en plaques que de la sclérose secondaire[1].

[1] Une partie des observations contenues dans ce travail a été présentée à l'Académie des Sciences séance du 9 juin 1884.

EXPLICATION DES FIGURES DE LA PLANCHE V.

Fig. 1.

Sclérose en plaques. Coupe transversale faite au niveau du renflement cervical.

a, tubes nerveux à myéline du manteau de la moelle.

b, tubes nerveux à myéline de la corne antérieure gauche.

a' b', points correspondant aux points *a* et *b*; la myéline a complètement disparu.

c, *c*, cordons de Goll où la myéline fait défaut.

d, petit groupe de tubes à myéline persistant encore dans les cordons de Goll.

(Grossissement de 6 diamètres.)

Fig. 2.

Sclérose en plaques. Coupe transversale faite dans la région lombaire.

a, tubes nerveux à myéline du manteau de la moelle.

b, prolongement externe de la corne antérieure du côté droit contenant un réseau de tubes à myéline.

a', *b'*, points correspondant aux points *a* et *b*; la myéline a complètement disparu.

c, origine de la racine antérieure droite; la myéline fait défaut.

d, racine antérieure au delà du point précédent. — La myéline existe comme à l'état normal.

(Grossissement de 6 diamètres.)

Fig. 3.

Cette figure représente à un plus fort grossissement le point *b* de la *figure* 2.

a, tubes nerveux de la substance blanche.

b, tubes nerveux de la substance grise disposés en réseau.

c, cellules nerveuses.

d, tissu de sclérose.

(Grossissement de 30 diamètres.)

Fig. 4.

Cette figure représente à un plus fort grossissement le point *b'* de la *figure* 2.

a, *b*, *c*, *d*, points correspondant aux points *a*, *b*, *c*, *d*, de la *fig.* 3. — La myéline a complètement disparu; — les cellules nervures sont normales.

(Grossissement de 30 diamètres.)

Fig. 5.

Sclérose en plaques. Coupe longitudinale faite dans la région dorsale au niveau d'un cordon pyramidal croisé.

a, tubes à myéline normaux.

b, plaque de sclérose.
c, granulations correspondant aux tubes en voie de désagrégation.
d, *d*, vaisseaux.

(Grossissement de 6 diamètres.)

Planche VI.

Fig. 1.

Sclérose en plaques. Coupe transversale pratiquée à la partie supérieure de la région dorsale. Côté gauche.
a, tubes à myéline du manteau de la moelle.
b, tubes à myéline du réseau nerveux de la substance grise.
c, cellules nerveuses.

(Grossissement de 6 diamètres.)

Fig. 2.

Sclérose en plaques. Coupe transversale pratiquée dans la région cervicale à 5 centimètres au-dessus de la précédente. — Côté gauche. Les coupes représentées sur les *figures* 1 et 2 appartiennent à une même moelle.
a, *b*, *c*, comme sur la figure précédente.
d, partie postérieure du cordon antéro-latéral comprenant toute l'aire du cordon pyramidal croisé, absolument dépourvue de myéline.

(Grossissement de 6 diamètres.)

Fig. 3.

Sclérose descendante consécutive à une lésion destructive de la capsule interne.
a, tubes nerveux du manteau de la moelle.
d, faisceau pyramidal croisé atteint de sclérose; il y persiste beaucoup de tubes à myéline.

(Grossissement de 6 diamètres.)

Fig. 4.

Ataxie locomotrice. Région cervicale. Les cordons postérieurs seuls sont représentés sur le dessin.
a, cordons de Burdach sclérosés.
b, cordons de Goll sclérosés et presque complètement dépourvus de myéline.

(Grossissement de 6 diamètres.)

Fig. 5.

Sclérose en plaques. Région cervicale supérieure. Les cordons postérieurs seuls sont représentés. — Cette coupe et celle qui est représentée sur la figure 1 de la planche I, appartiennent à une même moelle.

a, faisceaux de Burdach normaux.
b, faisceaux de Goll légèrement sclérosés dans leur partie postérieure.

(Grossissement de 6 diamètres.)

Fig. 6.

Sclérose ascendante consécutive à un mal de Pott dorsal. Région cervicale. Les cordons postérieurs seuls sont représentés.
a, cordons de Burdach normaux.
b, cordons de Goll sclérosés contenant dans leur intérieur beaucoup de tubes à myéline normaux.

(Grossissement de 6 diamètres.)

Fig. 7.

Sclérose en plaques.
n, noyaux.
v, vaisseau.

(Grossissement de 60 diamètres.)

Fig. 8.

Sclérose descendante.
n, *v*, comme sur la figure précédente.

(Grossissement de 60 diamètres.)

Fig. 9.

Sclérose en plaques. Coupe transversale pratiquée exactement dans la même région que celle qui est représentée sur la figure 1 de la planche I. Le dessin représente une portion des cordons de Goll absolument dépourvue de myéline.
a, cylindres-axes.
b, tissu conjonctif.
d, vaisseaux.
c, scissure postérieure de la moelle.

(Grossissement de 100 diamètres.)

Fig. 10 et 11.

Tubes à myéline normaux de la moelle vus sur une coupe longitudinale.
a, cylindre-axe.
b, gaine de myéline.
a', cylindre-axe dénudé par suite d'une cassure de la gaine de myéline.

(Grossissement de 1000 diamètres.)

Fig. 12.

Sclérose en plaques. Tube à myéline altéré vu sur une coupe longitudinale.
a, cylindre-axe.

c, *c*, cellules qui entourent le cylindre-axe.
d, noyaux de ces cellules.
e, protoplasma de ces cellules.
f, boules de myéline.

(Grossissement de 1000 diamètres.)

Fig. 13.

Sclérose en plaques. Tube à myéline, qui, normal d'un côté, est en voie d'altération du côté opposé.
a, *c*, *d*, *e*, *f*, comme sur la figure précédente.
b, gaine de myéline.
c' *c'*, cellules migratrices dont le protoplasma ne contient pas de boules de myéline.

(Grossissement de 1000 diamètres.)

Les figures 1, 2, 3, 4, 5 de la planche I et les figures 1, 2, 3, 4, 5, 6 de la planche I, représentent des préparations faites d'après la méthode de M. Weigert.

Les figures 7, 8 de la planche II représentent des coupes colorées par l'éosine et l'hématoxyline de M. Ranvier. Mais sur les dessins, les noyaux sont colorés en noir au lieu de l'être en bleu.

La figure 9 de la planche II représente une coupe colorée par le picrocarmin.

Les figures 10, 11, 12, 13 représentent des coupes traitées par la méthode de M. Weigert et colorées ensuite par l'hématoxyline de M. Ranvier. Mais sur les dessins, la coloration des préparations n'a pas été rendue.

IV

ALTÉRATIONS DES NERFS PÉRIPHÉRIQUES DANS DEUX CAS DE MAUX PERFORANTS PLANTAIRES ET DANS QUELQUES AUTRES FORMES DE LÉSIONS TROPHIQUES DES PIEDS.

Par MM.

A. PITRES, Professeur à la Faculté de Médecine de Bordeaux.

ET

L. VAILLARD, Professeur agrégé au Val-de-Grâce.

(PLANCHE VII.)

L'histoire du mal perforant plantaire, si riche en documents cliniques, est, au contraire, très incomplète encore en ce qui concerne les altérations des nerfs périphériques auxquelles on rattache communément cette affection. Depuis que Duplay et Morat[1] ont fixé sa véritable nature en démontrant l'existence concomitante d'une lésion dégénérative des nerfs de la région atteinte, l'étude histologique de ces derniers organes a été quelque peu négligée dans les faits de ce genre; du moins on en peut juger ainsi par la rareté des observations avec examen régulier des voies de l'innervation. Aussi les seules notions que l'on possède actuellement sur ce sujet se réduisent-elles aux recherches pratiquées par les auteurs précédents. Pour si valables et importantes qu'elles soient, les données qu'ils ont fournies peuvent cependant pa-

[1] DUPLAY et MORAT, Recherches sur la nature et la pathogénie du mal perforant plantaire (*Arch. génér. de médecine*, 1873).

raître insuffisantes ; elles reposent, en effet, sur l'examen de filets nerveux empruntés à des segments amputés, à des orteils presque toujours, et ne traduisent que les altérations névritiques siégeant au voisinage immédiat de l'ulcère plantaire : l'état du système nerveux périphérique n'a pas été histologiquement exploré dans les points très éloignés de la lésion cutanée. Duplay et Morat mentionnent, il est vrai, que l'altération dégénérative suit les tubes nerveux aussi haut que l'on peut les examiner ; que, par exemple, sur un pied amputé pour un mal perforant siégeant au niveau de la tête du cinquième métatarsien, ils ont trouvé dans les nerfs pédieux et tibial postérieur une lésion avancée d'un grand nombre de faisceaux ; que dans un autre cas où l'ulcère perforant du talon était lié à une compression des origines du sciatique par une tumeur hydatique ce nerf présentait une dégénération partielle. Mais ces investigations trop restreintes ne visent qu'une portion fort limitée du système nerveux périphérique, et l'on peut dire, d'une manière générale, que si les lésions des nerfs circonvoisins de l'ulcère perforant sont décrites et bien établies, par contre on connaît mal encore le degré de participation des troncs plus distants, comme les différents nerfs de la jambe, de la cuisse, etc.

Nous avons eu l'occasion de recueillir deux faits intéressants à ce point de vue et bien propres à montrer que les lésions névritiques ne se bornent pas au voisinage immédiat de l'ulcère cutané ; en comblant une lacune dans l'histoire anatomo-pathologique du mal perforant ils pourront aussi servir de confirmation à la théorie qui considère cette affection comme un incident au cours d'une névrite primordiale, localisée ou diffuse.

Observation I. — *Double mal perforant plantaire. — Altérations très étendues des nerfs périphériques des membres inférieurs.*

Nous ne possédons sur le malade qui fait l'objet de cette observation aucun renseignement clinique. C'était un homme de 50 ans environ qui fut trouvé sans connaissance sur la voie publique, le 30 décembre 1883. Transporté à l'hôpital Saint-André de Bordeaux, dans le service

de M. le professeur Vergely, il mourut la nuit suivante sans avoir repris connaissance.

A l'autopsie on ne put découvrir la cause de la mort. L'encéphale, le cœur, les poumons, le foie étaient sains. Les reins étaient un peu diminués de volume, mais se décortiquaient facilement. L'urine, renfermée dans la vessie, ne contenait ni sucre, ni albumine. L'aorte et les gros vaisseaux étaient peu athéromateux.

En examinant le cadavre, on trouve à la face plantaire de chacun des deux gros orteils une ulcération profonde présentant les caractères macroscopiques du mal perforant. L'ulcération du gros orteil droit est en forme de cratère. Sa partie centrale, déprimée, a une coloration rouge. La périphérie est formée par un bourrelet épidermique dur. La peau environnante est ferme et adhérente aux parties profondes, particulièrement sur toute la face interne de l'orteil. Un petit mal perforant en miniature se trouve à la face interne du troisième orteil. La peau qui recouvre la face dorsale du pied est légèrement œdémateuse. Les ongles des orteils sont difformes; celui du gros orteil est jaunâtre, épaissi et profondément strié en travers.

L'artère pédieuse, découverte dans toute son étendue, a des parois épaisses, sans dépôts athéromateux et sans oblitération.

Sur le pied gauche existent des altérations tout à fait identiques à celles du pied droit.

Différents nerfs recueillis avec soin sur les membres inférieurs ont été plongés durant 24 heures dans une solution d'acide osmique à 1/100e, puis dissociés et colorés par le picro-carminate d'ammoniaque pour être soumis à l'examen histologique.

Examen histologique. (Pl. VII, *fig.* 1, 2, 3, 4, 5, 6.)

1° *Collatéral plantaire externe et collatéral plantaire interne du gros orteil* (*fig.* 1). — Les altérations que présentent ces deux nerfs sont identiques et peuvent être confondues dans une description commune. L'un et l'autre absolument atrophiés ne sont plus représentés que par des gaines de Schwann vides, groupées en faisceaux ondulés, d'un rose pâle, sur lesquels ressortent vivement d'innombrables noyaux ovoïdes constituant une succession de renflements sur les tractus filiformes; parfois, à l'aide d'un fort grossissement, on distingue autour de ces derniers une poussière grisâtre ou ambrée. Toute trace de myéline a, pour ainsi dire, disparu, car c'est à peine si, de loin en loin, on retrouve encore au milieu des faisceaux une ou deux fibres très grêles contenant une myéline régulière, mais d'une extrême pâleur, divisée en segments courts et qui répondent vraisemblablement à une tendance régénérative. Ces dernières fibres, très rares dans le collatéral externe, n'existent même pas dans le collatéral interne.

2° *Plantaire externe et plantaire interne* (*fig.* 2). — Les détails précédents s'appliquent exactement à ces deux nerfs; l'altération y est aussi étendue, l'atrophie aussi complète. Tous deux se réduisent à un amas uniforme de gaines vides. Toutefois, le plantaire externe contient un nombre un peu plus appréciable de fibres à myéline grise ou noire, mais grêles et constituées par des segments courts. La régénération y est donc un peu plus active.

3° *Tibial postérieur* (*fig.* 3). — Les lésions de ce tronc se montrent sous le même aspect que dans ses branches de division. On n'y rencontre guère que des faisceaux de gaines vides, riches en noyaux ovoïdes, et auxquelles s'ajoutent quelques rares fibres variqueuses. Toutefois, il existe un nombre plus marqué de tubes pâles, en voie de régénération, et aussi quelques fibres à myéline noire, continue, mais souvent altérée (fragmentation de la myéline en blocs, en boules).

4° *Sciatique poplité interne.* — Ce nerf, beaucoup moins altéré que les précédents, contient une proportion sensiblement égale de tubes sains et de tubes altérés. Ces derniers ne sont pas groupés en faisceaux ; ils se disséminent dans la masse totale du tronc nerveux, de telle sorte qu'au milieu de fibres normales on en rencontre d'autres qui figurent tous les degrés de la névrite parenchymateuse : gaines vides, fibres variqueuses, fibres à myéline fragmentée en boules fines ou en blocs irréguliers avec multiplication des noyaux et accroissement du protoplasma. Les tubes régénérés sont également abondants.

5° *Nerf musculo-cutané à la face dorsale du pied* (*fig.* 4). — Ce nerf ne se différencie en rien des collatéraux plantaires; il ne contient plus que des gaines vides et de très rares fibres en voie de régénération.

6° *Saphène externe à la face dorsale du pied* (*fig.* 6). — A côté d'un nombre considérable de gaines vides, ce nerf présente quelques fibres variqueuses ou à myéline grossièrement fragmentée et une quantité à peine appréciable de fibres saines et régénérées.

7° *Tibial antérieur.* — Ce tronc, détruit en entier, est uniquement composé de faisceaux de gaines vides. Çà et là quelques fibres en voie de régénération.

8° *Péronier antérieur* (*fig.* 5). — L'atrophie en est complète, analogue à celle du nerf précédent.

9° *Sciatique poplité externe.* — Le tiers à peine des tubes nerveux a conservé la structure normale; le reste est constitué par des fibres variqueuses, des fibres à myéline fragmentée, et surtout une quantité prédominante de gaines vides. Certains faisceaux ne contiennent même que de ces tubes atrophiés.

10° *Tronc du sciatique.* — Ce qui frappe tout d'abord dans l'examen de ce nerf c'est l'extrême abondance des fibres grêles très pâles, à

segments courts et à noyaux volumineux (fibres régénérées). Parmi les autres, quelques-unes seulement montrent leurs attributs normaux. La plupart, en effet, sont altérées à des degrés variables : dans un grand nombre, la lésion est au début et la myéline simplement divisée en fragments sphériques ou irréguliers; ailleurs, le processus névritique est plus avancé, la myéline tend à disparaître, hormis dans certains points où elle forme des varicosités, des renflements échelonnés. Enfin (et cette dernière forme d'altération n'est pas la moins commune), les fibres sont totalement atrophiées et réduites à l'état de gaines vides.

En résumé, l'étude histologique a porté sur le tronc du sciatique et ses branches de division. Quel que soit le nerf examiné, il y existe des lésions graves, profondes, étendues, équivalant en général à la destruction complète : les collatéraux du gros orteil, les plantaires, le musculo-cutané, le saphène externe, le tibial antérieur, le tibial postérieur, le péronier antérieur sont totalement atrophiés, anéantis pour la fonction. Sur les troncs plus élevés (sciatique poplité interne et externe, grand nerf sciatique) quelques fibres saines persistent, il est vrai, mais leur nombre est si restreint, eu égard aux tubes altérés ou détruits, que, dans ces segments, les voies conductrices sont réduites à une valeur infime. Toutefois, dans ces différents nerfs, à côté des fibres altérées, d'autres se présentent avec tous les caractères propres aux fibres régénérées; cette tendance réparatrice, peu active dans les branches inférieures, devient, au contraire, plus accusée à mesure qu'on s'élève vers le tronc du sciatique où elle atteint son maximum.

Obs. II. — *Affection valvulaire du cœur. —État ichtyosique de la peau de la main droite avec dystrophie des ongles. — Mal perforant sous le gros orteil droit. — Gangrène de la jambe droite* [1].

H... (Irénée), âgé de 77 ans, est entré à l'hôpital Saint-André de Bordeaux (service de M. le professeur Vergely) le 5 janvier 1884, pour des accidents asystoliques dépendant d'une lésion mitrale ancienne.

Indépendamment de la cyanose, de l'oppression et de toute la série des accidents asystoliques qui l'ont amené à l'hôpital, ce malade présente à la main droite et au pied droit des troubles trophiques qui méritent une description spéciale.

1° La peau de la main droite est dans toute son étendue le siège d'une desquamation épithéliale, ichtyosiforme, assez abondante. Elle est luisante et creusée de petites fissures superficielles, des bords des-

[1] Cette observation a été communiquée à la Société d'anatomie et de physiologie de Bordeaux, par M. Suzanne, dans la séance du 28 mars 1884. Nous empruntons au texte publié par M. Suzanne les détails qui nous paraissent utiles, négligeant à dessein tout ce qui se rapporte aux antécédents du malade et à l'histoire de son affection cardiaque.

quelles se détachent constamment des lamelles épidermiques. Son épaisseur n'est pas sensiblement augmentée. Elle n'adhère pas plus qu'à l'état normal aux parties profondes, mais son élasticité est sensiblement diminuée ; si on vient à faire un pli sur la peau du dos de la main ce pli persiste beaucoup plus longtemps qu'il ne le fait du côté opposé. Les diverses formes de sensibilité sont intégralement conservées ; le chatouillement, la piqûre, sont aussi bien perçus à droite qu'à gauche, le tact est aussi délicat d'un côté que de l'autre. La sécrétion sudorale ne présente pas d'altération. Les éminences thénar et hypothénar sont un peu moins développées à droite qu'à gauche.

L'altération de la peau que nous venons de décrire est limitée à la main droite. Elle occupe la face dorsale et palmaire de la main et des doigts, mais paraît être un peu plus marquée à la face dorsale. La peau de l'avant-bras est normale.

Les ongles de tous les doigts de la main droite sont dystrophiés. Ils sont jaunâtres, durs, fortement épaissis et incurvés en forme de tuile.

Interrogé sur l'origine de cette altération unilatérale de la peau et des ongles de la main droite, le malade raconte qu'elle est survenue en 1839 à la suite d'un traumatisme. A cette époque il tomba de cheval sur un tas de pierres et se fit une plaie contuse sur la face dorsale de la main droite. Bien que la plaie fût superficielle, elle mit cependant près de deux mois à guérir. Cinq mois après l'accident, l'ongle du pouce tomba spontanément, sans douleur; un ou deux mois plus tard, les ongles du médius et de l'annulaire tombèrent à leur tour, puis, un an après, les ongles de l'indicateur et du petit doigt. Les ongles tombés repoussèrent très lentement et, depuis cette époque, ils s'accroissent très peu en longueur; mais en revanche, ils s'épaississent très rapidement. Aussi le malade ne coupe jamais leur bord libre, mais il en diminue souvent l'épaisseur en enlevant avec un canif des lamelles cornées à leur surface supérieure.

2° Sur la face plantaire du gros orteil droit existe une ulcération arrondie de la largeur d'une pièce de cinquante centimes. Cette ulcération est entourée d'un bourrelet épidermique saillant. Le fond de l'ulcération sécrète un liquide rougeâtre, sanguinolent. A ce niveau la sensibilité à la piqûre est notablement affaiblie tandis qu'elle est normale sur le reste du pied. Le malade raconte que ce mal perforant est survenu il y a trois mois à la suite d'une ampoule. Jamais il n'a éprouvé de douleurs dans cette région.

L'ongle du gros orteil droit est notablement dystrophié, sa coloration est brune noirâtre et sur sa face convexe on remarque deux sillons transversaux. Le bord libre est épaissi, irrégulier et s'effrite facilement.

Sur la face interne de chacune des deux jambes, on aperçoit une petite ulcération qui serait, au dire du malade, le résultat de brûlures récentes produites pendant son sommeil alors qu'il s'était endormi près du feu.

Le 5 mars, le malade étant toujours en traitement pour ses accidents cardiaques, on constate que sa jambe droite est devenue violacée, insensible. L'épiderme qui la recouvre est soulevé par de larges phlyctènes remplies d'une sérosité rougeâtre. Les jours suivants la gangrène fait des progrès ; elle s'étend jusqu'au genou et le malade meurt le 10 mars[1].

Autopsie. — Hypertrophie du cœur. Rétrécissement avec insuffisance de la valvule mitrale. Athérome de l'aorte. Epanchement pleurétique abondant à droite. Foie congestionné, volumineux. Cerveau sain. Les artères du membre inférieur droit sont relativement saines. Nulle part on n'y trouve de caillots adhérents.

Des fragments de différents nerfs des membres supérieurs et inférieurs ont été recueillis et plongés durant vingt-quatre heures dans une solution au centième d'acide osmique pour être soumis à l'examen histologique.

Examen histologique. (Pl. VII, *fig.* 7, 8 et 9.)

A. *Membre supérieur droit.* 1° *Collatéraux dorsaux des doigts* (*fig.* 7). — Ces nerfs sont très altérés. Un cinquième des fibres seulement présente la structure normale ; toutes les autres sont profondément lésées et se montrent sous des aspects différents qui ne sont que des degrés dans le processus destructeur. Les unes (et c'est le plus grand nombre) sont totalement atrophiées, réduites à l'état de gaines vides de myéline et ne contenant plus qu'une série de noyaux ovoïdes. Les autres sont variqueuses, c'est-à-dire atrophiées sur une grande partie

[1] La gangrène et les phlegmons gangreneux ne sont pas des accidents absolument rares dans le cours du mal perforant. Plusieurs exemples en ont été mentionnés chez des sujets dont l'ulcère plantaire ne coïncidait nullement avec un état diabétique.

1° Duplay et Morat. (Mémoire cité). Obs. V. Homme de 49 ans, maux perforants multiples avec gangrène et élimination de plusieurs phalanges.

2° Obs. XI (Même mémoire). Kyste hydatique du sacrum. Mal perforant au talon, eschares au grand trochanter.

3° Fayard (*Thèse doct.*, Paris, 1882, p. 23). Mal perforant chez un ataxique, phlegmon érysipélateux des deux jambes.

4° Dor (*Thèse doct.*, Paris 1879. Obs. XI, p. 76). Mal perforant, troubles trophiques multiples, plaques de gangrène à la jambe.

D'autres faits semblables ont encore été signalés et il ressort que la coïncidence de ces deux symptômes, mal perforant et gangrène, est loin d'être exceptionnelle. Peut-être, dans certains cas, s'agit-il de manifestations successives d'une seule et même cause, la névrite ; le sphacèle se produisant au niveau des extrémités digitales ou en des points éloignés de l'ulcère plantaire ne serait alors, comme ce dernier, qu'un trouble trophique consécutif à l'altération des nerfs. Nous rappellerons, à ce propos, que la névrite nous a paru intervenir d'une manière directe dans la pathogénie de certaines gangrènes massives des extrémités.

de leur longueur et distendues en certains points par de petits renflements dus à la persistance de gouttelettes myéliniques et de protoplasma. Dans quelques autres, la myéline est seulement fragmentée en fines boules ou en blocs irréguliers entre lesquels s'insinuent de la matière protoplasmique et des noyaux multiples.

Parmi les tubes regardés comme sains, un certain nombre présentent les caractères propres aux fibres nerveuses en voie de régénération : myéline pâle, segments courts, etc.

Les filets terminaux de ces nerfs collatéraux sont encore plus altérés que les troncs en ce sens que le nombre des fibres saines y est excessivement restreint et que l'on peut très aisément les compter dans chaque préparation. Ces filets, difficiles à dissocier, se séparent en faisceaux de gaines vides au milieu desquelles on distingue encore de fines varicosités et quelquefois des fibres dont la myéline est divisée en une infinité de boules arrondies. On y rencontre également des fibres régénérées.

2° *Collatéraux palmaires.* — Sur la totalité des fibres composantes, un tiers environ a conservé la structure normale ; les autres sont représentées surtout par des gaines vides et par quelques fibres variqueuses ou à myéline dissociée en une infinité de fines boules. Il existe également une quantité appréciable de fibres régénérées.

3° *Branches superficielles du radial droit.* — Les divers filets examinés contiennent un nombre plus grand de fibres saines que les nerfs précédents, mais ils n'en sont pas moins gravement atteints. Dans tous les faisceaux dissociés, aux fibres normales se mélangent des tubes dont l'altération varie depuis la grossière fragmentation de la myéline jusqu'à l'atrophie complète. Certains faisceaux mêmes sont uniquement composés de gaines vides. Les fibres régénérées ne font pas défaut.

4° *Nerf médian à l'avant-bras.* — La plupart des fibres sont normales. Cependant on rencontre une quantité notable de gaines vides, de fibres variqueuses ou à myéline fragmentée en boules et en blocs.

5° *Nerf cubital droit* (*fig.* 8). — Ce nerf renferme à peine quelques tubes sains; presque tous sont altérés à des degrés divers qui marquent les phases successives de la névrite parenchymateuse depuis la fragmentation grossière du cylindre de myéline jusqu'à l'atrophie complète: gaines vides, fibres variqueuses surtout, segmentation de la myéline en boules ou en blocs, tels sont en effet les aspects sous lesquels se présente l'altération de ce nerf. Çà et là existent quelques tubes régénérés.

B. *Membre supérieur gauche. Nerf cubital gauche* (*fig.* 9). — Le nombre des fibres saines est si minime que ce nerf doit être considéré comme détruit dans sa presque totalité. Les lésions y sont d'ailleurs très analogues à celles du nerf précédent et se distinguent seulement par l'abondance plus grande des gaines vides qui se groupent en faisceaux ondulés, parsemés de fines varicosités.

C. *Membre inférieur droit.* 1° *Nerf plantaire interne.* — N'existe pour ainsi dire plus à l'état de nerf tant est complète l'atrophie de ses fibres. Il est, en effet, uniquement composé de gaines vides, flétries, accolées les unes aux autres de façon à représenter des faisceaux rubanés que l'on serait tenté de considérer comme des fibrilles conjonctives si ce n'était la disposition des noyaux ovoïdes et aussi la persistance de quelques grains myéliniques.

2° *Sciatique poplité interne droit.* — Ce nerf présente une proportion à peu près équivalente de fibres saines et de fibres altérées : celles-ci consistent en tubes atrophiés, variqueux ou dont la myéline est divisée en une succession de boules et de gouttelettes. Quelques fibres sont en voie de régénération.

3° *Sciatique droit.* — Ce nerf relativement peu altéré montre cependant un certain nombre de fibres atrophiées ou à myéline fragmentée avec augmentation de volume des noyaux et du protoplasma.

4° *Saphène interne à la cuisse.* — Dans chaque faisceau, on rencontre un certain nombre de gaines vides, de fibres variqueuses ou présentant les degrés initiaux de la névrite.

5° *Crural droit.* — Ses altérations sont absolument semblables à celles du saphène interne.

En résumé, l'examen a porté, d'une part sur les différents nerfs du membre supérieur qui présentait les altérations cutanées et unguéales décrites dans l'observation, d'autre part sur les troncs nerveux de la jambe du côté correspondant au mal perforant plantaire. Sur ces derniers, les altérations névritiques s'étendent bien au-dessus de l'ulcère et se poursuivent en s'atténuant, il est vrai, depuis les branches digitales du plantaire interne jusque dans le tronc du sciatique. Le nerf plantaire interne, absolument détruit, ne montre plus qu'un amas de gaines de Schwann vides, revenues sur elles-mêmes et d'apparence conjonctive. Le sciatique poplité interne droit, partiellement mais gravement intéressé, contient une égale proportion de fibres nerveuses saines et de fibres altérées. Le tronc du sciatique, sans présenter des lésions équivalentes, montre cependant un nombre appréciable de tubes nerveux déjà détruits ou en voie d'altération. Et, fait remarquable, les lésions névritiques ne se bornent pas aux troncs nerveux dont les filets de distribution répondent au siège du mal perforant ; elles existent aussi sur des nerfs sans connexion avec ce dernier, comme le saphène interne, le crural dont les fibres sont en grande partie atrophiées ou en cours de destruction.

Dans les nerfs du membre supérieur droit existent des lésions non moins étendues, mais inégalement réparties : très intenses au niveau des collatéraux dorsaux des doigts qui sont presque absolument détruits et ne renferment d'autres fibres valables que quelques tubes en voie de régénération, elles sont un peu moindres dans les collatéraux palmaires dont les deux tiers seulement des fibres paraissent altérés.

Le cubital renferme à peine quelques tubes sains, tandis que ces derniers prédominent dans le tronc du médian. Les branches de division du radial ne sont pas épargnées et montrent des lésions graves sur un grand nombre de leurs fibres composantes.

Une particularité digne de remarque consiste dans les altérations s graves et si étendues présentées par le nerf cubital gauche. Le membre supérieur de ce côté n'avait offert, durant la vie, aucune modification apparente susceptible de faire penser à l'existence d'une lésion névritique ; aussi ce nerf avait-il été recueilli pour servir de contrôle. Et cependant, à l'examen histologique, les altérations dont ce nerf est le siège sont si généralisées que c'est à peine si l'on y peut rencontrer quelques tubes intacts.

Les observations précédentes sont intéressantes à plus d'un titre. L'une d'elles (Obs. II) est un exemple typique de névrite diffuse, répandue sur différents nerfs des membres supérieurs et inférieurs. En certains points, cette névrite coexiste avec des troubles trophiques accentués (mal perforant, état ichtyosique de la peau, déformation des ongles); ailleurs, elle évolue sans déterminer de modifications appréciables dans la vitalité des tissus. C'est ainsi que la lésion si marquée du nerf cubital gauche ne s'accompagne d'aucune altération trophique dans la région innervée par ce nerf. La seule existence d'une névrite ne suffit donc pas à dévier la nutrition des tissus, et, pour qu'elle aboutisse à ce résultat, il lui faut le concours de certaines conditions difficiles à déterminer et encore inconnues. Il ressort également du même fait que les troubles fonctionnels ne sont pas toujours adéquates aux altérations plus ou moins graves dont un nerf peut être le siège et que, parfois, il sera malaisé de soupçonner ces dernières, alors même que la presque totalité des fibres est atteinte. Il a été noté, en effet, durant la vie du malade, que les diverses formes de la sensibilité étaient intégralement conservées dans les deux membres supérieurs : le chatouillement et la piqûre étaient aussi bien perçus à droite qu'à gauche, le tact était aussi délicat d'un côté que de l'autre; cependant les différents troncs nerveux des deux membres présentaient de graves lésions matérielles. En ce qui concerne le mal perforant plus particulièrement envisagé ici, cette observation témoigne déjà de l'extension que peut prendre l'altération nerveuse à laquelle

il est lié. Dans ce cas, en effet, la névrite se poursuit bien au delà du segment atteint par l'ulcère, jusque dans le sciatique poplité interne, le tronc du sciatique et même la sphère du crural.

Mais cette extension des lésions névritiques est plus considérable encore dans le fait relaté en premier lieu (Obs. I). Tous les nerfs du pied, à la face dorsale comme à la face plantaire, tous les nerfs de la jambe (branches du sciatique et du crural) présentent les altérations les plus manifestes et les plus profondes : les collatéraux du gros orteil, les plantaires, le musculo-cutané, le tibial antérieur, le tibial postérieur, le péronier antérieur, le saphène interne sont détruits, absolument atrophiés. Au-dessus du genou, la même altération se décèle encore, mais moins intense, dans les branches de division du sciatique et le sciatique lui-même. Ainsi que dans le cas précédent, le mal perforant apparaît donc comme la manifestation partielle et très localisée d'une affection extensive, d'une névrite diffuse. L'existence de cette dernière permet d'interpréter aisément certaines particularités cliniques souvent mentionnées dans les observations de mal perforant. Tels sont les divers troubles de la sensibilité observés à des distances plus ou moins grandes de l'ulcère plantaire : l'anesthésie du pied, de la jambe, les douleurs lancinantes, fulgurantes, qui, chez des sujets atteints de mal perforant sans tabes dorsal confirmé ou imminent, sillonnent le membre inférieur. Telle est encore la récidive du mal perforant ou plutôt d'un ulcère analogue sur le moignon des amputations pratiquées pour extirper un segment de membre, siège premier du trouble trophique.

II

La théorie de l'origine nerveuse du mal perforant est aujourd'hui établie sur les bases les plus solides : on connaît les faits qui ont servi à Duplay et Morat pour le rattacher étroitement aux altérations dégénératives des nerfs périphériques ; les relations communes de cet ulcère avec les maladies de l'axe cérébro-spinal sont maintenant de notion courante ; enfin

des exemples cliniques déjà nombreux ont montré qu'il pouvait survenir en conséquence d'une lésion traumatique du sciatique, d'une tumeur intéressant ce nerf ou comprimant ses origines, etc. Les faits de ce dernier groupe sont particulièrement décisifs en ce sens qu'ils dégagent de toute autre influence l'action du tronc nerveux atteint et démontrent son intervention isolée dans la pathogénie du mal perforant; à ce titre, ils méritent d'être sommairement rappelés ici.

1° Lucain (*Thèse de Montpellier*, 1868) : Fracture du fémur au tiers inférieur consolidée par un cal difforme et très volumineux, compression du sciatique ; consécutivement, atrophie avec déformation du membre inférieur, du pied et production d'un mal perforant.

2° Duplay et Morat (*Arch. génér. de méd.*, 1873) : Obs. IX. — Blessure du sciatique par coup de feu, paralysie du membre inférieur, anesthésie partielle, dystrophies unguéales, mal perforant.

Obs. X. — Blessure du sciatique par coup de feu, parésie de la jambe troubles de la sensibilité, mal perforant.

Obs. XI. — Kyste hydatique du sacrum comprimant les origines du sciatique, mal perforant au talon.

3° Fischer (*Archiv. f. klin. Chirurg.*, 1875, t. XVIII, p. 301) :

a. Blessure du nerf sciatique, paralysie du membre inférieur, atrophie, érythème et œdème du membre, mal plantaire.

b. Atrophie et paralysie du membre inférieur gauche consécutivement à une lésion traumatique du fémur; troubles trophiques divers, mal perforant.

c. Paralysie de la jambe à la suite d'une fracture vicieusement consolidée; troubles trophiques des ongles et ulcérations circum unguéales, œdème, érythème du pied, mal perforant.

d. Coup de feu à la fesse ayant intéressé le sciatique, troubles trophiques, mal perforant.

4° *Bouilly et Mathieu* (*Arch. gén. de méd.*, 1880). Sarcome du sciatique, résection du nerf, mal perforant.

A ces faits, il convient de joindre l'observation si curieuse communiquée par M. Polaillon à la Société de médecine de Paris, et qui a trait à un mal perforant plantaire survenu consécutivement à une névrite du sciatique produite par une injection interstitielle d'éther :

Mal perforant du pied, consécutif à une névrite sciatique produite

par une injection interstitielle d'éther [1]. (Observation communiquée par M. Polaillon à la Société de médecine de Paris, le 22 mars 1884.)

Le nommé L....., âgé de 41 ans, mécanicien, entre le 7 janvier 1884, dans le service de M. Polaillon, à l'hôpital de la Pitié. A son entrée, nous avons pu constater tous les caractères décrits chez lui par M. Charpentier et qui sont la conséquence d'une névrite sciatique récente, manifestement produite par l'injection interstitielle d'une seringue d'éther. Nous constatons l'insensibilité aux différentes excitations de la peau de la partie inférieure et externe de la jambe et du dos du pied. Le membre est atrophié, les muscles du mollet sont flasques et le pied, pendant, ne reçoit aucun mouvement des muscles de la jambe paralysée. Mais laissons tout ce qui a trait aux caractères de la paralysie pour ne nous occuper que d'un nouveau phénomène morbide pour lequel le malade vient réclamer des soins. A la suite et comme conséquence de sa paralysie, le malade, qui était mécanicien, a dû abandonner son métier qui le forçait à se tenir debout toute la journée et à faire effort de jambe. Il prend la profession de marchand aux halles, conduisant une charrette à bras, et par cela même, exposé aux refroidissements. Quelque temps après, il y a de cela six semaines, il s'aperçoit d'une petite ampoule de la grosseur d'un pois siégeant à la partie interne du talon droit, presque sur le bord interne du pied. Cette ampoule, survenue sans douleur réactionnelle, crève, et il en résulte à sa place une petite ulcération. Aucun phénomène douloureux n'attira l'attention du malade. L'ulcération gagne en profondeur et les parois suppurent légèrement. C'est cette suppuration seule qui l'amène à observer son pied.

A son entrée à l'hôpital, voici ce que l'on constate. Il existe à la partie interne du talon droit une ulcération profonde en forme d'entonnoir et anfractueuse. Les bords indurés sont recouverts d'un bourrelet épidermique épais. Les parois et le fond sont rouges, bourgeonnants. Avec le stylet on arrive sur les os, au fond de la plaie; cette exploration n'est pas douloureuse et l'on peut, au moyen d'une épingle, piquer fortement les parois ou le pourtour de l'ulcération, sans que le malade manifeste une douleur quelconque. En présence de ces caractères, l'hypothèse d'un mal perforant s'impose et son origine purement nerveuse ne semble pas devoir être mise en doute. Il n'y a ni alcoolisme, ni syphilis. Les artères accessibles au toucher ont été examinées avec le plus grand soin, et nulle part on ne peut découvrir la moindre induration de leurs parois qui ait pu faire soupçonner le malade

[1] Des expériences de MM. Arnozan et Salvat faites sur les cobayes avaient déjà montré antérieurement à cette communication que les instillations d'éther sur le sciatique mis à nu déterminaient une névrite parenchymateuse et des troubles fonctionnels correspondants, anesthésie et paralysie complète du membre (*Bulletin de la Société d'anat. et de phys.* de Bordeaux. 1883, page 78).

atteint d'athérome. Il est pur de toute constitution rhumatismale ou goutteuse.

« Cette observation, ajoute l'auteur, est intéressante en ce qu'elle représente pour ainsi dire le côté expérimental dans l'histoire pathogénique du mal perforant et qu'elle permet de suivre le développement de cette lésion à la suite d'un traumatisme particulier d'un nerf périphérique, traumatisme ayant déterminé une névrite consécutive de ce nerf. Voilà un homme jusque-là indemne de toute affection héréditaire ou acquise du système nerveux qui, à la suite d'une injection d'éther profondément faite à la partie postérieure de la cuisse, est atteint subitement de névrite grave du sciatique, avec paralysie de la sensibilité et du mouvement, avec dégénérescence et atrophie consécutive des masses musculaires de la jambe. Chez cet homme il se développe un mal perforant; il y a là bien évidemment une relation étroite de cause à effet. Ce malade est dans les conditions d'un homme à qui on aurait expérimentalement sectionné le sciatique. C'est un exemple bien net de l'origine nerveuse du mal perforant. »

On ne saurait contester les liens étroits qui, dans les faits précédents, rattachent le mal plantaire à la cause prochaine, c'est-à-dire une lésion traumatique ou autre du sciatique correspondant. L'intervention de la névrite, de la névrite seule, s'impose ici nettement et l'ulcère perforant s'affirme dès lors comme un trouble trophique consécutif, coïncidant d'ailleurs souvent avec des altérations de même ordre sur divers points du membre : atrophie musculaire, érythème cutané, dystrophie des ongles, ulcérations péri-unguéales, etc.

Un tel rapport de causalité ne laisse pas que de jeter une vive lumière sur ces faits plus nombreux de mal perforant spontané, indépendants de tout traumatisme d'un tronc nerveux et qui s'allient cependant avec des altérations très caractérisées des nerfs périphériques. Dans l'espèce, le rôle essentiel joué par ces dernières se trouve ainsi mis en évidence et confirme l'interprétation pathogénique avancée par Duplay et Morat. Traumatique ou spontanée, dans un cas comme dans l'autre, la névrite intervient d'une manière semblable et paraît bien le phénomène primordial auquel succède l'ulcération cutanée. Sans rechercher ici par quelles voies intermédiaires s'établit ce rapport de cause à effet entre l'altération d'un nerf et la production du trouble trophique en un point du territoire innervé, on peut affirmer que la lésion nerveuse est un fait

constant dans le mal perforant (du moins aucune observation contradictoire n'a été produite); elle existe et se constate à l'examen histologique dans tous les cas où on la recherche, alors même que rien ne la décèle cliniquement. Loin de se borner au pourtour immédiat de l'ulcère, elle s'étend bien au delà, peut envahir le membre supérieur tout entier et coexister avec des lésions névritiques similaires en d'autres points du corps. L'origine de cette névrite, localisée ou diffuse, ressortit évidemment à des causes diverses; mais dans les cas où elle paraît indépendante d'un traumatisme, d'une lésion de voisinage ou d'une lésion antérieure des centres, elle ne saurait, quant à sa genèse, soulever aujourd'hui les hésitations exprimées par Duplay et Morat dans leur mémoire. On sait, en effet, que le système nerveux périphérique est susceptible de s'altérer en l'absence de toute lésion préalable des centres; que la névrite peut se produire d'une manière protopathique et comme conséquence de certaines influences agissant directement et uniquement sur les nerfs.

Il est cependant une objection qui tend à dénier à ces altérations nerveuses toute valeur pathogénique et à les considérer comme une particularité banale, contingente, voire même normale. Cette objection, encore restée sans réponse, a été formulée naguère par Michaud[1].

A l'occasion d'une observation de mal perforant, communiquée par Morat à la Société de médecine de Lyon, Michaud produisit les résultats de l'autopsie complète d'un sujet qui, durant la vie, avait présenté une double ulcération plantaire à chaque pied. L'examen histologique démontra l'intégrité absolue de la moelle, des troncs nerveux de la cuisse et de la jambe. Les nerfs collatéraux des orteils étaient, au contraire, gravement altérés; la plus grande partie des tubes qui les constituent étaient privés de myéline et se présentaient sous forme de filaments juxtaposés, parsemés de nombreux noyaux. Le névrilemme montrait une tuméfaction évidente. Des lésions identiques avaient été notées par le même auteur sur les

[1] MICHAUD, Note sur l'état des nerfs dans l'ulcère perforant du pied. *Lyon médical*, 1876, t. XXI.

nerfs collatéraux dans deux autres cas de maux perforants. Puis, à cette description histologique, Michaud ajouta les réflexions suivantes :

« Au premier examen, nous avions cru voir là une névrite des extrémités nerveuses, mais l'examen comparatif des nerfs collatéraux recueillis sur des sujets qui avaient succombé à d'autres affections nous a démontré que ces nerfs présentent, *à l'état normal,* des caractères fort analogues à ceux que nous venons de décrire. Ils se composent, en effet, en grande partie, de tubes sans myéline. La seule différence nous a paru résider dans la partie périphérique, c'est-à-dire dans le névrilemme qui est évidemment épaissi chez les sujets atteints d'ulcère perforant du pied.

« Ces détails font comprendre combien l'examen borné aux extrémités des nerfs est insuffisant pour faire apprécier l'état du cordon nerveux; nous ajouterons même qu'un examen pratiqué dans ces conditions peut induire l'observateur en erreur et lui faire prendre pour une lésion ce qui n'est qu'une particularité de structure normale[1]. »

L'altération des filets nerveux des orteils dans le mal perforant ne saurait mériter la valeur que lui attribuent Duplay et Morat puisqu'elle existe à l'état normal ; aussi Michaud se croit-il autorisé à diviser les nombreuses ulcérations du pied dont il est question dans le mémoire de ces auteurs en deux catégories.

1° Ulcérations symptomatiques des affections les plus diverses de la moelle ou des troncs nerveux; elles s'accompagnent toujours de symptômes plus graves, tels que ataxie, crampes, fourmillements, engourdissement, paralysie et peuvent présenter, comme lésion, une névrite dégénérative.

2° Ulcère perforant idiopathique; c'est le véritable ulcère perforant, tel qu'il est décrit par Nélaton. Il ne paraît pas lié à une névrite dégénérative.

Assurément l'objection précédente est sérieuse. Si elle est fondée, si à l'état normal les nerfs des extrémités sont toujours plus ou moins altérés, les troubles névritiques décrits

[1] Michaud, *loc. cit.*, p. 9 et 10.

jusqu'ici dans le mal perforant n'ont aucune valeur pathogénique, et la théorie nerveuse, restant sans fondement, devient une erreur. Comme conséquence, l'histoire du mal perforant, désormais trop compréhensive, englobe des faits disparates bien que cliniquement identiques, et il faut séparer de ce groupe tous les ulcères qui ne coïncident pas avec une lésion grossière des troncs nerveux ou une maladie déterminée des centres.

L'objection formulée par Michaud repose sur la constatation d'un fait anatomique facile à contrôler et, à tous égards, il importait de vérifier des assertions qui, jusqu'ici, n'avaient été ni infirmées ni confirmées.

Selon cet auteur, les nerfs collatéraux des orteils recueillis sur des sujets indemnes de mal perforant présentent des modifications très analogues à celles que l'on constate sur les extrémités atteintes de cette affection et se composent en majeure partie de tubes sans myéline. Sous sa forme absolue, une semblable proposition paraît surprenante et bien peu vraisemblable. Aussi est-on conduit, de prime abord, à supposer une erreur d'observation. Cependant, lorsqu'on examine les nerfs collatéraux pris sur des sujets nullement porteurs de mal perforant, on est surpris d'y rencontrer fréquemment des altérations très caractérisées. Ces altérations sont partielles ou étendues à la totalité du cordon nerveux : quelques rares fibres peuvent être lésées; parfois, au contraire, il est à peine possible de découvrir un tube nerveux avec ses attributs normaux. Le degré de ces lésions varie depuis les phases initiales de la névrite parenchymateuse jusqu'à la disparition complète de la myéline et l'atrophie du tube nerveux. Il n'est même point exceptionnel de rencontrer des filets nerveux uniquement réduits à un faisceau de gaines vides.

La fréquence de ces altérations semblerait confirmer les faits avancés par Michaud si elle ne comportait certaines restrictions et un important correctif. D'une part, les lésions des filets nerveux des orteils ne constituent pas l'état normal de ces nerfs, car il est des sujets adultes chez lesquels nous n'avons pu découvrir la plus minime altération, et, sur de jeunes enfants, les nerfs du pied nous ont invariablement pré-

senté la structure typique de la fibre à myéline dans sa parfaite intégrité. Si donc leur existence est commune, elle n'a rien de constant, encore moins traduit-elle l'état normal. D'autre part, lorsque ces lésions se constatent, elles coïncident habituellement avec certaines modifications de la peau ou des appendices cornés qui, dans l'espèce, doivent être considérées comme de véritables troubles trophiques : tels sont les cors, les durillons, les épaississements épidermiques diffus, les dystrophies unguéales, etc.

III

Les altérations de la peau que nous venons de signaler sont en général considérées comme des altérations banales, d'origine exclusivement mécanique (compression, frottement exercés par la chaussure), mais elles empruntent peut-être une toute autre signification à la coexistence de lésions caractéristiques dans les filets nerveux voisins. Lorsqu'on examine en effet les nerfs collatéraux d'un orteil sur lequel s'est développé un cor, un durillon, ou dont l'ongle est dystrophié, il est habituel, sinon constant, de rencontrer dans les tubes nerveux des modifications plus ou moins grandes, parfois très généralisées. Il suffira de reproduire ici quelques résumés de nos examens histologiques pour fournir des données largement justificatives à cet endroit.

1° Sujet mort de phthisie pulmonaire. Les orteils du pied gauche présentent plusieurs troubles trophiques. Sur le gros orteil, l'épiderme plantaire est très épaissi, un durillon existe à la face interne de l'articulation métatarso-phalangienne, l'ongle est légèrement strié en travers. Sur le deuxième orteil, on constate deux durillons : l'un au-dessus de l'articulation phalango-phalanginienne, l'autre au niveau de l'articulation de la phalangine et de la phalangette.

EXAMEN DES NERFS (PL. VII, *fig.* 10).

a. Nerfs collatéraux du gros orteil. — Le nombre des fibres saines contenues dans ce nerf est réellement infime par rapport à celui des fibres altérées. Ces dernières sont de beaucoup prédominantes : les unes montrent leur myéline fragmentée, les autres sont constituées par

une succession de varicosités, mais la plupart sont atrophiées et se réduisent à des gaines vides parsemées de noyaux.

b. Nerfs collatéraux du petit orteil. — Présentent des altérations identiques à celles des filets précédents, mais renferment encore moins de fibres saines.

c. Plantaire interne (*fig.* 12). — Si les fibres saines y sont les plus communes, les lésions caractéristiques ne font cependant pas défaut et consistent dans la segmentation de la myéline en boules, en fines gouttelettes, et surtout l'atrophie des tubes.

d. Plantaire externe. — Bien moins atteint que le nerf précédent; toutefois il presente sur quelques-uns de ses tubes des altérations très analogues.

2° Sujet mort de pneumonie pendant le cours d'une polyurie ancienne. Dystrophie très marquée des ongles des deux gros orteils.

EXAMEN DES NERFS.

a. Collatéraux dorsaux du gros orteil gauche. — Beaucoup de fibres sont altérées; les unes ont leur myéline fragmentée en boules ou en blocs, les autres montrent une série de renflements variqueux, mais la plupart sont atrophiées et réduites à l'état de gaines vides. Il y existe aussi un certain nombre de fibres régénérées.

b. Collatéral plantaire interne du gros orteil gauche (*fig.* 13). — Ce nerf est un peu plus altéré que les précédents. A côté de fibres saines ou régénérées, il présente des tubes à myéline fragmentée, des tubes variqueux et un nombre bien plus grand encore de gaines vides.

c. Plantaire interne gauche. — Contient un nombre presque équivalent de fibres saines et de fibres très gravement lésées : de ces dernières les unes ne renferment d'autre trace de myéline qu'au niveau de petits renflements très espacés; les autres, de beaucoup les plus communes, sont absolument atrophiées. Des faisceaux entiers sont même uniquement constitués par des amas de ces gaines vides. La régénération se constate sur quelques tubes.

d. Collatéraux dorsaux du gros orteil droit. — Beaucoup de fibres altérées : fibres à myéline grossièrement fragmentée, fibres variqueuses, et surtout gaines vides.

e. Collatéral plantaire du gros orteil droit. — Les tubes sains existent en grande quantité que dans les nerfs précédents. Mais ils s'entremêlent à un grand nombre de fibres variqueuses et de gaines vides.

f. Plantaire interne droit. — Les lésions sont peu accusées; toutefois dans chaque faisceau on peut compter un ou deux tubes variqueux.

3° Homme de quarante ans mort de pthisie pulmonaire. Troubles trophiques à la face plantaire et dorsale des orteils consistant en callosités épidermiques épaisses. Ongle du gros orteil strié en travers et épaissi; ecchymose sous-unguéale au niveau du deuxième orteil. Cor à la face externe du cinquième orteil.

EXAMEN DES NERFS.

a. Branches des collatéraux dorsaux au voisinage du cor. — Les tubes nerveux ne renferment plus trace de myéline et sont uniquement constitués par des gaines vides d'apparence conjonctive ou de coloration ambrée.

b. Tronc des collatéraux du cinquième orteil. — Presque toutes les fibres sont altérées; les unes montrent leur myéline grossièrement fragmentée ou divisée en fines gouttelettes formant çà et là des renflements variqueux; les autres, en plus grand nombre, sont représentées par des gaines vides, accolées en faisceaux parsemés de noyaux ovoïdes. A ces diverses formes de l'altération se mélangent des fibres évidemment régénérées.

c. Nerfs collatéraux du deuxième orteil. — A part un nombre assez appréciable de fibres grêles, pâles, à segments courts (fibres régénérées), il n'y existe pour ainsi dire pas de tubes sains. Tous sont altérés à des degrés divers; les uns présentent la fragmentation de la myéline en blocs irréguliers, en boules grosses ou fines, les autres montrent une succession de fines varicosités. D'autres enfin, et en grand nombre, sont atrophiées, à l'état de gaines vides.

d. Nerfs collatéraux dorsaux du gros orteil. — Ces nerfs sont relativement moins altérés que les précédents en ce sens qu'ils contiennent encore un certain nombre de fibres saines. Toutefois la plus grande partie des tubes composants est lésée. Beaucoup, la plupart même sont au début de l'altération (fragmentation de la myéline en blocs, en boules, multiplication des noyaux, hypertrophie du protoplasma), quelques-uns montrent des fines varicosités. Enfin certains faisceaux sont presque uniquement composés de tubes atrophiés renfermant, outre des séries de noyaux, une matière ambrée, finement granuleuse.

4° Sur le cadavre d'un malade mort en chirurgie, on constate un gros cor au niveau du bord externe de la cinquième articulation métatarso-phalangienne et un durillon sur le bord externe de la cinquième articulation tarso-métatarsienne.

EXAMEN DES NERFS.

a Collatéral dorsal externe du cinquième orteil. — Beaucoup de

fibres saines et de tubes grêles, pâles, à peine teintés. Nombre bien plus considérable de fibres altérées : fragmentation de la myéline en blocs, en boules, en gouttelettes, et formant alors des varicosités, tubes atrophiés contenant une matière granuleuse, ambrée.

b. Collatéral externe plantaire du cinquième orteil. — Moins altéré que le précédent. Il montre un nombre égal de fibres absolument saines et de fibres à myéline fragmentée, variqueuses et surtout atrophiées. On y constate en outre une quantité appréciable de tubes en voie de régénération.

5° Sujet inconnu. Cor sur le bord externe du petit orteil. *Nerfs collatéraux dorsaux du petit orteil* (*fig.* 11). — Ces nerfs ne renferment plus une seule fibre réellement saine. Ils sont presque entièrement réduits à un amas de filaments pâles, ondulés et parsemés de noyaux ovoïdes vivement colorés par le carmin. Certains tubes cependant conservent encore de la myéline ou mieux des fragments de myéline, car nulle part celle-ci n'apparaît intacte et disposée en cylindre régulier. Partout elle est segmentée en boules plus ou moins fines, en gouttelettes, et si parfois elle remplit en cet état la longueur du tube, le plus souvent elle a disparu en grande partie et ne se retrouve plus qu'au niveau de petits renflements entre lesquels la gaine est atrophiée, vide.

6° Homme de trente-huit ans mort de phtisie aiguë. L'ongle du gros orteil gauche est dystrophié. Il est épaissi, bosselé, noirâtre, profondément strié en travers et s'effritant sur ses bords en lamelles irrégulières.

EXAMEN DES NERFS.

a. Collatéral interne dorsal. — Très difficile à dissocier. Les faisceaux nerveux sont enserrés dans une masse très dense de tissu conjonctif infiltré de graisse. Les fibres de ce nerf sont en grande majorité réduites à l'état de gaines vides ; les autres sont saines. Entre les fibres normales et les fibres complètement dépourvues de myéline, on ne trouve pas d'altérations intermédiaires, pas de tubes à myéline fragmentée, pas de bosselures pleines de gouttelettes de cette substance.

b. Collatéral externe dorsal. — Mêmes altérations que dans le nerf précédent. Les fibres saines y sont peut-être proportionnellement un peu plus abondantes.

c. Nerfs pédieux. — Ne contient presque que des gaines vides. Cependant, de loin en loin, on rencontre un petit nombre de tubes sains.

d. Collatéral interne plantaire. — Mélange de fibres saines, de gaines vides, de fibres grêles, à segments courts, à myéline pâle, présentant les caractères des fibres régénérées.

e. Collatéral externe plantaire. — Quelques fibres saines. Beaucoup de fibres régénérées. Gaines vides rares.

f. Plantaire interne. — Normal, à part quelques gaines vides réparties de loin en loin.

Des détails précédents ressortira sans doute ce fait qui ne nous paraît pas avoir encore été signalé, savoir : l'existence d'un rapport constant entre les cors, les durillons, les dystrophies unguéales d'une part, et, d'autre part, les lésions névritiques au voisinage. Ces altérations névritiques ne se bornent pas toujours aux seuls filets collatéraux ; elles peuvent remonter au delà et se poursuivre jusque dans le tronc du plantaire. Variables dans leur intensité, leur étendue, elles aboutissent très souvent à la destruction presque complète du filet nerveux, et celui-ci se réduit alors, ainsi que l'avait signalé Michaud, à un amas de tubes vides, de filaments juxtaposés, parsemés de nombreux noyaux se colorant vivement par le carmin. Mais si cet auteur avait bien vu le fait anatomique, il n'en avait point saisi les conditions, et ce qu'il considérait comme une particularité normale nous semble plutôt un état pathologique réel auquel se rattachent les altérations cutanées ou unguéales de l'orteil correspondant.

Cette dernière interprétation repose sur un fait d'observation : tandis que les nerfs des orteils sont toujours lésés quand il existe des cors, des durillons, des dystrophies unguéales, ils ne le sont généralement pas, au contraire, lorsque la peau et les ongles sont parfaitement sains. La première proposition a été établie plus haut ; la seconde se justifie aisément par l'examen de nerfs collatéraux recueillis sur des sujets dont les orteils ne présentent aucune modification épidermique ou unguéale. Pour ces recherches de contrôle les enfants nous ont fourni un excellent matériel d'étude, car en choisissant des sujets âgés de quelques mois à un ou deux ans au plus, on est assuré de trouver des orteils absolument intacts et normaux. Quatre jeunes enfants réalisant ces conditions ont servi à notre examen : tous les nerfs collatéraux, dorsaux et plantaires, les troncs du plantaire interne et externe ont été dissociés avec le plus grand soin, et, dans ces différents cas, il nous a été impossible de constater autre chose que la structure typique et l'intégrité absolue des fibres composantes. Deux fois une semblable vérification nous a

donné des résultats identiques chez des sujets plus âgés et dont les orteils offraient une remarquable intégrité.

Il est donc permis d'affirmer qu'à l'état normal les fibres nerveuses des collatéraux ne diffèrent en rien des autres nerfs à myéline de l'économie. Conséquemment on ne saurait admettre comme fondées l'opinion émise à cet égard par Michaud, et l'objection qu'il en déduit contre l'origine névritique du mal perforant. D'autre part, si les filets nerveux du pied sont altérés (et il en est souvent ainsi), cette manière d'être ne traduit nullement un fait banal, dépourvu de signification ; elle répond au contraire à un état pathologique de ces organes qui se lie d'habitude, sinon constamment, à des troubles trophiques divers siégeant sur la peau ou l'ongle des orteils : l'absence de toute lésion des nerfs dans les cas où les orteils sont eux-mêmes parfaitement intacts sert ici de confirmation directe. Aussi lorsque dans les recherches de contrôle on veut comparer les nerfs d'un orteil atteint de mal perforant aux nerfs similaires d'un sujet indemne de cette affection, faut-il tenir compte de cette particularité pour éviter toute cause d'erreur. En raison de la grande fréquence des cors, des durillons ou des dystrophies unguéales sur les pieds des sujets adultes, les nerfs de ces derniers ne peuvent utilement servir de témoin ; et c'est pour avoir méconnu ces faits que Michaud a été conduit à contester l'origine nerveuse du mal perforant. Que si, au contraire, on recherche les conditions de l'état normal sur de très jeunes sujets dont les orteils présentent plus facilement l'état d'intégrité voulue pour ce genre d'étude, on reconnaîtra combien l'objection formulée par l'auteur précédent est contraire à la vérité.

CONCLUSIONS.

1° Les lésions des nerfs périphériques qui déterminent le mal perforant plantaire s'étendent souvent bien au delà du voisinage immédiat de l'ulcération : elles peuvent atteindre tous les nerfs du pied et de la jambe, elles peuvent même remonter jusqu'aux troncs nerveux des cuisses.

2° L'extension de ces altérations névritiques explique la coïncidence fréquente avec le mal perforant plantaire de cer-

tains troubles sensitifs, trophiques, vaso-moteurs ou secrétoires qui ont été maintes fois signalés à une distance plus ou moins grande de l'ulcère du pied (anesthésie, analgésie, douleurs lancinantes, induration scléreuse de la peau, érythrodermie, pigmentation anormale, atrophie musculaire, gangrènes, sueurs locales, etc., s'étendant sur toute la peau du pied et même de la jambe).

3° Les rapports du mal perforant avec les névrites périphériques sont établis aujourd'hui sur un grand nombre d'examens histologiques réguliers. L'objection faite par Michaud, objection d'après laquelle les examens seraient sans valeur parce que dans les conditions normales les nerfs du pied renfermeraient des gaines vides et des fibres altérées en grande quantité, n'est pas fondée : à l'état normal, chez les sujets jeunes et chez les adultes dont ces téguments des pieds sont tout à fait sains, les nerfs de ces extrémités ont exactement la même structure que les nerfs périphériques des autres parties du corps.

4° En revanche les filets terminaux des nerfs du pied sont très fréquemment altérés chez les sujets dont les pieds sont le siège de cors, de durillons, de dystrophies unguéales, de desquamation ichtyosiforme de l'épiderme, etc. Toutes ces lésions de la peau et de ses annexes paraissent être de véritables troubles trophiques liés à l'existence antérieure de névrites légères et partielles, comme le mal perforant est lié à l'existence antérieure de névrites profondes et étendues.

EXPLICATION DES FIGURES DE LA PLANCHE VII.

Observation I. — *Mal perforant.*

Fig. 1. — *Collatéral plantaire interne du gros orteil.*

a. Faisceau de tubes atrophiés.

b. En quelques points la gaine de Schwann contient encore une fine poussière grise ou ambrée.

Fig. 2. — *Nerf plantaire interne droit.* — Même altération.

a. Gaines vides.

c. Tube sain.

Fig. 3. — *Tibial postérieur.*

a. Tubes sains.
b. Gaines vides.
c. Fibres variqueuses dont les renflements contiennent des débris de myéline.

Fig. 4. — *Musculo-cutané à la face dorsale du pied.*

a. Gaines vides.
b. Fibre variqueuse.
c. Fibres grêles et pâles.

Fig. 5. — *Péronier antérieur. — Même altération.*

Fig. 6. — *Saphène externe à la face dorsale du pied*

a. Gaines vides.
b. Fibre variqueuse.
c. Tube sain.

Obs. II. — *Mal perforant, névrite diffuse.*

Fig. 7. — *Collatéraux dorsaux des doigts.*

a. Tube sain.
b. Gaines vides.
c. Fibre variqueuse.

Fig. 8. — *Nerf cubital droit.*

a. Tube sain.
b. Gaines vides.
c. Fibre variqueuse.
d. Fibres dont la myéline est fragmentée en boules.

Fig. 9. — *Nerf cubital gauche.*

b. Gaines vides.
c. Fibres variqueuses.

Durillon et dystrophie unguéale du gros orteil.

Fig. 10. — *Nerfs collatéraux du gros orteil.*

b. Gaines vides.
c. Fibre variqueuse.
f. Fibres grêles, pâles, régénérées.

Fig. 12. — *Plantaire interne gauche.*

a. Tubes sains.
b. Gaines vides.
c. Fibres variqueuses.
d. Fibres régénérées.

Dystrophie des ongles des deux gros orteils.

Fig. 13. — *Collatéral plantaire interne gauche.*

a. Tubes sains.
b. Gaines vides.
c. Fibre variqueuse.

Fig. 11. — *Cor sur le bord externe du petit orteil.*

b. Gaines vides.
d. Fibres dont la myéline est fragmentée en boules.

Paris, Société d'imp. Paul Dupont, 41, rue J.-J.-Rousseau. (Cl.) 69.2.85. *Le Gérant :* G. Masson.

ARCHIVES

DE

PHYSIOLOGIE

NORMALE ET PATHOLOGIQUE

MÉMOIRES ORIGINAUX.

I

PATHOGÉNIE ET STRUCTURE DES PETITS KYSTES DE L'ÉPIDIDYME,

Par MM.

Charles MONOD, Agrégé de la faculté, chirurgien de l'Hospice des Incurables.

ET

ARTHAUD, Chef des travaux au Laboratoire de physiologie générale du Muséum.

(PLANCHE VIII.)

Les kystes de l'épididyme, depuis les recherches bien connues de M. le professeur Gosselin, ont été divisés en deux groupes, les *petits* et les *grands* kystes.

Cette distinction ne repose pas seulement sur des différences de volume, comme pourrait le faire supposer la dénomination adoptée, mais, ainsi que l'a montré M. Gosselin, sur toute une série de caractères anatomiques et cliniques dont nous rappellerons les principaux.

I. — Les *grands kystes*, variété la plus commune, ou du moins la plus importante des collections liquides de l'épididyme, se présentent habituellement sous forme d'une tumeur de volume variable, mais toujours accessible à l'examen clinique.

Le liquide qu'ils contiennent a souvent un aspect caractéristique : il est blanchâtre, opalin. Cette coloration est due aux nombreux spermatozoïdes qu'il tient en suspension, d'où le nom de kystes à spermatozoïdes, sous lequel ces tumeurs sont souvent décrites.

Ces kystes ont une situation spéciale, constamment la même sur toutes les pièces qui ont été recueillies; ils siègent au-dessous de l'épididyme, entre celui-ci et le testicule. A mesure qu'ils grandissent, ils repoussent en bas la glande séminale, en même temps qu'ils refoulent en sens opposé, en l'étalant à leur surface, l'épididyme soulevé.

Tout autre est la physionomie des *petits kystes*. Non seulement ils sont petits, ne dépassent pas le volume d'un grain de millet ou d'un pois; mais ils restent tels, n'offrant aucune tendance à l'accroissement. Aussi passent-ils ordinairement inaperçus sur le vivant; c'est le plus souvent par hasard qu'ils sont découverts dans les autopsies. Leur fréquence augmente avec l'âge des sujets examinés; presque inconnus dans l'enfance, rares encore chez les jeunes gens, ils se rencontrent assez souvent chez l'homme fait et deviennent très communs chez le vieillard.

Ils siègent habituellement sur la face convexe de la tête de l'épididyme, où ils forment des tumeurs plus ou moins saillantes, quelquefois pédiculées, ordinairement sessiles avec surface d'implantation assez large. Ils sont presque toujours multiples, au nombre de 2, 3 et davantage.

Contrairement à ce qui s'observe pour les grands kystes, ils ne renferment jamais de spermatozoïdes ; leur contenu est un liquide clair, plus ou moins limpide.

Leur siège anatomique exact serait, d'après M. Gosselin, la face externe de la membrane propre de l'épididyme. Ils se développeraient entre cette membrane et la séreuse qui les recouvre ; jamais ils ne pénétreraient dans l'intérieur du

parenchyme épididymaire. On arriverait toujours avec des précautions à les détacher de la surface de l'épididyme, et à leur place on distinguerait une petite dépression, au fond de laquelle l'enveloppe de l'épididyme serait intacte.

Nous verrons dans un instant ce qu'il faut penser de cette assertion qui repose, nous le disons de suite, sur un simple examen à l'œil nu.

Elle a conduit M. Gosselin à nier toute participation de l'épididyme à la formation de ces petites tumeurs, opinion que l'étude plus approfondie des faits ne nous permet pas de partager.

II. — La pathogénie des kystes de l'épididyme est, au reste, le point le plus obscur de leur histoire.

Notre intention n'est pas de discuter ici le mode de développement des *grands kystes*, question sur laquelle nous nous réservons de revenir plus tard. Nous bornons notre étude aux *petits kystes*. Après avoir montré comment leur pathogénie a été jusqu'ici comprise, nous dirons les conclusions auxquelles nos propres recherches nous ont amenés.

M. Gosselin, dans son premier mémoire, admettait que ces petites tumeurs, qu'il considérait comme absolument indépendantes du parenchyme épididymaire, devaient se former de toutes pièces au-dessous de la séreuse testiculaire, et cela « en vertu d'une tendance particulière se manifestant à l'époque où le fonctionnement normal pour la sécrétion du sperme commence à se ralentir ».

Cette dernière proposition contient certainement, comme nous le verrons, une part de vérité. Elle n'est, au reste, que l'expression de ce fait, bien vu par le professeur Gosselin, que les petits kystes de l'épididyme sont une affection de l'âge mûr et de la vieillesse ; ils se développent au moment où la glande séminale commence à devenir le siège d'altérations séniles. Mais nous nous refusons à admettre, comme le soutient le même auteur, qu'ils puissent se former de toutes pièces.

Cette manière de voir, qui rangerait les petits kystes de l'épididyme dans la classe, que es progrès des recherches

anatomiques rendent de jour en jour moins nombreuse, des kystes dits *néogènes*, est à peu près abandonnée par M. Gosselin. Dans l'article récent du *Dictionnaire de médecine et de chirurgie pratiques*, il semble en effet disposé à se rallier à l'opinion qui fait naître ces tumeurs dans les restes du corps de Wolff [1].

Cette hypothèse est, en effet, celle qui est aujourd'hui adoptée en France par la plupart des auteurs.

Elle a été indiquée pour la première fois par Follin dans sa *Thèse inaugurale* [2], et plus nettement formulée par M. Verneuil dans un mémoire communiqué à la Société de chirurgie, en 1852 [3]. Elle est complètement acceptée par Broca, qui lui a donné tout son développement dans un intéressant chapitre de son *Traité des tumeurs* [4].

Elle consiste à admettre que les petits kystes de l'épididyme se développent dans les débris du corps de Wolff et sont, par conséquent, analogues aux kystes para-ovariens qui se forment chez la femme aux dépens du corps de Rosenmuller.

On sait que Follin a démontré que les débris du corps de Wolff, représentés chez la femme par le corps de Rosenmuller, le sont chez l'homme par le *vas aberrans* de Haller, par quelques canalicules situés près de la tête de l'épididyme et peut-être par l'hydatide de Morgagni [5]. Ces vestiges se présentent chez l'homme comme chez la femme sous forme de canalicules tapissés d'épithélium, qui persistent toute la vie .

[1] GOSSELIN et WALTHER, *Dictionnaire de médecine et de chirurgie pratiques* (art. TESTICULE), t. XXXV, p. 343.

[2] FOLLIN, Recherches sur les corps de Wolff (*Thèse inaugurale*, Paris, 1850, in-4. avec planches, p. 45).

[3] VERNEUIL, Recherches sur les kystes de l'organe de Wolff dans les deux sexes (*Mémoires de la Soc. de chirurgie*, t. IV, p. 58). Travail lu à la Société de chirurgie, le 3 novembre 1852 (Voy. *Bulletin de la Soc. de chirurgie*, 1re série, t. III, p. 218).

[4] BROCA, *Traité des tumeurs*, t. II, p. 46 et suiv. In-8°. Paris, 1869.

[5] L'hydatide de Morgagni serait, d'après une autre théorie, le reste du canal de Müller.

[6] Giraldès a montré que l'on retrouvait au milieu des éléments du cordon un autre débris du corps de Wolff (le corps innominé) aux dépens duquel se forment certains kystes de cordon.

Dans les deux sexes, ils pourraient être le point de départ de kystes. On ne sait rien de la cause qui réveillerait la fonction sécrétoire dans ces tubes atrophiés.

Cette théorie, appliquée à la pathogénie des petits kystes de l'épididyme, rendrait bien compte de ce double fait, à savoir que ces tumeurs paraissent toujours indépendantes du parenchyme épididymaire, et que jamais elles ne contiennent de spermatozoïdes.

On s'explique moins bien pourquoi, comme le soutient M. Gosselin, elles resteraient toujours petites et ne pourraient se développer à la façon des kystes para-ovariens chez la femme.

Pour Broca, cette difficulté n'existe pas. Pour lui, la distinction absolue établie entre les petits et les grands kystes ne doit pas être conservée. Tous les kystes vrais de l'appareil testiculaire, grands et petits, ont pour point de départ les débris du corps de Wolff. La présence de spermatozoïdes dans les grands kystes, qui paraît leur donner un cachet particulier, tient à une circonstance accidentelle, qui ne modifie en rien la nature de la tumeur. Celle-ci a la même origine, qu'elle soit petite ou grande : son volume plus considérable indique seulement une période plus avancée de développement.

Comme il arrive souvent, lorsque l'on part d'une idée préconçue, Broca faisait ici plier les faits pour les mettre d'accord avec sa théorie. On ne saurait nier, en effet, que les petits kystes de l'épididyme ne dépassent pas ordinairement les dimensions que nous avons dites : leur transformation en grands kystes n'est qu'une vue de l'esprit, rationnelle assurément, mais qui ne s'appuie pas sur l'observation.

Cette circonstance, jointe à celle de leur siège spécial et de l'âge auquel ils se développent de préférence, autorise à leur rechercher une pathogénie spéciale, différente de celle des grands kystes dont ils se distinguent absolument.

On peut au reste faire à l'hypothèse, qui les rattache à quelque modification survenue dans les débris du corps de Wolff, deux objections importantes.

La première est de simple raisonnement ; elle n'est cepen-

dant pas sans valeur. Il semble étrange que des tumeurs qui seraient d'origine congénitale ne se développent jamais dans l'enfance, soient très rares chez l'adulte encore jeune et ne deviennent fréquentes que chez le vieillard. Ce n'est pas ainsi que se comportent d'ordinaire les productions dont l'origine congénitale ne peut être contestée. Les kystes dermoïdes, par exemple, pour ne citer que les plus connus, peuvent, il est vrai, passer inaperçus chez l'enfant; mais il est bien rare que l'âge de la puberté s'écoule sans qu'ils manifestent leur présence; il semble même qu'à cette époque ils subissent une poussée qui donne l'éveil, s'ils sont restés jusque-là silencieux.

Notre seconde objection a plus de portée encore, parce qu'elle repose sur un fait anatomique que nous considérons comme incontestable. Si les petits kystes de l'épididyme sont wolffiens, ils doivent être à toutes les périodes de leur développement absolument indépendants du parenchyme épididymaire. Nous avons vu que M. Gosselin admet cette indépendance. Il y a là pour nous une erreur d'observation. Les kystes de la tête de l'épididyme peuvent bien, au bout d'un certain temps, s'isoler de l'organe sous-jacent; mais lorsqu'on les étudie à la première période de leur évolution, il est facile de reconnaître qu'il existe entre eux et l'épididyme des connexions évidentes.

Il suffit pour se convaincre de ce fait de soumettre ces tumeurs à l'examen microscopique. Or, personne jusqu'ici ne paraît y avoir songé. Kocher lui-même, qui, dans un article récent de l'*Encyclopédie de Pitha et Billroth*, arrive, sur la pathogénie de ces kystes, à une conclusion à peu près semblable à la nôtre, ne semble pas avoir usé de ce mode d'investigation.

Nous avons voulu combler cette lacune. C'est le résultat de nos recherches en ce sens qu'il nous reste à exposer. On verra qu'une étude attentive des pièces que nous avons eues entre les mains jette un singulier jour sur la nature et le mode de développement des petits kystes de l'épididyme et coupe court à bien des discussions.

III. — Rien de plus aisé, dans les conditions où nous étions placés, à l'infirmerie de l'hospice d'Ivry, où les autopsies de vieillards abondent, que de rassembler les matériaux de ce travail. Grâce à l'obligeance de M. Plicque, un des internes de l'hôpital, chargé du service des autopsies, il nous a été facile de réunir un bon nombre de ces tumeurs. Il suffisait en effet d'examiner systématiquement tous les testicules des sujets âgés de plus de 50 ans, portés à l'amphithéâtre, pour en trouver presque à coup sûr et à des degrés divers de développement.

Nous ne referons pas, après M. Gosselin, la description macroscopique des petits kystes de l'épididyme. Comme lui, nous avons constaté leur multiplicité habituelle, leur siège à la partie convexe ou à l'extrémité, quelquefois sur les bords latéraux de la tête de l'épididyme.

Le cas le plus fréquent est celui d'un grand kyste autour duquel se montrent deux ou trois autres beaucoup plus petits.

Il est plus rare de trouver tout un semis de petits kystes parsemant la surface de l'épididyme. Cependant, dans un cas type de ce genre que nous avons rencontré, il existait un véritable état granuleux de l'épididyme, dû à une agglomération de nombreux petits kystes soulevant le feuillet séreux de la vaginale.

Parfois, enfin, c'est une petite poche kystique unique, confondue avec l'extrémité de l'épididyme et semblent en prolonger la tête.

Nous avons suffisamment parlé déjà du volume de ces tumeurs qui est toujours petit.

Leur forme est variable. Presque toujours elles se sont montrées à nous sessiles, s'insérant par une large base sur le parenchyme épididymaire. Nous n'en avons pas vu de franchement pédiculées. Cependant, alors même qu'elles sont sessiles, et lorsqu'elles ont acquis un certain volume, on parvient, comme l'a montré M. Gosselin, à les détacher par une sorte d'énucléation, qui laisse intact le parenchyme sous-jacent. Nous reviendrons plus loin sur ce fait qui n'est qu'en opposition apparente avec les relations originelles, unissant selon nous l'épididyme et la tumeur.

Le contenu de ces kystes est à peu près toujours le même. C'est un liquide clair, transparent, ne contenant que peu ou point d'albumine, tenant en suspension quelques éléments épithéliaux, soit normaux, soit altérés, de même nature que ceux que l'on retrouve dans les canaux de l'épididyme. Dans un cas le kyste contenait une matière solide, concrète, jaunâtre, ayant l'aspect du sagou cuit.

Jamais nous n'avons trouvé trace de spermatozoïdes dans le liquide examiné à l'état frais.

Il est encore un point qui se rattache à l'examen à l'œil nu, sur lequel on n'a pas insisté jusqu'ici. Nous voulons parler des modifications de consistance qui peuvent être habituellement constatées dans toute la masse de l'épididyme et particulièrement au niveau de la tête.

Chez presque tous les sujets qui ont dépassé la cinquantaine, même en l'absence de toute altération kystique, existent à des degrés divers, des lésions que l'on pourrait appeler les lésions séniles de l'épididyme. Ces lésions consistent essentiellement en un travail de sclérose qui envahit progressivement tout l'organe, non seulement dans sa portion épididymaire, mais encore au niveau du testicule lui-même.

A la pression, l'organe parait plus dur, le tissu parenchymateux est comme condensé. A la coupe cependant sa résistance n'est que peu modifiée, et la surface de section n'est pas notablement altérée. Parfois, on peut observer un état moins lisse de la séreuse, et plus profondément des points plus durs et plus fermes disséminés dans la masse épididymaire.

L'examen microscopique permet d'apprécier plus exactement la nature de ces altérations. Il ne fait d'ailleurs que confirmer l'impression qui résultait de la simple inspection à l'œil nu.

Sur des coupes faites dans la partie renflée de la tête de l'épididyme, qui est surtout atteinte, on trouve de véritables îlots de sclérose unissant tout un groupe de canaux. Ces îlots sont séparés les uns des autres par des travées de tissu conjonctif lâche, analogue à celui qui forme chez l'adulte la charpente de soutènement de l'épididyme. Cette transformation scléreuse parait se produire de préférence autour des ramifi-

cations vasculaires, qui présentent elles-mêmes tous les caractères de l'artérite chronique.

Ces lésions qui peuvent être considérées comme marquant la première phase de l'altération sénile du testicule, ont au point de vue où nous nous plaçons une grande importance. Nous allons, en effet, essayer de montrer que les kystes, qui font l'objet principal de cette étude, ne sont qu'une conséquence et qu'un épisode du travail de sclérose dont le testicule du vieillard devient le siège.

Nous examinerons successivement deux types extrêmes; celui où la tête de l'épididyme renferme des petites cavités kystiques multiples, et celui où l'on n'y rencontre qu'un kyste isolé, libre ou adhérent, mais plus volumineux. Nous faisons d'ailleurs remarquer qu'entre ces deux variétés existent tous les intermédiaires possibles.

C'est un exemple de la première variété qui a été reproduit sur la figure I de notre planche.

Sur les pièces de ce genre on constate facilement les deux faits suivants : 1° une sclérose péricanaliculaire caractérisée par la densification du tissu conjonctif qui entoure les conduits; l'altération s'étend à la paroi même de ces derniers,et peut entraîner la disparition totale de la couche musculaire qui les double extérieurement; 2° une modification de calibre des canaux épididymaires qui sont les uns plus larges, les autres plus étroits qu'à l'état normal.

Les canaux élargis sont le siège d'une véritable dilatation variqueuse; leur épithélium se desquame en partie et tombe dans la cavité du conduit. Cette cavité se renflant plus ou moins par places, est comblée par un exsudat tantôt légèrement albumineux et granuleux, tantôt colloïde, contenant des débris disséminés de cellules épithéliales, sous forme de corps ronds, granuleux et pigmentés.

D'autres conduits sont au contraire évidemment diminués de calibre. Ils sont resserrés, étouffés sous l'influence de la compression concentrique qu'exercent sur eux les couches conjonctives stratifiées qui les enveloppent. Leur lumière de plus en plus petite peut être complètement effacée.

Il est facile de comprendre comment ce double processus

de dilatation d'une partie du canal et de disparition atrophique de l'autre, peut aboutir à la formation de cavités kystiques. A côté de simples dilatations ampullaires se voient de véritables kystes ; il est rationnel d'admettre que ceux-ci résultent de la transformation progressive de celles-là. Aucun caractère bien tranché ne les distingue les uns des autres, sauf cependant le volume habituellement plus considérable du kyste, et peut-être aussi la nature de son contenu, qui devient plus franchement albumineux et colloïde.

On sait du reste que les choses se passent de la sorte dans le rein, et dans les glandes dont le conduit excréteur a été oblitéré. Ici, comme dans l'épididyme, se produit une sclérose péricanaliculaire diffuse entraînant la dilatation de certains canaux, le rétrécissement de certains autres, et en dernière analyse la formation de cavités kystiques aux dépens des dilatations partielles dont les conduits sont le siège.

Les kystes isolés, plus volumineux, plus ou moins saillants à la surface de l'épididyme, qui constituent le second type de l'affection, semblent à certains égards différer notablement des précédents.

C'est de ceux-là que l'on a pu dire avec apparence de raison qu'ils étaient absolument indépendants du parenchyme épididymaire. Nous avons dit plus haut que M. Gosselin était parvenu à les énucléer sans intéresser le tissu de l'épididyme; la place qu'ils occupaient reste seule marquée par une petite dépression au fond de laquelle on pourrait reconnaître la tunique propre de l'organe complète et intacte.

Telle est, en effet, l'impression que laisse l'examen de ces tumeurs et de leurs connexions, lorsqu'il est fait à l'œil nu. Mais, si l'on fait intervenir le microscope, on est forcé de reconnaître que l'on a été trompé par les apparences.

La membrane limitante externe du kyste est toujours d'une extrême minceur, elle paraît réduite à un feuillet fibreux, qui ne serait autre, pour M. Gosselin, que la vaginale soulevée par la tumeur. Or, sur des coupes perpendiculaires à cette membrane, nous avons pu constater, non sans étonnement, que sa constitution n'était pas aussi simple que l'examen macroscopique permettait de le supposer.

On y distinguait en effet, ainsi qu'il est facile de s'en rendre compte sur notre planche (*fig.*2) : 1° une couche de tissu conjonctif à faisceaux parallèles et assez denses : c'est la séreuse vaginale ; 2° une couche constituée par une gangue conjonctive, englobant des conduits épididymaires, les uns dilatés, les autres à peu près totalement atrophiés : c'est le tissu propre de l'épididyme altéré ; 3° une couche de tissu conjonctif dense assez riche sur quelques points en noyaux inflammatoires : c'est la paroi propre du kyste.

Cette dernière couche est bien limitée et nettement séparée de la précédente sur toute la périphérie du kyste, ce qui permet de comprendre comment l'énucléation de ces tumeurs est relativement facile.

La membrane limitante externe du kyste n'est pas toujours aussi complexe. Sur d'autres pièces elle nous a paru réduite aux deux couches essentielles suivantes : les faisceaux conjonctifs de la séreuse et ceux qui représentent la paroi propre du kyste.

Cette simple notion sur la constitution intime de la paroi de certains kystes isolés prouve donc déjà que ces tumeurs se développent dans l'intérieur même de l'épididyme, à une profondeur qui peut être plus ou moins considérable, puisque l'on peut trouver sur la face externe, et tout à fait libre en apparence, une couche plus ou moins épaisse du tissu propre de l'organe.

L'étude de la face profonde et adhérente du kyste et des parties voisines, celle de l'épithélium qui tapisse les parois de la cavité nous montrera maintenant que l'origine de ces tumeurs est la même que celle des kystes plus petits, précédemment décrits, et que le mécanisme de leur production doit être identique. D'ailleurs, l'existence de tous les intermédiaires entre les deux formes que nous avons prises pour types permettait de supposer *à priori* qu'il devait en être ainsi.

La couche épithéliale de revêtement, qui se retrouve dans presque tous les cas, est rarement complète ; elle manque par places, sans doute par suite d'accidents de préparation. Dans les points où elle est conservée, elle rappelle par tous

ses caractères celle qui tapisse la face interne des conduits épididymaires. On se souvient qu'il en était de même dans les petits kystes de la première variété.

Les modifications subies par le tissu propre de l'organe dans le voisinage immédiat de la tumeur et parfois même à une certaine distance, sont non moins intéressantes et importantes à noter. Ce sont des altérations des conduits épididymaires tout à fait semblables à celles que nous avons constatées dans les épididymes à kystes multiples, à savoir: dilatation des conduits, épaississement de leur couche conjonctive, présence d'un exsudat comblant plus ou moins leur cavité; desquamation de la couche épithéliale, accumulation des débris cellulaires dans la lumière du canal élargi. A côté et parallèlement, d'autres conduits sont au contraire le siège d'une atrophie progressive.

Parfois même au voisinage de la tumeur principale, et présentant au volume près tous les caractères de celle-ci, se montrent un ou deux petits kystes véritables.

De tous ces faits il nous semble ressortir avec la dernière évidence que les petits kystes agglomérés et les kystes isolés plus volumineux sont identiques quant à leur constitution et à leur origine; que les uns comme les autres sont des kystes par rétention développés aux dépens des conduits épididymaires.

La pathogénie des seconds comme celle des premiers nous paraît devoir être rattachée au travail de sclérose péricanaliculaire qui survient chez le vieillard. La vérité de cette opinion paraît établie par l'étude des portions de l'épididyme voisines de la cavité kystique, dans lesquelles se montrent des altérations analogues à celles des épididymes à kystes multiples.

Résumé et conclusions.

1° Il se fait dans la glande génitale de l'homme à partir de cinquante ou soixante ans un travail de sclérose, qui aboutit plus tard à l'atrophie sénile du testicule.

2° Les productions kystiques de l'épididyme survenant à cette époque sont des épiphénomènes placés sous la dépendance de cette sclérose sénile.

3° Ce processus est analogue à celui des formations kystiques qui se développent dans le cours des néphrites interstitielles, ou dans les parotidites par ligature du conduit excréteur.

4° Dans la plupart des cas, la sclérose reste péricanaliculaire, c'est-à-dire frappe systématiquement le tissu conjonctif qui limite et soutient les conduits ; plus tard elle devient réellement diffuse, entraînant la soudure dans une même masse de conduits préalablement distincts.

5° A cette première période, l'oblitération complète du conduit en un point entraine sa dilatation variqueuse en arrière de l'obstacle. La formation de la cavité kystique résulte du développement plus considérable d'une de ces dilatations ampullaires.

6° Ces dilatations kystiques sont ou très multipliées et disséminées dans toute l'épaisseur de la tête de l'épididyme ; ou plus rares et forment de petites tumeurs en apparence isolées, se laissant plus ou moins aisément détacher du tissu épididymaire sous-jacent.

7° Les kystes de la tête de l'épididyme en se développant déterminent des altérations de voisinage plus ou moins étendues, et peuvent intervenir à leur tour pour activer, au moins immédiatement autour d'eux, le travail de sclérose dont l'épididyme est le siège.

EXPLICATION DE LA PLANCHE VIII.

Fig. 1.

Coupe d'un épididyme parsemé de petits kystes.

A. **Grande dilatation ampullaire d'un conduit dont l'épithélium est en partie desquamé.**

B. **Conduit en voie d'atrophie.**

C. Sclérose péricanaliculaire autour du conduit.

D. Tissu conjonctif moins dense interposé aux conduits.

Fig. 2.

Coupe de la paroi externe d'un kyste isolé.

A. Cavité du kyste.

B. Paroi propre dont l'épithélium ne persiste que par places.

C. Restes du parenchyme épididymaire en voie de transformation scléreuse très avancée, avec conduits les uns dilatés, les autres réduits à des dimensions presque nulles.

D. Vaginale épaissie et parsemée de quelques éléments nucléaires et fusiformes.

II

ANATOMIE PATHOLOGIQUE GÉNÉRALE DES TUMEURS,

LEUR NATURE ET LEUR CLASSIFICATION PHYSIOLOGIQUE,

Par M. L. BARD, professeur agrégé,
Chef du laboratoire d'anatomie pathologique de la Faculté de Lyon.

I. — Depuis Müller et Virchow, les classifications des tumeurs ont toujours pris pour base essentielle la *structure anatomique* de la lésion, ce qui permettait déjà de réaliser des progrès considérables sur les classifications anciennes. Mais si les données fournies par les caractères histologiques doivent être, en effet, l'élément principal de la détermination des tumeurs, elles ne sauraient en constituer la base exclusive. Leur origine, leur évolution, leur nature fondamentale doivent entrer en ligne de compte, et, pour tout dire en un mot, l'étude de leur anatomie pathologique ne doit servir, en quelque sorte, que de préparation et de document pour l'étude de leur *physiologie pathologique*. C'est pour avoir laissé au second plan et quelquefois complètement méconnu cette dernière que l'on n'est pas parvenu à formuler une loi générale, capable d'expliquer à la fois les rapports et les différences de toutes les tumeurs, capable par là même de les réunir en groupes homogènes physiologiquement semblables. De là encore la discordance qui règne sur bien des points entre les groupements des classifications anatomiques et ceux qui résultent des données cliniques.

Une classification véritablement rationnelle doit pouvoir être acceptée à la fois par les anatomistes et par les cliniciens,

mais pour cela elle doit être avant tout *physiologique;* elle exige tout d'abord qu'on se fasse une idée nette et précise de ce qu'est une tumeur, de la place qu'elle doit occuper dans le cadre nosologique. En un mot, la question de la *nature* des tumeurs ne peut pas se séparer de celle de leur classification.

Ce mémoire est destiné à présenter dans leur ensemble les conclusions auxquelles je suis arrivé dans mes recherches sur ce point, conclusions que je me contenterai de formuler aujourd'hui d'une façon générale, me réservant de les développer et de les établir à nouveau dans des mémoires ultérieurs, dont celui-ci ne sera, en quelque sorte, que la préface.

La classification que je propose, utilise d'ailleurs aussi complètement que possible les progrès déjà réalisés dans cette étude; elle emprunte un grand nombre de ses divisions aux classifications actuellement admises, mais elle se sépare d'elles nettement par la notion essentielle de physiologie pathologique générale sur laquelle elle s'appuie, et dont elle n'est en réalité que le développement rigoureux et l'application analytique. Elle s'en sépare encore par les conséquences qu'elle entraîne logiquement après elle, et que, pour la plupart, je ne pourrai que signaler brièvement en passant dans ce premier travail.

II. — La tumeur est avant tout un *tissu de nouvelle formation,* un néoplasme, mais tous les tissus de nouvelle formation ne sont pas des tumeurs. Les progrès de la pathologie générale permettent tout d'abord d'en séparer tous les processus inflammatoires, quelle qu'en soit l'origine et la forme extérieure. Les gommes de la syphilis, les noyaux tuberculeux ne doivent pas plus être décrits dans le chapitre des tumeurs que les processus d'enkystement des trichines ou des échinocoques. Nous n'acceptons pas davantage, au nombre des tumeurs, les kystes par dilatation ou par rétention des produits sécrétés. Ce sont là des processus qui appartiennent à de tous autres chapitres de l'anatomie pathologique générale et leur présence parmi les tumeurs n'a pu qu'obscurcir l'idée que l'on doit s'en faire.

Les seules néoplasies qui doivent garder le nom de tumeurs, avec le sens spécial qu'on attache à ce mot, sont celles qui reconnaissent comme origine une *multiplication cellulaire active*, née sous l'influence d'une cause étrangère à tout travail inflammatoire proprement dit. S'il n'est pas encore permis de préciser d'une manière formelle la nature de cette cause, il est tout au moins possible d'en examiner les rapports avec les autres causes morbides qui nous sont mieux connues.

Le développement des tumeurs consiste surtout en une prolifération anormale plus ou moins tumultueuse des éléments anatomiques. A l'état normal, à tous les âges, nos tissus subissent de perpétuels changements, les cellules vieilles font place aux cellules jeunes, et dans ce processus local d'embryogénie des tissus, on conçoit qu'il puisse se produire des *anomalies de développement cellulaire* entièrement comparables aux anomalies de développement des organes complexes pendant la vie fœtale. Il peut y avoir des arrêts de développement, des atrophies, mais aussi des exubérances de développement, des tumeurs. Cette manière de voir a pour résultat de rapprocher, au point de vue physiologique général, le processus des tumeurs de celui qui préside aux malformations, aux monstruosités. Dans les deux cas, la cause essentielle nous échappe, mais elle se relie assurément aux conditions multiples encore inconnues, *tant ataviques qu'accidentelles*, de la nutrition et du développement progressif, dans un cas des organes complexes, dans l'autre des éléments anatomiques primordiaux.

Comme, d'autre part, la théorie du développement cellulaire continu, établie par Remack pour l'anatomie normale, adoptée par Virchow pour l'étude des tumeurs, est aujourd'hui à peu près universellement admise; comme, en vertu de l'axiome *omnis cellula e cellulâ*, les cellules d'une tumeur quelconque reconnaissent pour ancêtres et pour créateurs des cellules qui préexistaient sur le point où elle s'est développée; il faut admettre que l'incitation originelle du développement de la lésion porte précisément son action sur les

cellules normales, et que le processus est avant tout une *monstruosité du développement cellulaire.*

III. — Une question primordiale à résoudre se présente aussitôt, le vice du développement cellulaire consiste-t-il exclusivement en une prolifération anormale par son intensité, anormale par ses produits, mais ne s'écartant pas essentiellement du type atavique des cellules qui en sont le point de départ, ou, au contraire, doit-on admettre, comme c'est l'opinion courante aujourd'hui, que les cellules sont capables, en proliférant, de subir une transformation réelle, d'évoluer à côté de leur type normal, ou même quelquefois de changer de type évolutif? Existe-t-il, en un mot, comme le veut Virchow, une *métaplasie* des éléments cellulaires venant prendre place à côté de leur hypertrophie et de leur hyperplasie dans le type normal, et cela non seulement dans certains cas pathologiques comme les tumeurs, mais encore dans certains processus physiologiques comme l'ossification du cartilage, exemple choisi par Virchow dans sa conférence du congrès de Copenhague [1]?

C'est cette dernière manière de voir qui, avec quelques légères modifications, est généralement adoptée. Mais si l'on doit à Virchow la notion fondamentale de l'importance de la cellule et l'abandon définitif de l'ancienne théorie de Schwann, des blastèmes cellulogènes, on peut reprocher à sa pathologie cellulaire d'avoir mis le tissu conjonctif à la base de toutes choses, d'en avoir fait une sorte de tissu indifférent et susceptible, sous des influences diverses, de se transformer à peu près en tous les tissus de l'organisme. Bien que cette manière de voir ne soit plus acceptée à un point de vue aussi absolu, elle n'en domine pas moins encore toute l'anatomie pathologique, et dans la description des lésions les plus diverses, les auteurs se gênent peu pour manœuvrer à leur gré la prolifération, le retour à l'état embryonnaire et les transformations ultérieures des cellules fixes du tissu conjonctif.

[1] Die Metaplasie, *Archives de Virchow*, 1894.

C'est ainsi que pour expliquer la reproduction d'un tissu spécial, comme un fragment osseux enlevé, ou l'épiderme d'une cicatrice, on déclare que, quelle que soit la provenance du tissu embryonnaire, il a de la *tendance* à reproduire le tissu de la région où il siège; d'autres se croient plus avancés en invoquant une force *catalytique;* et somme toute, l'explication rappelle de trop près celle que donnaient les anciens de la pression atmosphérique : la tendance de l'eau à s'élever et l'horreur du vide qu'éprouvait la nature. Tandis qu'en pareil cas la reproduction du tissu spécial s'explique d'une façon toute naturelle par le voisinage de portions anciennes du même tissu, ou par ce fait qu'on a laissé dans la plaie quelques cellules isolées capables de reproduire par leur prolifération le tissu même auquel elles ressortissent. Les résultats obtenus par les résections sous-périostées en sont une nouvelle preuve : l'os se reproduit après son ablation, comme la tumeur après son extirpation, par le développement de ses éléments propres restés dans les tissus.

D'autres, avec Conheim, abandonnent le tissu conjonctif pour les cellules migratrices émanées du sang, et ne font d'autre changement que d'accorder généreusement à ces dernières le rôle universel et quasi providentiel que Virchow attribue aux cellules conjonctives.

L'opinion générale est éclectique, elle accepte les deux hypothèses avec la même bienveillance, et, tout en accordant un rôle prépondérant aux cellules conjonctives et aux cellules migratrices, elle ne refuse pas aux cellules différenciées le droit de se multiplier par prolifération directe. On admet, avec Kölliker, que *les cellules embryonnaires, provenant des segmentations cellulaires, sont à peu près indifférentes et susceptibles de se transformer au besoin en tissus de nature quelconque;* de telle sorte que, par cette admirable confraternité de tous les tissus, tout est dans tout, tout peut venir d'autre chose, et les explications ne sauraient plus manquer à rien.

IV. — Quelque important que soit le rôle que jouent réel-

lement les cellules conjonctives et surtout les cellules migratrices dans les phénomènes des inflammations, leur participation a été absolument exagérée dans les processus de réparation, tout aussi bien que dans ceux de développement normal et pathologique des tissus. A cette notion d'un tissu indifférent, susceptible de métaplasies en quelque sorte illimitées, il faut, au contraire, substituer la notion de *la spécificité absolue des éléments anatomiques différenciés.*

Il ne faut pas entendre par là la spécificité des trois feuillets de l'embryon, telle que la comprenait Remack. Celle des éléments anatomiques est une notion qui est à la fois plus générale et plus étroite : plus générale en ce sens que chaque feuillet blastodermique n'a pas le monopole absolu d'un ordre déterminé de cellules et plus tard de tissus, que des cellules de physiologie semblable peuvent provenir de feuillets différents; plus étroite, d'autre part, en ce sens que la spécificité cellulaire est plus rigoureuse encore, et qu'un feuillet blastodermique est lui-même déjà un organe complexe, qui peut contenir et contient, en effet, des éléments spécifiques très différents, comme l'ectoderme, qui donne naissance à la fois aux cellules épithéliales de revêtement et aux cellules du système nerveux.

Il faut entendre par spécificité des éléments anatomiques ce fait que les divers types cellulaires constituent tout autant de familles, de genres et d'espèces, qui, comme les familles, les genres et les espèces animales, peuvent bien remonter dans la série ancestrale à une souche commune, mais qui ont poursuivi leur évolution collatérale, et sont devenues inaptes à se transformer les unes dans les autres.

Pour dire, en passant, toute ma pensée sur ce point, on peut se demander si cette différenciation ne remonte pas encore au delà de la vie fœtale, et si chaque système cellulaire du produit ne se rattache pas, par une filiation directe, au système cellulaire correspondant des organismes antérieurs. Il est légitime d'admettre que l'ovule est lui-même un organe complexe, qui, dans son filament nucléaire et ses microsomes multiples, a pu condenser, sans les confondre, les éléments

originels de tout son développement ultérieur. Sans doute, aucune observation directe positive ne peut permettre d'établir une pareille assertion, mais quelques présomptions militent déjà en faveur de cette hypothèse.

Quoi qu'il en soit sur ce point, il faut reconnaître tout d'abord que, pendant la vie de l'individu, une cellule différenciée adulte peut bien succomber et disparaître, mais elle ne saurait revenir à l'état embryonnaire pour recommencer une nouvelle vie, et quelquefois, à en croire les auteurs, dans un type différent de sa vie première.

En second lieu, une cellule embryonnaire n'est pas un être indifférent, à évolution ultérieure indéterminée, mais bien un être jeune dont les formes extérieures, la structure et la morphologie peuvent bien être assez peu caractérisées pour ne pas permettre de reconnaître sa véritable nature, mais dont la spécificité n'en est pas moins réelle. Qu'une cellule embryonnaire nerveuse, par exemple, soit difficile à distinguer d'une cellule embryonnaire conjonctive, musculaire, voire même épithéliale, cela ne saurait pas plus nous surprendre que l'identité apparente des spores des divers parasites ou la ressemblance des ovules et même des embryons d'animaux différents. D'ailleurs cette ressemblance, si grande qu'elle soit, n'est pas une identité absolue, et, dans le cours de ces recherches, je pourrai montrer que la différenciation morphologique elle-même commence de très bonne heure dans les cellules embryonnaires des diverses espèces.

V. — Dans le vice de développement qui constitue les tumeurs, les cellules proliférantes n'en obéissent pas moins à cette loi de spécificité et de reproduction de leur type atavique, tout aussi bien que dans les processus physiologiques. Si Müller a eu raison de dire que les tissus de toutes les tumeurs ont leur type dans un tissu de l'organisme normal, il importe plus encore de savoir que *toute tumeur tire son origine d'un groupe cellulaire de même type de l'organisme normal.*

La loi de Müller constitue déjà elle-même une présomption en faveur de cette manière de voir, car, à tant faire que d'ad-

mettre des métaplasies, on ne voit pas pourquoi, en se transformant ainsi à l'aventure, une cellule primitivement indifférente ne pourrait pas parvenir à produire un type réellement hétéromorphe. La reproduction, dans les tumeurs de l'homme, de tissus exclusivement observés chez les animaux, par exemple le cartilage à cellules ramifiées de certains enchondromes, n'est pas une véritable hétéromorphie, et, loin de pouvoir être invoquée contre la théorie générale, elle est encore une preuve que, dans les tumeurs, la chaîne cellulaire atavique n'a pas été rompue un seul instant, puisque, *comme les éléments normaux, les éléments des tumeurs peuvent retrouver les formes ancestrales.*

Cette notion de la spécificité des éléments anatomiques, rapprochée de l'origine hyperplasique des tumeurs, nous conduit nécessairement à la notion de la *spécificité des tumeurs,* dont les familles, les espèces et les variétés suivront dans une classification parallèle et une origine commune les familles, les espèces et les variétés des éléments anatomiques normaux.

La spécificité du tissu de la tumeur, comme celle d'un tissu normal, est celle qui appartient à *la cellule elle-même, considérée comme l'élément primordial, et non plus à la structure totale du tissu qui n'est qu'un fait de production secondaire.* Cette spécificité de la cellule doit s'entendre dans un tout autre sens que celui adopté par Lebert; la forme n'est plus seule en jeu. Ce qui est spécifique, c'est la cellule, organisme vivant, considérée dans sa physiologie et son évolution tout entière. La structure du tissu, l'arrangement réciproque des divers éléments, la nature des substances intercellulaires, le rôle et la disposition du tissu conjonctif de soutènement prendront, dans l'analyse de la tumeur, une place importante comme dans un tissu normal, mais seulement en tant que ces diverses conditions sont une conséquence de l'action vivante de la cellule, et peuvent servir, comme tous les phénomènes de son activité, à la caractériser dans son origine, dans son évolution, et, si j'osais ainsi parler, dans ses mœurs particulières.

C'est ainsi que la cellule de la tumeur présentera, dans son

évolution ultérieure, les sécrétions intra-cellulaires, les dégénérescences diverses qui appartiennent en propre aux cellules ancestrales qui lui ont donné naissance : on constatera par exemple la transformation cornée dans les épithéliomes d'origine cutanée, l'accumulation de globules graisseux dans l'épithéliome d'origine mammaire, des globules de mucus dans certains adénomes, etc.

C'est pour la même raison que le tissu fondamental péricellulaire présentera la constitution anatomique et même chimique, qui était spéciale au tissu paternel.

L'observation clinique nous apprend que l'incitation anormale de développement, qui a produit la tumeur, présente des variations d'intensité très nombreuses, mais que cependant, le plus souvent, elle est telle que l'accroissement des tumeurs est en général toujours progressif et leur persistance indéfinie. Il arrive cependant, quoique très exceptionnellement, que les tumeurs puissent rétrograder et disparaître, et on pourrait en signaler des exemples pour presque toutes les espèces. Comme le tissu normal dont il dérive, le tissu d'un néoplasme peut donc subir des dégénérescences variées et même l'atrophie et la résorption.

VI. — Si la tumeur est un produit spécifique qui tire son origine d'éléments anatomiques semblables à elle, rien n'est plus simple que d'expliquer la présence des néoplasmes sur les points où existe normalement un tissu similaire, et c'est le cas de la plupart d'entre eux. Mais dans un certain nombre de faits, d'ailleurs très exceptionnels chez l'adulte, la tumeur apparaît là où normalement n'existe aucun élément semblable à ceux qu'elle reproduit; c'est alors le cas, mais pour ces faits exceptionnels seulement, d'invoquer la théorie de Cohnheim, l'inclusion fœtale d'éléments anatomiques, retardataires dans leur marche topographique, par un mécanisme analogue à celui qui donne naissance aux fistules branchiales. On peut alors parler d'*hétérotopie*, sans que ce terme prenne d'ailleurs d'autre signification que celle d'une explication d'origine de quelques cas déterminés, sans prétendre comme autrefois à caractériser une classe importante de tumeurs. Les néoplasmes

hétérotopiques pouvant d'ailleurs appartenir aux familles et aux espèces les plus diverses.

VII. — Dans l'embryogénie normale des tissus, les cellules typiques passent par une phase embryonnaire à laquelle l'état adulte succède régulièrement avec une incitation nutritive normale; mais, dans le vice de développement qui constitue la tumeur, l'incitation anormale peut être telle que la cellule proliférée s'arrête à un point déterminé de son évolution, ou au contraire qu'elle soit capable d'atteindre les limites les plus éloignées de son développement. Par exemple, il peut arriver que des cellules épithéliales dermiques ne puissent dépasser dans leur évolution hyperplasique, la forme de la cellule du corps muqueux et donnent naissance à un épithéliome lobulé; mais il peut arriver aussi que cette évolution soit poussée plus loin, que des papilles anormales deviennent des verrues ou des productions cornées, voire même que le tissu pathologique soit capable de reconstituer tous les dérivés les plus complexes de cet épithélium, et qu'il puisse, dans un kyste dermoïde, édifier des poils et des glandes sébacées.

Telle est précisément la seconde donnée évolutive fondamentale qui servira tout à l'heure de base à la classification physiologique des tumeurs.

La notion de *spécificité* des éléments anatomiques et des tumeurs qui en dérivent, permettra de distinguer des *familles*, des *espèces* et des *variétés*, en correspondance exacte avec les familles, les espèces et les variétés des cellules typiques, et par là même de comprendre de suite combien le nombre des variétés devra être considérable et, pour ainsi dire, presque illimité.

La notion de l'état jeune ou embryonnaire, opposé à l'état adulte de chaque type cellulaire, permettra de plus de distinguer dans chaque espèce, et le plus souvent même dans chaque variété, une *forme embryonnaire* et une *forme adulte*. Mais tandis que les formes adultes des diverses variétés se distingueront nettement entre elles par des caractères précis, leurs formes embryonnaires se confondront le plus souvent et ne seront clairement distinctes les unes des autres que si la

comparaison porte sur des formes embryonnaires de familles ou d'espèces différentes.

VIII. — La plupart des tumeurs sont constituées par un tissu primordial unique dérivant d'un seul type cellulaire. Quand il en est ainsi et qu'elles ne sont pas essentiellement conjonctives, le tissu conjonctif qui entre dans leur composition, les vaisseaux qu'elles contiennent n'ont qu'une importance secondaire et ne dépassent pas la signification d'un tissu accessoire de soutènement ou de nutrition. Ce sont là les *tumeurs simples*.

D'autres sont constituées au même titre par un tissu primordial unique, mais qui dérive lui-même de plusieurs types cellulaires distincts, dont l'arrangement systématique trahit néanmoins une origine commune; tel est par exemple le tissu vasculaire auquel ont collaboré, dans un ordre systématique et en quelque sorte préexistant, trois types cellulaires primitifs : le conjonctif, le musculaire et l'endothélial. De même que le tissu vasculaire normal est un tissu complexe, un rudiment d'organe, les tumeurs vasculaires ou celles de nature analogue seront des *tumeurs complexes*.

Enfin, dans une troisième série de faits, une même tumeur renferme des types cellulaires évidemment différents et cependant juxtaposés; il faut admettre alors que chacun de ces types était représenté dans le germe de la tumeur, dans le bouquet cellulaire qui lui a donné naissance; et c'est pourquoi ces tumeurs sont incomparablement plus fréquentes chez le fœtus ou sur des points où l'inclusion fœtale seule peut être invoquée, précisément parce que c'est dans ces cas que se trouvent réunies côte à côte et placées sous les mêmes influences, des cellules d'origine et d'évolution différentes, qui sont ordinairement éloignées les unes des autres dans les époques ultérieures de la vie de l'individu. Cette série comprend la plupart des tumeurs mixtes des auteurs; en raison de leur véritable origine, elles méritent le nom de *tumeurs composées*.

En résumé, les tumeurs simples sont constituées par un tissu simple, caractérisé par un seul type cellulaire spécifique;

les tumeurs complexes par un tissu complexe, c'est-à-dire composé lui-même d'un groupement systématique de types cellulaires primitifs; les tumeurs composées par le mélange plus ou moins discordant de tissus appartenant à des types différents, ayant proliféré chacun de leur côté et s'étant unis pour former une sorte d'organisme tératoïde. Si l'on voulait appliquer ici les anciennes dénominations proposées par Virchow, il faudrait les prendre dans un sens tout autre que leur auteur, plus conforme à leur sens étymologique, et on pourrait dire que les tumeurs simples sont *histioïdes*, les tumeurs complexes *organoïdes*, et les tumeurs composées *tératoïdes*.

IX. — On peut distinguer six grandes familles de tumeurs simples, dans lesquelles on trouve plusieurs espèces et d'innombrables variétés; je me contenterai d'en énumérer rapidement les principales, classées dans le tableau suivant :

A. — Tumeurs simples.

I. — *Tumeurs du type conjonctif :*

a. Formes embryonnaires :

Les sarcomes { globocellulaire, muqueux, fasciculé, ostéosarcome, etc.

b. Formes adultes :

1° Myxomes { simples, réticulés.

2° Lipomes.

3° Fibromes { fasciculés, lamellaires, molluscoïdes.

4° Enchondromes { hyalins, à cellules ramifiées.

5° Ostéomes.

II. — *Tumeurs du type épithélial de revêtement :*

a. Formes embryonnaires :

1° Épithéliomes dermiques { pavimenteux lobulé, pavimenteux perlé.

2° Endothéliome (?)

b. Formes adultes :

1° Papillomes { cornés, muqueux.

2° Loupes (prolifération des glandes sébacées).

3° Kystes dermoïdes.

III. — *Tumeurs du type épithélial glandulaire :*

a. Formes embryonnaires :

1° Épithéliomes glandulaires alvéolaires (carcinomes des auteurs).

2° Épithéliomes glandulaires tubulés, etc.

3° Peut-être quelques formes de kystes prolifères (dits à tort métatypiques).

b. Formes adultes :

1° Adénomes, variétés très nombreuses.

2° Kystes glandulaires.

IV. — *Tumeurs du type musculaire :*

a. Formes embryonnaires :

Myo-sarcomes confondus jusqu'à présent avec les sarcomes conjonctifs.

b. Formes adultes :

1° Lisomyomes (fibres lisses).

2° Rhabdomyomes (fibres striées).

V. — *Tumeurs du type nerveux :*

a. Formes embryonnaires :

Les neuro-sarcomes, qui comprennent les diverses formes de gliomes des centres nerveux et de la rétine[1].

b. Formes adultes :

1° Certains gliomes.
2° Névromes fasciculés et ganglionnaires.

VI. — *Tumeurs du type lymphatique :*

a. Formes embryonnaires :

Lymphosarcomes (comprenant les lymphadénomes actuels).

b. Formes adultes :

Lymphomes purs.

B. — TUMEURS COMPLEXES.

I. — *Tumeurs du type vasculaire sanguin .*

a. Formes embryonnaires :

1° Tumeurs érectiles capillaires.
2° Angiomes caverneux.

b. Formes adultes :

1° Angiomes simples.
2° Anévrismes cirsoïdes.

II. — *Tumeurs du type vasculaire lymphatique :*

Lymphangiomes.

1. J'en ferai prochainement l'objet d'un mémoire, destiné surtout à établir la réalité de leur origine nerveuse embryonnaire.

C. — TUMEURS COMPOSÉES.

1° De deux tissus ; exemple : odontomes (Dents implantées sur des plaques osseuses).
2° De tous les tissus : surtout chez les embryons ou les fœtus à terme.

La réunion de tous les faits connus dans la science, et leur classement méthodique, conformément au point de vue physiologique, permettrait sans doute de reconnaître dans la série des tumeurs composées plusieurs groupements rationnels analogues à celui de l'odontome, mais ce travail est encore entièrement à faire.

X. — Je ne me dissimule pas que la classification que je propose ne peut pas englober toutes les tumeurs classiques, et qu'elle laisse de côté, par exemple, le xanthélasma et certaines tumeurs mélaniques ; mais on remarquera que l'exception porte précisément sur des néoplasies peu étudiées, de nature encore discutée, probablement parasitaires comme le xanthélasma, ou, comme certains mélanomes, s'écartant notablement par bien des caractères des tumeurs proprement dites. Les travaux ultérieurs auxquels donneront lieu ces néoplasmes mal connus, permettront, sans doute, de les rattacher à une origine cellulaire spécifique, ou de les séparer définitivement des véritables tumeurs pour les rattacher à quelque autre chapitre de l'anatomie pathologique générale. Telle est ma conviction sur ce point, que le seul fait d'échapper à la classification physiologique suffit à constituer à mes yeux une présomption que ces néoplasmes ne sont peut-être pas des tumeurs au sens évolutif étroit de ce mot.

XI. — En jetant un coup d'œil d'ensemble sur la classification précédente, on est frappé de suite de ce fait que toutes les tumeurs qui appartiennent aux formes embryonnaires sont, à des degrés divers, celles que les cliniciens reconnaissent pour *malignes*, et cela quel que soit le type du tissu con-

sidéré; de même, les formes adultes constituent toutes des tumeurs *bénignes*. Cette donnée n'est d'ailleurs pas nouvelle; il y a longtemps que l'on a dit que, d'une façon générale, une tumeur était d'autant plus maligne, en clinique, que sa structure anatomique était plus embryonnaire. Cette loi se présente ici d'une manière plus saisissante et surtout elle prend sa véritable signification. Elle n'est absolue que si l'on compare les formes embryonnaires et les formes adultes d'un même tissu; elle cesse d'être vraie si l'on compare entre elles des tumeurs de type différent, par ce fait même qu'il s'établit entre les formes embryonnaires des divers tissus une sorte d'*échelle de malignité* qui dépend à la fois de l'importance physiologique du tissu atteint, des sécrétions nocives que peut fournir le tissu pathologique, et surtout des connexions vasculaires qui peuvent permettre l'extension et la généralisation plus rapide de la maladie.

Il est possible, d'ailleurs, de donner une explication absolument plausible de cette différence constante de malignité et de bénignité qui sépare les formes embryonnaires des formes adultes. La malignité, en effet, s'accuse surtout par deux caractères qui lui sont propres : la rapidité plus grande de l'accroissement local, la production d'une généralisation à distance. Or ces deux faits sont connexes et reconnaissent une cause commune : la prolifération cellulaire, qui ne dépasse pas les étapes évolutives inférieures, est précisément celle qui doit être à la fois et la plus rapide et la plus tumultueuse; les cellules, comme les individus, ne se reproduisent que pendant une certaine période de leur vie, et les cellules vieillies, qui prédominent dans les formes adultes, sont celles qui sont précisément perdues pour la reproduction; de là l'accroissement incomparablement plus rapide des formes embryonnaires.

D'autre part, les cellules des formes embryonnaires restent jeunes et ne parviennent pas à sécréter les substances intercellulaires diverses qui soudent, en une masse plus ou moins compacte, les cellules des tissus adultes, de là leur départ plus facile dans les voies circulatoires lymphatiques ou sanguines. De plus ces cellules jeunes, ainsi emportées, sont

dans les meilleures conditions de vitalité et de reproduction; elles se *greffent* facilement là où les porte le courant et donnent ainsi naissance, par leur hyperplasie, à un noyau secondaire, qui subira d'ailleurs la loi de spécificité cellulaire comme celui qui lui a donné naissance. Par contre, les cellules vieillies des formes adultes ne sont pas aussi facilement entraînées, et, d'autre part, quand elles peuvent l'être, elles sont dans des conditions physiologiques qui ont grande chance de rendre la greffe stérile.

Pour une espèce déterminée de tumeurs, l'échelle de malignité est, par suite, exactement parallèle à celle du degré de développement que les cellules du néoplasme ne parviennent pas à dépasser. Ce degré de développement est lui-même l'indice et comme la mesure de la nature ou de l'intensité de l'incitation hyperplasique primitive qui a mis en jeu toute l'évolution de la lésion. On comprend encore pourquoi, toutes choses égales d'ailleurs, les tumeurs embryonnaires d'un même tissu ont une malignité d'autant plus intense que le sujet porteur est plus jeune : plus on se rapproche de l'enfance, plus les incitations de développement s'adressent à des tissus aptes à les recevoir et plus leurs effets sont considérables. De là la rareté des formes adultes dans l'enfance, de là aussi, par exemple, la malignité plus grande, signalée depuis longtemps, des sarcomes chez l'enfant que chez l'adulte, de même encore la malignité plus grande et les symptômes spéciaux des cancers de l'estomac survenant au-dessous de l'âge de trente ans, comparés à ceux qui se produisent dans les périodes ultérieures de la vie[1].

XII. — Il résulte de tout ce qui précède que la tumeur est à son origine une maladie véritablement *locale*. Née d'une anomalie dans le développement embryogénique des tissus, son début réel peut commencer cependant *à tous les âges*, contrairement à l'opinion de Conheim, parce que cette embryogénie des tissus se poursuit pendant toute la durée de la

[1] L. Bard, Du cancer précoce de l'estomac (*Lyon médical*, 1884), et Mathieu, *Thèse de doctorat*. Lyon, 1884.

vie de l'individu. Quoique locale, elle peut reconnaître pour cause l'*hérédité,* s'exerçant, grâce à l'atavisme cellulaire, par un mécanisme analogue à celui qui préside à l'hérédité des autres malformations locales, n'ayant pas le caractère hyperplasique propre à la tumeur. Mais on comprend également que des *causes accidentelles* multiples puissent exercer une influence aussi réelle que celle de l'hérédité.

Dans quelques circonstances, l'incitation hyperplasique normale paraît pouvoir porter d'emblée son action sur tout l'ensemble des cellules d'un même type, ce fait serait relativement fréquent pour les organes lymphoïdes, et, dans ces cas, la maladie ne serait plus locale au point de vue de l'anatomie topographique, sans cesser cependant d'être locale au point de vue de l'anatomie générale systématique.

Mais la tumeur, primitivement locale, est susceptible de se *généraliser* par des greffes ascendantes et successives. Par contre, la *cachexie*, qui appartient en propre à certaines tumeurs, qui peut y être précoce et en tout cas précéder de longtemps une généralisation sérieuse, paraît relever d'un tout autre mécanisme pathologique, sur lequel je me propose de revenir par la suite.

XIII. — La spécificité des tumeurs, sur laquelle j'ai tant insisté, paraît, au premier abord, devoir s'opposer absolument à la possibilité de la *transformation* des tumeurs bénignes en tumeurs malignes, transformation des plus rares, mais dont la réalité est cependant nettement établie par les cliniciens. Tout au contraire, cette spécificité permet de comprendre très bien la transformation d'une tumeur adulte d'un type déterminé en une tumeur embryonnaire du même type, par exemple d'une loupe en un épithéliome dermique. L'incitation de développement, qui était suffisante pour produire un tissu adulte, a bien pu, sous diverses influences, s'altérer au point de ne plus donner naissance qu'à un tissu embryonnaire; mais il faut entendre alors par là, non pas la transformation directe des cellules vieillies en cellules embryonnaires, mais bien la production de nouvelles cellules jeunes qui ne dépasseront pas le type embryonnaire.

Par contre, la transformation proprement dite d'une tumeur adulte en une tumeur embryonnaire d'un type différent est naturellement impossible. Toutefois, le fait pourrait être observé en clinique par l'intervention d'un véritable processus de *substitution*. Le tissu de la tumeur primitive a pu être combattu, puis surmonté par le tissu embryonnaire végétant dans son intérieur comme il eût pu le faire dans un tissu normal. Il serait même légitime de penser que la préexistence d'une incitation anormale portant sur le tissu conjonctif d'une glande, par exemple, a bien pu ne pas rester complètement étrangère à l'apparition ultérieure d'une anomalie de développement du tissu épithélial normal englobé dans le fibrome. L'observation rigoureuse de faits bien étudiés permettra, seule, de trancher définitivement cette question.

XIV. — Bien qu'il soit difficile de donner une bonne définition des tumeurs, je ne puis cependant terminer cette étude de leur anatomie pathologique générale, sans la résumer dans une formule qui en soit, en quelque sorte, la synthèse. Je l'essayerai en disant que *toute tumeur est une masse de nouvelle formation, plus ou moins bien circonscrite, née sous l'influence d'une anomalie spéciale du développement embryogénique des tissus, constituée par l'hyperplasie, ordinairement durable, des éléments anatomiques normaux qui évoluent d'ailleurs dans leur direction atavique primitive, mais s'arrêtent à des étapes diverses de leur évolution physiologique.*

III

CONTRIBUTION A L'ÉTUDE DES CORPS ÉTRANGERS OSTÉO-CARTILAGINEUX ET OSSEUX DES ARTICULATIONS,

Par MM.

A. POULET ET **L. VAILLARD**,

Professeurs agrégés au Val-de-Grâce.

Laboratoire d'histologie du Val-de-Grâce.

(PLANCHE X.)

Parmi les corps étrangers que l'on rencontre dans les articulations, les corps ostéo-cartilagineux ou osseux sont de beaucoup les plus communs. Les conditions pathogéniques qui président à leur formation comportent encore une certaine incertitude, tout au moins les théories accréditées à ce sujet ne semblent-elles pas suffisamment établies ou facilement applicables à la généralité des cas. D'autre part les recherches histologiques auxquelles ils ont donné lieu sont restées jusqu'ici peu nombreuses et peuvent laisser place à quelques détails nouveaux; c'est en effet ce qui nous a paru ressortir après l'étude de divers échantillons de ces corps libres. Cet examen a montré certaines particularités intéressantes concernant leur structure, les modifications qu'ils subissent dans les jointures où ils sont inclus et aussi leur genèse. A ce point

de vue les faits que nous rapporterons dans leurs traits essentiels auront peut-être quelque utilité.

I.

1° Corps étranger traumatique de l'articulation du genou. — Formation d'une couche de cartilage au niveau du trait de la fracture osseuse.

X..., soldat, âgé de 21 ans, entre à l'hôpital militaire du Val-de-Grâce (service de M. le professeur Servier) le 15 décembre 1883. Pas d'antécédents rhumatismaux ou autres. Le 14 juillet de la même année X..., étant pris de boisson, fit une chute sur le genou gauche dans un terrain pierreux ; immédiatement après cet accident survinrent des douleurs, vives et un gonflement de l'articulation qui obligèrent le malade à garder le repos durant six semaines. Après la disparition des douleurs la marche resta pénible et la jointure tuméfiée. Ces symptômes persistaient au moment de l'entrée à l'hôpital, et M. le professeur Servier constata alors l'existence d'un corps étranger mobile dans l'articulation. Une première tentative d'extraction par le procédé de Goyrand demeura infructueuse et on dut recourir à l'arthrotomie antiseptique le 23 mai 1884. Guérison rapide.

Le corps étranger, examiné immédiatement après l'extraction, présente l'apparence extérieure d'une petite rotule; il est piriforme, aplati ou mieux légèrement concave-convexe. Sa longueur est de quatre centimètres, sa plus grande largeur de trois centimètres et son épaisseur d'un centimètre environ. De ses deux faces, l'une, convexe, est régulière et lisse ; l'autre concave, est chagrinée, mamelonnée par de petites saillies. En aucun point on ne découvre les vestiges d'un pédicule ou d'un hile. Sur une section médiane ce corps étranger montre deux parties distinctes : 1° une partie périphérique qui dans les portions correspondant à la face convexe est formée par une couche de cartilage régulière, épaisse de 2 millimètres, tandis qu'à la face concave elle se réduit à une bordure inégale, très mince, opaline et simplement d'apparence cartilagineuse ; 2° une partie centrale, jaunâtre, dure, osseuse. Ce corps étranger paraît représenter très exactement un fragment de condyle. Après décalcification par l'acide picrique il a fait l'objet d'un examen histologique ; les coupes en ont été colorées au picro-carminate d'ammoniaque et à l'éosine-hématoxylique.

Examen histologique. — (Pl. X, *fig.* 1.) Les coupes de divers segments du corps étranger vues à un faible grossissement offrent à

considérer une partie centrale, osseuse, et une partie périphérique de structure cartilagineuse.

Le noyau central est constitué par un réseau de trabécules en tout semblables à celles d'une épiphyse, mais très vivement colorées par le carmin (A). La couche périphérique affecte des aspects différents suivant les points où on la considère. Sur une des faces elle est régulière, hyaline, mesure environ deux millimètres d'épaisseur et par la disposition de ses capsules rappelle tous les caractères propres au cartilage articulaire (B). Sur la face opposée qui répond au trait de la fracture osseuse existe également un revêtement cartilagineux, mais plus mince et moins uniforme ; en certains points il atteint presque un millimètre d'épaisseur, tandis qu'ailleurs il semble faire défaut et paraît remplacé par une bande fibreuse. Cette dernière couche (C) ne présente pas dans ses éléments constituants la régularité et la disposition caractéristiques des cartilages diarthrodiaux, elle se rapproche plutôt du cartilage embryonnaire.

Sur les bords du corps étranger les deux revêtements cartilagineux se rejoignent et se confondent pour former un bourrelet mousse, arrondi. En ce point on distingue un ou deux espaces triangulaires (D) dont les bords sont constitués par le cartilage diarthrodial ; les espaces que remplissent du cartilage embryonnaire représentent, selon toute probabilité, des déchirures survenues au moment de l'accident. Un espace semblable existe à la face profonde (E).

L'examen détaillé de chacune des parties précédentes décèle les faits suivants :

1° *Cartilage diarthrodial.* — La couche cartilagineuse qui recouvre la face convexe du corps étranger présente tous les caractères d'un cartilage diarthrodial. On peut lui reconnaître trois zones distinctes : superficielle, moyenne et profonde.

La zone superficielle, vivement colorée en rose par le picro-carmin, est limitée à son bord libre par une lame de tissu fibroïde (F). Les capsules y sont allongées, minces, orientées dans des sens très divers et contiennent de 4 à 8 cellules atrophiées, presque réduites à leur noyau. Dans la zone moyenne la substance fondamentale est nettement hyaline, incolore. Ses capsules allongées perpendiculairement à la surface libre contiennent de 15 à 20 noyaux de formes très variées. La zone profonde ou zone calcifiée repose sur les trabécules osseuses; elle est légèrement colorée en rose par le carmin et ses capsules renferment des cellules atrophiées à noyaux incolores et granuleux.

2° *Réseau des trabécules osseuses.* Au-dessous du cartilage diarthrodial existe un réseau trabéculaire qui, par son agencement, reproduit exactement la structure d'un os spongieux. Ces trabécules

présentent leur épaisseur normale, mais elles semblent avoir perdu leur calcaire et se colorent uniformément en rouge par le picro-carmin. Les corpuscules osseux sont en général vides ou ne contiennent qu'un rudiment de noyau. Les espaces médullaires sont remplis par une moelle adipeuse au milieu de laquelle on distingue encore des vaisseaux affaissés, plissés, totalement vides de sang. Mais à mesure que l'on s'éloigne du cartilage diarthrodial, le contenu de ces aréoles change de caractère. Les vésicules adipeuses tendent à disparaître, une trame très finement fibrillaire se dessine et l'on voit en assez grande abondance des cellules ramifiées ou fusiformes dont le noyau a pris vivement le carmin. A un degré plus avancé la graisse n'existe plus et la moelle est remplie uniquement par un tissu conjonctif embryonnaire. Plus près encore de la limite du tissu osseux les aréoles montrent à leur intérieur une substance hyaline, claire, à peine rosée, rappelant la substance fondamentale du cartilage et parsemée d'éléments cellulaires dont les uns sont irréguliers, anguleux, tandis que d'autres sont arrondis, pourvus d'un gros noyau et d'autres enfin nettement capsulés.

3° *Cartilage néoformé au niveau de la fracture osseuse.* A ces espaces médullaires qui montrent les premiers rudiments de la néoformation cartilagineuse fait graduellement suite une couche presque continue et caractéristique de cartilage. Au niveau du trait de la fracture, en effet, les espaces médullaires sont entièrement comblés par ce dernier.

Ce néo-cartilage, bordé à sa surface libre par un liséré fibreux, est hyalin dans sa plus grande étendue. Sa substance fondamentale est claire, incolore, homogène, parfois cependant finement fibrillaire. Ses éléments cellulaires bien plus nombreux que dans le cartilage ancien et disposés sans ordre, offrent des aspects très variés : les uns sont arrondis, ovoïdes, nettement capsulés, les autres sont libres, ramifiés, étoilés, munis de prolongements (cartilage embryonnaire).

En quelques points le cartilage présente des caractères spéciaux sur lesquels il importe d'insister. En effet, la substance fondamentale y réagit d'une manière particulière vis-à-vis des réactifs colorants. Tandis que dans les régions voisines cette substance ne se teinte pas par le picro-carmin ou se colore en violet clair par l'éosine hématoxilique, ici, au contraire, elle se décèle, même à l'œil nu, par une très vive coloration rouge (picro-carmin) ou rose (éosine hématoxilique). Ces îlots qui présentent les réactions histochimiques de l'osséine sont toujours en continuité directe avec une trabécule (TC). En réalité un examen attentif permet de constater que ces points correspondent à une transformation directe du tissu osseux en cartilage. Cette métaplasie paraît s'effectuer d'après le mode suivant : les trabécules osseuses perdent leur calcaire comme l'indique la coloration rouge vif de

l'osséine; l'osséine se modifie à son tour laissant en liberté les cellules osseuses. Celles-ci s'entourent aussitôt de protoplasma et ne tardent pas à s'encapsuler tandis que la trame fibreuse de l'os contribue à former la substance fondamentale du cartilage.

La néoformation du cartilage se produit donc en deux points : d'une part dans les espaces médullaires, d'autre part au niveau des trabécules osseuses et à leurs dépens.

L'étude de ce corps étranger comporte un certain intérêt. Sur une face il est recouvert d'une couche de cartilage hyalin qui, par son épaisseur, sa régularité, la disposition sériée de ses capsules rappelle très exactement le cartilage diarthrodial; en outre la portion osseuse sous-jacente offre les caractères typiques de l'os spongieux normal. Ces deux faits concourent à démontrer que le corps étranger représente un fragment de surface condylienne; celui-ci a été violemment détaché comme l'indiquent les déchirures multiples dans le cartilage et les circonstances mêmes de l'accident qui a précédé son apparition. Il s'agit donc d'un corps étranger d'origine traumatique.

Une particularité importante réside dans la production d'une bande de cartilage au niveau de la section osseuse, de telle sorte que ce fragment condylien était entouré d'une enveloppe cartilagineuse complète. On sait que sur les corps traumatiques extraits quelque temps après leur formation la partie du noyau osseux qui répond au trait de fracture n'apparaît pas hérissée par les aspérités irrégulières des trabécules brisées; elle subit certaines modifications qui émoussent, recouvrent les saillies et comblent plus ou moins les dépressions. M. Poncet (de Cluny)[1] a décrit en ce point l'existence d'une bandelette fibreuse, mais cette disposition n'est pas constante et il peut aussi se produire une couche de cartilage hyalin, limitée superficiellement par un mince liséré fibroïde. Il ne s'agit point là d'un fait isolé et exceptionnel; la présence de ce cartilage a déjà été observée par Weischelbaum[2] et signalée

[1] PONCET, *Revue de chirurgie*; 1882.
[2] WEISCHELBAUM, *Archives de Wirchow*; t. LVI.

depuis par Flesch[1] qui sur un corps libre traumatique a vu les espaces médullaires correspondant au point d'arrachement remplis par un cartilage hyalin. Un cas analogue aurait été recueilli à la clinique de Bergmann[2]. Pour expliquer cette néoformation, Flesch suppose que l'on doit admettre deux périodes distinctes dans l'évolution des corps libres : l'une répond à la fracture du segment condylien, l'autre à sa mise en liberté complète ; dans l'intervalle le pont par lequel le fragment est encore adhérent sert à conduire les matériaux nutritifs nécessaires à la genèse du cartilage. L'auteur ne cherche pas d'ailleurs à établir en vertu de quel processus il se forme. Dans le cas que nous avons étudié le corps étranger ne montrait aucune trace de hile, aucun vestige impliquant l'existence antérieure d'un pédicule ; sans nul doute il était complètement libre dès le début et sans rapport possible avec la circulation générale. Cependant, en de pareilles conditions, le cartilage a pu se former suivant un mode qui nous semble se définir par la transformation régressive des travées osseuses et des éléments de la moelle.

Ainsi qu'il ressort de l'analyse histologique, le contenu des espaces médullaires les plus superficiels subit des changements progressifs : la graisse disparaît des cellules adipeuses, celles-ci reviennent à leur état primitif et prennent graduellement les apparences de cellules de cartilage ; en même temps apparaît une gangue d'abord finement fibrillée, puis hyaline, au milieu de laquelle les cellules cartilagineuses ne tardent pas à s'encapsuler. La trabécule osseuse de son côté fait retour à l'état embryonnaire : le calcaire disparaît et l'osséine se fond, mettant en liberté les cellules osseuses qui se transforment en cellules de cartilage pendant que la trame conjonctive de l'os leur fournit la substance fondamentale. Il s'agit là de phénomènes régressifs s'accomplissant dans un fragment osseux séparé de ses points d'attache et privé

[1] FLESCH, Onzième congrès de la Société allemande de chirurgie. Berlin, 1882. Analysé par la *Revue de chirurgie*, 1882, p. 854.
[2] FLESCH, *Loc. cit.*

de sang. Toutefois ils ne peuvent se concevoir sans un certain degré d'incitation nutritive dont il faut vraisemblablement chercher les conditions dans l'*imbibition :* le corps étranger plongé dans les sucs synoviaux y vit comme le cartilage articulaire normal. Sans doute cette nutrition et la vitalité qui en résultent sont minimes et doivent être bornées aux parties périphériques ; c'est en effet dans les limites que l'imbibition peut atteindre, c'est-à-dire à la surface du corps étranger et nullement dans les parties centrales que l'on constate la formation du néo-cartilage.

2° *Corps étranger ostéo-cartilagineux du coude. — Régression au cartilage des trabécules osseuses et des espaces médullaires* (Pl. X, *fig.* 2).

Ce corps étranger a été recueilli sur un sujet d'amphithéâtre. Il était situé dans une petite loge de la cavité sus-coronoïdienne (coude gauche) libre d'ailleurs de toute adhérence à la capsule ou la synoviale. Sa grosseur était à peu près celle d'une noisette ; sa forme était irrégulièrement sphérique, sa couleur blanc jaunâtre et sa surface hérissée de petites saillies d'aspect nacré. L'articulation absolument saine présentait seulement à la face antérieure du condyle huméral une dépression cupuliforme de la dimension d'un pois. Le genou du même côté était atteint d'arthrite déformante très accusée.

Examen histologique. — (Après décalcification par l'acide picrique et coloration des coupes par le picro-carmin et l'éosine hématoxylique.)

Le corps étranger est composé de deux parties : 1° un noyau osseux central ; 2° une couche épaisse de cartilage à la périphérie.

A. *Noyau osseux.* — Dans les parties centrales, les trabécules (TO), en général assez épaisses, présentent leur configuration normale, sauf une coloration rose assez vive indiquant un retour à l'osséine. Les corpuscules ont conservé leur aspect ordinaire, mais les cellules qu'ils renferment ont disparu ou sont réduites à un noyau chétif, atrophié. Les espaces médullaires contiennent une moelle graisseuse (MG) que traverse un fin réseau fibrillaire à larges mailles. Il y existe aussi quelques tronçons de vaisseaux dont la plupart sont flétris, affaissés, tandis que d'autres montrent encore des débris granuleux ou des vestiges de globules rouges.

Vers les portions périphériques du noyau osseux, les cavités médullaires renferment une substance hyaline vivement colorée en bleu par

l'hématoxyline, en rose pâle par le carmin et dans laquelle on distingue des cellules irrégulières, petites, semblables à celles du cartilage fœtal, ou encore des cellules cartilagineuses typiques, arrondies et pourvues d'un noyau bien coloré (MC).

Les trabécules de cette région présentent également des modifications évidentes. Dans leur épaisseur existent des espaces allongés ou étoilés (I), irréguliers, dont la teinte violet pâle tranche sur la coloration rose du reste de la trabécule (éosine hématoxylique). A leur niveau, l'os a subi une transformation profonde. La matière calcaire a disparu, les corpuscules mis en liberté paraissent agrandis, leur noyau très apparent s'entoure de protoplasma, de façon à donner l'image de cellules cartilagineuses. A un degré plus avancé, ces espaces sont constitués par une substance hyaline au sein de laquelle se voient des capsules caractéristiques. Il devient évident que ces segments de trabécule reviennent à l'état embryonnaire ou plus exactement au cartilage.

La partie centrale osseuse que nous venons de décrire affecte une forme elliptique. Les deux extrémités de son grand axe viennent affleurer à la surface même du corps étranger. En ces points, les trabécules osseuses anciennes subissent à un haut degré le retour à l'état cartilagineux. De véritables lacs hyalins contenant des cellules cartilagineuses parsèment l'épaisseur des trabécules osseuses. D'autre part, toutes les aréoles limitées par les trabécules sont dépourvues de moelle et ne renferment plus qu'une substance hyaline au milieu de laquelle se disséminent des cellules fusiformes et surtout des capsules cartilagineuses arrondies, pourvues d'un gros noyau. En quelques endroits, il persiste encore des débris de la moelle ancienne sous forme de vésicules adipeuses, entourées de toutes parts par cette gangue hyaline.

B. *Parties cartilagineuses périphériques.* — Cette coque cartilagineuse présente une telle complexité et une telle variété de structure d'un point à un autre, qu'il est malaisé d'en donner une description détaillée. Son épaisseur est très inégale, sa forme très irrégulière. En procédant de la superficie à la profondeur, on rencontre d'abord une bordure fibreuse (F) intimement adhérente partout, sauf en certains points où elle est séparée des parties sous-jacentes par des lacs de tissu conjonctif myxoïde, au milieu duquel existent des cellules graisseuses, des cellules de cartilage et des débris de trabécules osseuses. Dans une grande partie de son étendue, cette bande fibreuse repose directement sur une mince bordure osseuse (TO').

Au-dessous et jusqu'à l'os qui forme le noyau central du corps étranger, existe une couche ostéo-cartilagineuse qui ne rappelle en rien le cartilage diarthrodial ordinaire ; elle ne montre, en effet, ni son aspect homogène, ni la disposition régulière et sériée de ses capsules, ni ses réactions habituelles vis-à-vis des matières colorantes. Elle est consti-

tuée par des portions d'apparence hyaline (C) traversées en tout sens par des bandes fibrillées ou grossièrement réticulées qui se fondent insensiblement avec les parties précédentes. Ces bandes (TOC) offrent, dans leur ensemble, la disposition générale d'un réseau trabéculaire et sous l'influence de l'éosine hématoxylique, elles prennent, comme les trabécules osseuses du noyau central, une teinte rose vif, alors que les parties hyalines contiguës restent colorées en violet. De plus, elles sont parsemées d'une infinité d'éléments cellulaires étoilés, irréguliers, qui ne sont autres que des corpuscules osseux libres et dont on peut suivre l'évolution successive jusqu'à l'état de cellules cartilagineuses. En réalité, ces bandes rosées, ostéoïdes, sont les vestiges d'anciennes travées osseuses, ainsi que l'indique leur continuité avec des trabécules plus superficielles ou plus profondes encore calcifiées, mais déjà aussi sur plusieurs points en voie de régression cartilagineuse. Ces bandes circonscrivent des îlots ou lacs de substance cartilagineuse hyaline, parfois encore embryonnaire.

En résumé, ce corps pathologique comporte dans sa structure trois parties essentielles. Au centre, existe un noyau osseux ; à la périphérie, une enveloppe fibreuse ; entre les deux, une zone continue, assez épaisse par places et présentant un mélange complexe d'éléments très divers : tissu conjonctif myxoïde ou finement fibrillé, cartilage hyalin embryonnaire ou adulte, débris de trabécules normales, travées constituées par une sorte de réticulum offrant les réactions histochimiques de l'osséine et parsemé soit de corpuscules osseux typiques, soit plutôt de formes cellulaires qui se rapprochent graduellement de la cellule cartilagineuse. Ces dernières travées affectent la disposition générale d'un réseau trabéculaire osseux, limitant des espaces remplis de cartilage hyalin. Les images fournies par cette couche moyenne traduisent, à notre sens, les diverses phases régressives d'une partie osseuse en voie de disparition ; cette zone du corps étranger semble, en effet, avoir été primitivement de l'os, plutôt condensé que spongieux, dans lequel les trabécules comme les espaces médullaires ont subi déjà en maint endroit et subissent encore la régression au cartilage.

Une interprétation diamétralement opposée, mais conforme aux théories actuelles sur la pathogénie des arthrophytes

pouvait, il est vrai, se présenter à l'esprit et faire admettre l'existence d'un processus plutôt formateur que régressif. Dans cette hypothèse, les figures précédentes représenteraient la genèse d'un corps ostéo-cartilagineux aux dépens de la membrane fibreuse d'enveloppe jouant ici le rôle de périoste. Beaucoup d'auteurs admettent, en effet, que les corps étrangers de cette nature peuvent être formés de toutes pièces par la synoviale ou la fibreuse. Cette théorie, déjà ancienne, a été formulée d'une manière très explicite par M. Poncet[1], qui a cru en trouver la justification dans la structure de certains corps flottants auxquels il donne le nom d'arthrophytes capsulaires pour mieux marquer leur origine. Ces derniers présenteraient tous une structure identique. Leur périphérie est bordée par une enveloppe fibreuse à laquelle succède progressivement du fibro-cartilage, puis du cartilage hyalin; le plus souvent, dans la région voisine du hile, existent des masses osseuses qui peuvent aussi se rencontrer quelquefois au centre des portions fibro-cartilagineuses. L'arrangement concentrique de ces couches composantes servirait de caractéristique au processus formateur, et l'arthrophyte serait en réalité, selon M. Poncet, « un fibrome passant au fibro-cartilage, puis au cartilage hyalin et à l'os. » Une semblable interprétation ne saurait ici trouver sa place.

D'abord, et d'une manière générale, la structure attribuée par M. Poncet aux arthrophytes vrais ne leur est nullement particulière, car elle s'applique exactement à d'autres corps étrangers soit traumatiques, soit pathologiques, dont l'origine osseuse est incontestable. Dans les cas de Weischelbaum, Flesch, Bergmann et celui qui a été précédemment étudié, les corps étrangers étaient complètement entourés d'une membrane fibreuse, puis d'une zone de cartilage englobant le noyau osseux central; la disposition concentrique de ces couches était nettement évidente. Celle-ci constitue donc un trait commun à des faits différents et, par suite, ne peut fournir un

[1] Poncet. *Loc. cit.*

signe pathognomonique de la provenance capsulaire. D'un autre côté, dans le cas actuel, on ne découvre nulle part les figures rappelant de près ou de loin la genèse de l'os aux dépens du cartilage ou par le périoste. La bordure fibreuse, peu riche en éléments cellulaires, apparaît complètement inactive. Le cartilage très variable d'aspect, tantôt hyalin, tantôt fibrillé ou réticulé, ne montre que des capsules chétives, jamais d'ailleurs disposées en séries. Enfin les vaisseaux sont absents dans cette couche moyenne de l'arthrophyte. Il semble bien au contraire que la disparition progressive du tissu osseux constitue ici le fait dominant. Aux confins du noyau osseux central, les trabécules, normalement constituées sur une partie de leur étendue, montrent en quelques points des modifications déjà caractéristiques : la matière calcaire y a disparu, et l'osséine se dispose en une sorte de réticulum, dont les mailles sont occupées par des corpuscules osseux libres, évoluant vers la forme cellulaire propre au cartilage; les espaces médullaires contigus s'emplissent d'une gangue hyaline ou finement fibrillée que parsèment des cellules fusiformes et surtout des cellules cartilagineuses.

Plus près de la périphérie, les transformations s'accentuent davantage; il persiste encore çà et là quelques débris de trabécules intactes, mais cette zone de l'arthrophyte est constituée surtout par des lacs de cartilage hyalin que circonscrivent des travées offrant la configuration générale d'un réseau trabéculaire, les propriétés histochimiques de l'osséine et recouvertes d'éléments cellulaires dont on suit les métamorphoses successives depuis l'état de corpuscules osseux jusqu'à celui de cellules cartilagineuses. Les lacs hyalins marquent la place d'anciens espaces médullaires; les travées en réseau sont les vestiges des trabécules préexistantes. Enfin, vers la limite même du corps étranger, le cartilage se transforme progressivement en tissu fibreux et constitue ainsi cette coque connective qui sert d'enveloppe générale. De pareilles images reproduisent exactement celles qui ont été signalées déjà sur l'une des faces du corps traumatique; les mêmes phases se succèdent dans la disparition graduelle des

trabécules et des espaces médullaires, le même processus est aussi en jeu. De là cette opinion très vraisemblable : l'arthrophyte a été exclusivement osseux à son origine, et c'est après sa mise en liberté qu'il est devenu ostéo-cartilagineux en vertu de modifications régressives.

3° Nous avons étudié une série de six corps étrangers tellement identiques par leur structure qu'ils peuvent être confondus dans une seule et même description. Contrairement aux précédents, tous étaient pédiculés ; ils ont été recueillis sur des sujets d'amphithéâtre et dans des articulations diverses (genou, coude, hanche), présentant à des degrés différents les altérations caractéristiques de l'arthrite déformante. Tous étaient appendus à la limite même du cartilage diarthrodial par un pédicule fibreux, court, délié ou large ; presque toujours, à leur voisinage, se rencontraient des végétations osseuses, sessiles, et plus ou moins développées. Ces corps variaient du volume d'un pois à celui d'une noisette. Leur forme générale était arrondie, plutôt ovoïde que sphérique, affectant quelquefois l'aspect d'une gourde ou d'un croissant. Leur surface était régulière ou tubéreuse, leur coloration grise ou jaune, leur consistance dure ou molle et comme élastique. L'un d'eux s'écrasait sous la moindre pression et laissait échapper un contenu huileux.

A l'examen histologique, tous ces corps articulaires ont offert une remarquable uniformité de structure. On peut leur décrire une coque fibro-osseuse, un contenu et un pédicule (Pl. X, *fig.* 3).

1° La *coque* est invariablement composée de deux parties superposées.

a. — A la périphérie, existe une enveloppe de tissu fibroïde dense (F), d'inégale épaisseur, et qui se continue directement avec la substance même du pédicule (P). D'autant plus épaisse qu'on se rapproche de ce dernier, elle s'amincit vers le pôle opposé du corps étranger et parfois devient tellement étroite qu'on la distingue à peine. Cette bandelette est parcourue par des petits vaisseaux qui deviennent plus abondants et de volume plus gros vers le point d'attache du pédicule. Sur trois

de ces corps étrangers, la coque fibroïde renfermait un ou deux amas de cartilage hyalin ou fibreux reposant directement, par leur face profonde, sur la trabécule osseuse sous-jacente (C). Sur ses bords comme à sa surface, ce cartilage se transforme progressivement en tissu fibreux et tend à se fondre dans l'enveloppe connective.

b. — Au-dessous de la fibreuse et la doublant en quelque sorte, existe un anneau osseux formé par une trabécule (TO) mince, percée çà et là de canaux livrant passage aux vaisseaux. En général, cette bande osseuse est continue, mais elle peut aussi être interrompue au niveau d'un petit espace médullaire que la fibreuse seule limite en dehors.

2° *Contenu.* — La cavité que limite l'enveloppe précédente est traversée par des trabécules minces, grêles, très fragiles, qui dessinent de larges espaces médullaires remplis de graisse et parcourus par des vaisseaux (V) surtout volumineux au voisinage du pédicule; vers la périphérie, ces vaisseaux traversent la coque osseuse pour pénétrer dans la fibreuse. Les trabécules de cette partie centrale sont tantôt calcifiées et normales, tantôt réduites en grande partie à l'osséine. En des points multiples, elles présentent les indices d'une altération évidente : l'os s'y détruit suivant les modes connus de la régression fibreuse directe, de la corrosion lacunaire péri-corpusculaire et disparaît en laissant à sa place du tissu fibreux. Mais c'est surtout sur le bord extérieur de l'anneau osseux (RF), que l'on constate nettement cette destruction progressive : la corrosion lacunaire et surtout la régression fibreuse directe y agissent simultanément pour transformer la trabécule en tissu fibreux; celle-ci s'amincit de plus en plus, se réduit à un mince trait et finalement s'incorpore à la bande conjonctive, augmentant d'autant son épaisseur.

3° *Pédicule.* — Le pédicule (P) est constitué par un amas de trousseaux connectifs denses qui, d'une part, se continuent directement avec l'enveloppe fibreuse du corps étranger et, d'autre part, avec le tissu même de la synoviale. Il contient un assez grand nombre de vaisseaux remplis de sang dont les uns divergent pour ramper dans la coque fibreuse, tandis que d'autres abordent directement la partie centrale du corps étranger. Il existe des communications faciles entre la circulation intérieure et la circulation périphérique de l'arthrophyte.

Les six corps étrangers dont nous venons de tracer les caractères essentiels se font remarquer par la simplicité de leur structure. Ils se réduisent à une coque composée de deux

feuillets superposés (bande fibreuse, anneau osseux) circonscrivant une cavité. Cette cavité est cloisonnée à la façon d'un os spongieux par des trabécules limitant des espaces médullaires remplis de graisse. Ces corps, maintenus en rapport avec la circulation générale par un pédicule vasculaire, subissent des modifications bien différentes de celles qui ont été observées dans les faits précédents. Tandis qu'alors l'os et la moelle revenaient à l'état de cartilage, ici, au contraire, les trabécules osseuses se transforment directement en tissu fibreux. Nous nous bornerons ici à signaler ces différences.

Les six corps étrangers précédents, par leur apparence et leur implantation au pourtour du cartilage articulaire, reproduisaient tous les caractères extérieurs des ostéophytes sessiles qui, souvent, siégeaient au voisinage; il semblait probable que les premiers traduisaient simplement une période accidentelle dans l'évolution de ceux-ci et n'étaient, en réalité, que des ostéophytes détachés de leur base. La confirmation de cette hypothèse est rendue facile par l'examen histologique des végétations osseuses encore adhérentes. Sur une coupe intéressant à la fois une portion de la tête articulaire et l'ostéophyte qu'elle supporte, on constate, en effet, que la structure de ce dernier reproduit identiquement celle des corps étrangers. A sa périphérie, existe une première enveloppe *fibreuse* qui se continue d'une part avec le périoste de la tête épiphysaire, et d'autre part avec le liséré fibroïde limitant la superficie du cartilage diarthrodial plus ou moins altéré. En un ou plusieurs points, et quelquefois dans toute son étendue, cette coque connective contient du *fibro-cartilage* en voie d'ossification par sa face profonde. Au-dessous, apparait une *bordure osseuse* intimement adhérente à la précédente et formée par des trabécules minces; de son contour intérieur partent des trabécules grêles ou condensées qui se relient à travers le collet de l'ostéophyte avec le réseau trabéculaire du reste de l'os, et circonscrivent de larges espaces remplis d'une moelle graisseuse : que ce bourgeon se détache, et le fragment libre ne différera en rien des corps articulaires. La similitude est complète et se poursuit jusque dans les altérations de la charpente osseuse. Dans

l'ostéophyte adhérent comme dans les corps étrangers, celle-ci, surtout à la périphérie, tend à se détruire ; les trabécules sont entamées par la corrosion lacunaire, ailleurs elles subissent la fonte fibreuse directe, s'amincissent et laissent à leur place du tissu fibreux. La structure de l'ostéophyte se superpose donc exactement à celle des corps étrangers précédemment étudiés, et de cette conformité il est logique d'induire la communauté d'origine.

4° *Corps étrangers expérimentaux.* — Afin d'étudier les modifications que subissent, après leur isolement, les portions détachées d'une surface condylienne, nous avons créé chez les animaux des corps étrangers comprenant à la fois du cartilage et une parcelle de l'os sous-jacent. Nous avions pour objet de reproduire ainsi les phénomènes régressifs de l'os et surtout ce retour des trabécules au cartilage si manifeste dans les faits étudiés en premier lieu. Les corps étrangers ainsi formés n'ont pas, il est vrai, montré ce mode spécial de disparition du tissu osseux, mais ils ont fourni certaines notions qui méritent d'être signalées.

Trois expériences ont été faites sur des chiens âgés de 18 mois. L'articulation du coude étant ouverte à sa partie externe, un fragment ostéo-cartilagineux était détaché de la tête du radius par une section oblique pratiquée à l'aide du ciseau et du marteau. Ce fragment, du volume d'une grosse lentille, était ensuite refoulé à la partie antérieure de la jointure, et celle-ci soigneusement fermée par des points de suture. Les suites de l'opération, toujours faite selon les règles de la méthode antiseptique, ont été des plus simples, et, dans aucun cas, il n'y a eu desuppuration. Les animaux ont été sacrifiés à des époques différentes, variant de 37 à 43 et 123 jours après l'opération.

Dans ces trois expériences, les petits corps étrangers ont montré des modifications identiques, bien que variables quant à leur degré. Tous étaient fixés à un cul-de-sac de la synoviale par des adhérences riches en vaisseaux qui les maintenaient

en communication avec la circulation voisine : l'un d'eux adhérait par sa face cartilagineuse, le second par un de ses bords, et le troisième par toute l'étendue de sa portion osseuse. Tous aussi présentaient dans leurs éléments constitutifs (os, moelle et cartilage) une transformation fibreuse plus ou moins avancée, mais accusée surtout dans les parties périphériques. Il en résultait, du côté de l'os comme du cartilage, la production d'une enveloppe fibreuse vasculaire se fusionnant d'une manière complète avec le tissu de la synoviale au niveau des adhérences. En réalité, les fragments ostéo-cartilagineux ont subi des modifications simples : les espaces médullaires s'emplissent de tissu fibreux, les trabécules se détruisent graduellement suivant les procédés connus de la régression fibreuse directe, de la corrosion lacunaire d'Howship ou de la corrosion péri-corpusculaire ; de même le cartilage diarthrodial se résout en tissu fibreux. Nulle part on ne rencontre la régression cartilagineuse de la moelle et de l'os mentionnée sur d'autres faits. La cause de ces différences dans l'évolution des corps étrangers nous paraît résider dans les différences mêmes de leur mode de nutrition. Dans les deux premiers cas étudiés et aussi ceux de Weischselbaum, Flesch, Bergmann, il s'agissait de fragments libres, simplement nourris par imbibition. Ici au contraire, comme dans la série précédente, les corps étrangers adhèrent à la synoviale, reçoivent d'elle les vaisseaux qui les nourrissent et participent à la circulation générale ; dès lors, vivant à la manière d'une épiphyse, ils réagissent de même et présentent des altérations analogues à celles que l'ostéite détermine sur les trabécules de cette dernière. Il est nécessaire d'ajouter que le degré de ces modifications n'a été nullement proportionnel à la survie de l'animal, c'est-à-dire à l'ancienneté du corps étranger. Ainsi les fragments détachés depuis 123 ou 43 jours présentaient une régression fibreuse beaucoup moins accentuée que dans le troisième corps étranger formé depuis 37 jours seulement. Le fait est sans doute imputable à leurs rapports variables avec la synoviale : tandis que le dernier adhérait largement par toute l'étendue de sa face osseuse, les deux autres et sur-

tout le premier (123 jours), n'étaient fixés que par des minces brides.

Enfin, une particularité qui n'est pas dénuée d'intérêt, réside dans les adhérences contractées avec la synoviale par chacun des corps étrangers expérimentaux. Elle démontre que des fragments détachés d'une tête articulaire peuvent se fixer loin de leur point de départ, se souder aux tissus voisins et subir alors des modifications diverses. L'existence d'un pédicule ne saurait donc impliquer que l'arthrophyte auquel il se rattache a pris naissance là même où le pédicule s'implante sur la séreuse articulaire et aux dépens de cette dernière. Le fait est d'autant plus important à noter, que certaines coupes de ces corps expérimentaux réalisaient les figures histologiques interprétées par M. Poncet comme indiquant l'ossification progressive d'un bourgeon fibreux issu de la synoviale.

II

Au point de vue de leur pathogénie, les corps ostéo-cartilagineux des articulations se divisent naturellement en corps *traumatiques* et en corps *pathologiques*.

L'existence des premiers contestée par Ollier[1], Panas[2] et quelquefois encore mise en doute, ne saurait plus être niée après les faits cliniques déjà nombreux qui en attestent la réalité. Les causes qui les produisent sont simples, et on conçoit aisément (comme l'ont démontré les recherches expérimentales de M. Poncet[3]) que des violences exercées sur une articulation primitivement saine, puissent détacher et mettre en liberté un fragment des extrémités articulaires. L'observation I est un nouvel exemple de cette variété de corps libres.

Les corps *pathologiques* apparaissent dans des conditions différentes; ils se forment spontanément dans une jointure

[1] Ollier, *Dictionn. encyclop. des sciences méd.*
[2] Panas, *Dictionn. de Jaccoud*, Vo Articulations.
[3] Poncet, *Loc. cit.*

plus ou moins malade et ne constituent qu'une manifestation secondaire, contingente de l'affection articulaire préexistante. Des divers éléments qui composent la jointure et sont alors intéressés, les tissus mous (synoviale, capsule fibreuse) ont seuls paru susceptibles de donner naissance à des corps flottants; c'est, en effet, de ces parties, que la plupart des auteurs les font dériver, entretenant en cela une opinion déjà ancienne.

Laënnec, le premier, avait émis l'idée que les corps étrangers articulaires n'étaient à l'origine qu'un produit pathologique analogue à cette matière plus ou moins dure qu'on trouve dans le tissu sous-pleural après des inflammations répétées de la plèvre. Il s'agissait donc de cartilages accidentels développés, consécutivement à une arthrite, dans l'épaisseur de la capsule fibreuse ou du tissu cellulaire sous-synovial. Toutes ces néoformations, extra-articulaires à leur début, soulèvent progressivement la synoviale, la refoulent, proéminent et tombent enfin dans la jointure. Cette théorie fut facilement acceptée (A. Cooper, Beclard, Bonnet, Robert), et la plupart des auteurs contemporains la reproduisent encore (Virchow, Forster, Ollier, Fischer, König, Volkmann, Gross, Gaujot, Poncet). Cependant elle repose sur une pure hypothèse et manque de confirmation, surtout en ce qui concerne les productions nées directement du tissu sous-synovial. Si l'on a signalé en clinique des indurations circonscrites et mobiles des tissus péri-articulaires, jamais on n'en a établi la nature cartilagineuse ou osseuse, encore moins les étapes successives jusqu'à l'état de corps libres articulaires. Pourquoi d'ailleurs ces corps indurés ne se porteraient-ils pas de préférence vers les téguments? la tendance au vide qui, selon Richet [1], les sollicite incessamment vers l'articulation pendant les mouvements ne saurait ici satisfaire. Peut-être la théorie de Laënnec semble-t-elle trouver quelque appui lorsqu'elle cherche dans l'épaisseur même de la capsule le point de départ des concrétions. Quelquefois, en effet,

[1] RICHET, *Mém. de l'Acad. de méd.*, 1853.

les articulations atteintes d'arthrite déformante montrent, au voisinage des têtes articulaires, des plaques dures, ossiformes qui paraissent incrustées dans la synoviale et faire corps avec elle (Virchow [1], Gross [2]). Généralement elles sont rapportées à une néoformation proprement dite de la membrane et considérées comme l'origine des arthrophytes. Mais les plaques ossiformes prennent-elles bien réellement naissance dans la synoviale même? Leur siège est toujours au voisinage immédiat des parties osseuses, au pourtour des cartilages, aussi est-il permis de se demander si elles ne sont pas plutôt une excroissance périchondrique, un ostéophyte périostique, ou bien encore un fragment des têtes osseuses qui, après son isolement, serait venu adhérer à la capsule, s'y enclaver. M. Poncet, il est vrai, a cru trouver dans la structure de certains corps libres les caractères pathognomoniques de leur origine capsulaire et les indices certains du processus qui les aurait formés; ceux-ci seraient un fibrome synovial s'organisant progressivement en cartilage, puis en tissu osseux. Mais les particularités invoquées par cet auteur sont loin d'appartenir en propre aux corps réputés capsulaires, elles se retrouvent avec une parfaite identité dans les corps traumatiques ou d'autres encore dont l'origine osseuse est indéniable. Leur signification n'a, dès lors, rien de décisif et devient même sans valeur pour définir la pathogénie probable d'un corps flottant. Aussi, à défaut de preuves suffisamment démonstratives, y a-t-il lieu de considérer encore comme très hypothétique cette origine capsulaire des corps flottants ostéo-cartilagineux.

Selon d'autres auteurs, les corps ostéo-cartilagineux dérivent encore de la séreuse articulaire, mais trouvent leur condition pathogénique dans l'exagération d'un fait normal, le développement excessif et l'ossification ultérieure des nodules cartilagineux qui font partie intégrante de cette membrane. Kölliker [3], en effet, a mentionné au milieu des franges vil-

[1] Virchow, *Traité des tumeurs*, t. I, p. 455.
[2] Gross, *Gazette méd. de Strasbourg*, 1873.
[3] Kölliker, *Éléments d'hist. humaine* p. 252

leuses de la synoviale l'existence de cellules isolées de cartilage. Rokitansky [1] le premier insista sur le rôle de ces dernières et pensa que leur développement insolite dans l'épaisseur des végétations dendritiques pouvait donner naissance à des corps étrangers. C'est aussi l'opinion de Virchow, et la présence de ces capsules de cartilage dans l'axe des villosités paraît également à Panas [2] une circonstance propre à expliquer le plus souvent la formation des corps articulaires. Il serait difficile de ne point accorder considération à ce mode pathogénique si la présence des capsules cartilagineuses était un fait constant à l'état normal. Mais d'après Kölliker lui-même, elle constitue un fait assez rare; Hueter [3] ne la signale pas et Soubbotine [4] n'en donne aucune mention dans son étude sur la structure des membranes synoviales. Nous n'avons pour notre part jamais rencontré les cellules de cartilage dans les villosités. Si telle en est l'inconstance et même l'extrême rareté, on ne peut rationnellement leur attribuer un rôle exclusif ou prépondérant dans la pathogénie des corps ostéo-cartilagineux. Aussi tout en acceptant l'importance que peut acquérir éventuellement le bourgeonnement des franges synoviales, pensons-nous qu'on doit lui attribuer surtout la production des corps étrangers fibreux que l'on rencontre dans cette forme d'arthrite chronique décrite par Hueter sous le nom de *synovite hyperplastique tubéreuse*.

Puisque la théorie de l'origine capsulaire ou synoviale n'explique que d'une manière imparfaite la formation des arthrophytes ostéo-cartilagineux, il est nécessaire de chercher ailleurs la provenance du plus grand nombre; presque toujours, sinon toujours, ceux-ci dérivent des épiphyses elles-mêmes.

Laënnec déjà avait mentionné la formation possible des corps libres aux dépens des végétations osseuses du rebord

[1] Rokitansky, Zeitsch. der Wiener Ærzte, 1851.
[2] Panas, Articulations (*Dictionnaire Jaccoud*), p. 274.
[3] Hueter, Klinik der Gelenkkrankheiten, 1877, t. I.
[4] Soubbotine, *Arch. de phys.*, 1880.

articulaire. Cruveilhier [1] pensait que le plus souvent ils ne reconnaissent point d'autre origine. Ces conditions pathogéniques et d'autres encore qui ressortissent aux manifestations diverses de l'arthrite sèche ou déformante ont à peine attiré l'attention des auteurs classiques, du moins sont-elles considérées par la plupart d'entre eux comme étrangères à la production des corps flottants qui intéressent le chirurgien. Les faits témoignent cependant du contraire et c'est avec juste raison que M. Gaujot [2] envisage les arthrophytes comme un simple épiphénomène se surajoutant aux lésions articulaires de l'arthrite sèche. Dans toutes les jointures, en effet, qui renfermaient un ou plusieurs corps étrangers, nous avons invariablement rencontré les altérations propres à cette dernière. D'ordinaire elles se limitaient à la seule jointure contenant les arthrophytes; leur intensité était variable, mais aux modifications plus ou moins accusées et parfois presque nulles de la synoviale s'ajoutaient toujours des lésions significatives d'une épiphyse, bien propres à éclairer l'origine de ces corps libres.

Ces altérations siégeaient soit au pourtour, soit au niveau même du cartilage diarthrodial.

Aux premières appartiennent les végétations osseuses qui se disposaient à la périphérie de la tête articulaire; elles faisaient rarement défaut et parfois on pouvait suivre les degrés successifs de leur évolution jusqu'à la pédiculisation et la mise en liberté. On les désigne sous le nom d'ostéophytes, ou encore d'*ecchondroses* car, suivant les auteurs, il s'agirait d'une production exubérante de cartilage sur les confins du revêtement cartilagineux. D'après Cornil et Ranvier [3], le processus en serait le suivant. Le même travail pathologique, c'est-à-dire la prolifération des éléments cellulaires, qui détermine la transformation velvétique dans les parties centrales du cartilage donne lieu à des nodosités lorsqu'il en

[1] Cruveilhier, *Anat. pathol.*, t. II, p. 186.
[2] Gaujot, *Revue de chirurgie*, 1881.
[3] Cornil et Ranvier, *Anat. pathol.*

atteint le rebord ; « la différence dans les résultats provient de ce que le pourtour du cartilage articulaire est recouvert par la synoviale et que les éléments proliférés s'accumulent au-dessous de cette membrane, au lieu d'être rejetés dans la cavité articulaire. » De là l'ecchondrose ; celle-ci s'ossifie ultérieurement et forme un ostéophyte spongieux ou éburné. Le processus ainsi décrit n'est peut-être pas conforme à la généralité des faits. D'abord les nodosités apparaissent à la limite du cartilage diarthrodial ; en ce point, la synoviale n'existe pas encore et ne peut concourir à accumuler les éléments proliférés. D'autre part, nous n'avons jamais rencontré l'ecchondrose vraie, cartilagineuse. L'examen des nodosités minuscules, naissantes, nous a toujours montré que le soulèvement résultait d'une formation osseuse aux dépens de ce fibro-cartilage qui s'interpose entre la synoviale et le cartilage articulaire ; toujours un bourgeon osseux existait sous la couche du fibro-cartilage. Celui-ci fournit les matériaux nécessaires à l'ossification, s'amincit graduellement, mais ne disparait jamais, car on en peut trouver les vestiges, même à la surface des végétations les plus volumineuses. Dans son développement ultérieur, l'ostéophyte ainsi produit s'établit sur le type du tissu spongieux. Parmi ces végétations, les unes sont sessiles et se rattachent à l'os par une large base ; d'autres ne lui adhèrent que par un collet mince, fragile ou un pédicule étroit. Sous l'influence d'un travail pathologique ou d'une violence quelconque, ces liens se rompent et la masse ostéophytique devient un corps étranger libre dans la jointure. Les corps flottants qui en résultent présentent une structure identique à celle des ostéophytes encore adhérents.

Plus intéressantes sont les lésions qui siègent à la surface même du cartilage diarthrodial et président d'une manière non moins certaine que les précédentes à la formation des corps libres. Certaines articulations renfermant des corps étrangers montrent sur les têtes osseuses des bosselures arrondies, des tubérosités dures, plus ou moins saillantes et dont le volume varie depuis celui d'une tête d'épingle jusqu'à

celui d'une petite noisette. Les plus exiguës sont encore recouvertes d'une mince couche de cartilage, les plus volumineuses en sont dépourvues dans une grande partie de leur étendue et leur base est généralement circonscrite par les franges velvétiques du cartilage diarthrodial. Quelquefois ces tubérosités semblent en voie d'élimination; elles sont légèrement mobiles, basculent et se déplacent sous la pression comme si elles étaient presque libres dans une cavité. Il n'est point rare, d'ailleurs, de voir sur la même tête osseuse des dépressions cupuliformes consécutives sans doute à leur élimination. Ces bourgeons qui présentent souvent une consistance éburnée ont été signalés depuis longtemps par Broca et surtout par Verneuil[1] dans l'arthrite sèche; ils résultent d'une ossification exubérante du cartilage articulaire. Quelquefois la masse ossifiée proémine fortement, s'étale en champignon au-dessus du cartilage articulaire et le recouvre dans une étendue variable; sur une coupe celui-ci apparaît alors aminci entre deux couches osseuses : l'une profonde (tissu spongieux de l'épiphyse), l'autre superficielle, néoformée qui peut atteindre 6 ou 8 millimètres d'épaisseur, et s'est développée aux dépens de cette surface libre du cartilage qu'elle recouvre. Tantôt ces tubérosités font corps par toute leur face profonde avec le tissu spongieux épiphysaire; tantôt, souvent même, elles s'y rattachent simplement par un collet étroit au delà duquel la masse ossifiée s'étale en ovoïde dans l'épaisseur du cartilage, de façon à reproduire l'aspect d'un bouton de chemise. Si, dans ces conditions, la coupe pratiquée n'intéresse pas exactement l'axe du trait d'union, on observe des figures insolites : le bourgeon osseux se montre comme un îlot complètement isolé au milieu du cartilage et sans connexion avec les trabécules de l'épiphyse dont il est séparé par une couche de cartilage hyalin.

L'examen histologique de ces tubérosités et des portions attenantes de la tête osseuse montre dans tous les cas des

[1] VERNEUIL, *Bull. Soc. anat.*, 1851, p. 165.

images très semblables. Ces tubérosités sont constituées par un amas de trabécules condensées se substituant, sur une étendue variable, au revêtement cartilagineux de l'épiphyse; les plus petites affleurent à peine à la surface libre du cartilage diarthrodial toujours altéré à ce niveau, les autres proéminent au-dessus et font une saillie très accusée. Parfois, comme sur la coupe représentée (Pl. X, *fig.* 4), on peut surprendre à la périphérie de l'ilot osseux les indices de sa séparation d'avec le cartilage ambiant; en un point, en effet, existe un sillon S, une brèche irrégulière, profonde, qui contourne les limites ossifiées et les détache des parties voisines[1]. Dans ce cas particulier et sur d'autres semblables, il nous a paru que nous saisissions sur le fait la genèse et l'élimination commençante d'un corps étranger formé aux dépens de la tête osseuse. Le processus qui donne naissance aux corps libres de cette variété se décèle facilement à l'examen des plus petites tubérosités (*fig.* 5). Une ou plusieurs houppes vasculaires parties de l'épiphyse pénètrent la face profonde du cartilage et produisent à leur entour un travail d'ossification; celui-ci est envahissant, il progresse de plus en plus et le bourgeon osseux qui en résulte s'étale dans l'épaisseur du cartilage, puis s'élève au-dessus de sa surface libre. Le plus souvent le début de ces lésions coïncide avec un état spécial des extrémités osseuses. La vascularisation y atteint une grande activité; la moelle en voie d'organisation fibreuse ou déjà fibreuse est parcourue par de gros vaisseaux turgides, les trabécules sont le siège d'une apposition évidente. Alors des pointes vasculaires font irruption dans le cartilage et l'ossifient. Mais bientôt à la vascularisation exagérée succède dans l'épiphyse, et, pour une raison inconnue, un arrêt progressif de la circulation; la moelle devient graisseuse, les trabécules se raréfient. A ce moment, sans doute, le noyau osseux de nouvelle formation insuffisamment nourri, ébranlé

[1] Nous n'avons pas rencontré sur nos coupes le point où le noyau osseux inclus dans le cartilage se continuait avec le tissu spongieux de l'épiphyse, mais il convient d'ajouter que par suite d'un accident de préparation il nous a été impossible de débiter en coupes la totalité de la pièce.

aussi par les frottements articulaires, tend à se séparer des tissus ambiants, se détache et tombe dans la jointure. De là un corps étranger qui pourra être entièrement osseux ou comporter quelques parcelles du cartilage diarthrodial détachées avec lui. Mais, après sa mise en liberté, il subira certaines modifications compatibles avec la vie par imbibition; ses espaces médullaires et ses trabécules périphériques feront retour au cartilage, une coque fibreuse se formera à la surface et, de primitivement osseux qu'il était, le corps flottant deviendra ostéo-cartilagineux. C'est vraisemblablement un corps étranger de cette espèce qui a été décrit dans l'observation II; il était solitaire dans l'articulation du coude et la tête humérale portait une cicatrice déprimée marquant son origine.

Les deux variétés d'altération précédentes qui semblent jouer un rôle prépondérant, sinon univoque, dans la pathogénie des corps osseux ou ostéo-cartilagineux des articulations, appartiennent en propre à l'histoire de l'arthrite sèche. Ce serait toutefois une erreur de croire qu'elles se rencontrent uniquement chez les sujets âgés, atteints de cette arthrite déformante typique qui atteint simultanément diverses jointures et les bouleverse à un haut degré. On sait, en effet, qu'il existe certaines formes d'arthrite sèche, non seulement mono-articulaires, mais encore très limitées à un point circonscrit d'une seule jointure; celles-ci peuvent survenir chez des sujets jeunes et évoluer sans troubles fonctionnels bien accusés. Telle est sans doute la forme qui donne lieu aux corps étrangers solitaires.

Mais telles ne sont pas encore les seules causes qui produisent les corps libres d'origine osseuse. A côté des faits précédents, il en est d'autres, peu connus, obscurs dans leur signification, rares, il est vrai, et que pour notre compte nous n'avons jamais observés. L'exemple le plus curieux en ce genre a été rapporté par Weischselbaum [1]. Chez un jeune soldat mort de dysenterie à l'âge de 20 ans; il rencontra dans chaque articulation du coude un corps étranger ostéo-cartila-

[1] Weischselbaum, *Arch. de Virchow*, t. LVII.

gineux. Chacun d'eux était de forme, de volume identiques et très symétriquement placé ; ils étaient logés dans une cavité creusée aux dépens de la tête du radius, occupant l'un et l'autre le rebord de la cupule qui confine à la petite cavité sigmoïde. Leur surface libre était recouverte par une couche de cartilage présentant tous les caractères du cartilage diarthrodial, tandis que la face opposée, en rapport avec la logette creusée dans le radius, montrait un revêtement fibreux, puis du cartilage hyalin et une sorte de tissu ostéoïde. Avec l'auteur, il est impossible de songer ici à des corps traumatiques ou d'origine capsulaire. Leur symétrie et leur ressemblance parfaites, leur structure impliquent plutôt l'élimination spontanée de segments comprenant à la fois du cartilage et une parcelle d'os attenant. Ce fait et quelques autres semblables conduisent à admettre un troisième mode de formation des corps ostéo-cartilagineux pathologiques. Ceux-ci seraient alors produits par une affection osseuse, sourde, silencieuse, localisée en un point des épiphyses et d'essence inconnue encore; ils se rencontrent chez des individus relativement jeunes et résultent de la séquestration de fragments ostéo-cartilagineux, parfois en des points symétriques de deux jointures homologues et saines par ailleurs. Tantôt ces arthrophytes restent logés dans la cavité qu'ils ont créée en s'isolant, tantôt ils deviennent libres dans l'article. Ultérieurement ils peuvent subir au niveau de leur face osseuse des modifications régressives qui aboutissent à la production d'un revêtement cartilagineux et apparaissent constitués alors par un noyau osseux central, complètement entouré de cartilage. Leur structure ne diffère en rien de celle des corps traumatiques.

III

La vitalité des corps étrangers articulaires constitue une question intéressante, mais encore litigieuse; soulevée depuis longtemps déjà, elle a reçu des solutions diverses.

Si, dans l'espèce, on doit seulement entendre par vitalité la propriété de conserver la forme des éléments anatomiques, il

faut reconnaître que tous les auteurs sont unanimes pour accorder cet attribut aux arthrophytes. Ainsi que le fait remarquer M. Poncet, lorsqu'on examine ceux qui ont séjourné depuis plusieurs mois dans une jointure, on ne constate jamais les traces de mortification, de décomposition. Plongés dans une cavité close, au milieu de sucs qui leur servent de substratum nutritif, les éléments dont se composent ces fragments trouvent encore les conditions propres à maintenir la vie et conservent leurs caractères objectifs. Les cellules, par exemple, montrent leurs contours distincts, leur noyau apparent, leurs réactions vis-à-vis des agents colorants; elles se comportent, en un mot, comme des cellules vivantes.

Mais si à cette vitalité rudimentaire on veut ajouter l'ensemble des propriétés inhérentes à la substance organisée jusques et y compris la faculté de proliférer, de s'accroître, de se modifier, alors les avis divergent.

James Russell[1] pensait que les corps articulaires continuent à s'accroître à l'état libre. Cooper[2], au contraire, rejette complètement cette opinion. Recklinghausen[3], se basant sur l'examen d'un cas soumis à son observation, accepte la possibilité d'un accroissement, et Virchow n'est pas éloigné de l'admettre. Après avoir judicieusement rappelé que, par le fait de la conglomération, plusieurs petits corps peuvent se réunir en une masse unique, ce qui donne alors l'impression d'une croissance rapide, Virchow ajoute : « On ne peut, théoriquement, rien opposer à la possibilité de la persistance dans les cartilages et les os détachés au moins d'une vitalité minima, si ce n'est plus active : non seulement ils puisent dans la synovie certains sucs qui suffisent à leur nutrition, mais ils peuvent aussi s'accroître[4]. » Cette hypothèse paraît jouir de quelque crédit en Allemagne. Gutsch et Schede[5], à

[1] James Russell, *Diseases of the joints*, 1817, p. 68.
[2] Cooper, *Diseases of the joints*, 1807, p. 34.
[3] Recklinghausen, *De corporibus* liberis articulorum, 1864.
[4] Virchow, *Traité des tumeurs*, t. I, p. 459.
[5] Gutsch et Schede, *Arch. de Langenbeck*, 1880, p. 945.

propos d'un arthrophyte volumineux, écrivent en effet : « Ce corps en forme de banc de corail a certainement continué à végéter dans l'intérieur de l'articulation. »

En France, ces idées ne semblent pas avoir cours, et, si on accepte pour les corps flottants une vitalité minima, latente (Ollier, Panas), on n'élargit pas le cycle de leur activité jusqu'à l'éventualité d'un accroissement par processus formateur. M. Poncet a naguère discuté la question et formulé dans ce sens des conclusions précises : « L'étude histologique des éléments cellulaires des corps flottants, quelle que soit leur origine, ne permet pas, dit-il, d'admettre un mouvement de prolifération. Si l'on peut accepter, au minimum, une conservation prolongée des tissus fibreux, osseux, cartilagineux, tout tend à prouver une résorption lente, mais graduelle, des arthrophytes. Rien n'autorise à les considérer comme soumis à un véritable accroissement par prolifération [1]. »

Nos observations personnelles nous conduisent à prendre un moyen terme entre ces affirmations divergentes et à penser que si l'on doit admettre la prédominance des phénomènes, non pas de résorption pure et simple, mais de regression, il faut aussi faire une part aux processus actifs, à la prolifération. Sans assimiler le corps étranger à un parasite vivant et végétant dans une articulation, on ne peut cependant lui dénier un certain degré d'activité positive; il ne se borne pas à résister aux causes de mortification, il est capable de modifier sa structure, de changer sa forme première, de transformer ses éléments composants et quelquefois les multiplier. Une telle manière de voir est facile à justifier et, parmi les faits examinés, les observations I et II serviront de témoignage.

Dans ces deux cas, il s'agissait de corps libres dépourvus de toute attache avec la circulation générale. L'un était un fragment ostéo-cartilagineux détaché du condyle fémoral par le traumatisme, l'autre un corps étranger osseux pathologique. Tous deux ont offert ce caractère commun et remarquable : la transformation progressive de leurs parties cons-

[1] Poncet, *Revue de chirurgie*, 1882, p. 819.

tituantes, os et moelle, en un tissu nouveau, le cartilage. Nous avons décrit ailleurs les étapes de ce processus et signalé comment, dans le corps traumatique, les trabécules osseuses se résolvaient en cartilage pendant que les espaces médullaires se comblaient par un revêtement cartilagineux complet; dans le second cas, le même travail il avait transformé un corps étranger exclusivement osseux à son origine en un corps ostéo-cartilagineux. Évidemment, au point de vue de leur signification, ces phénomènes traduisent avant tout un processus régressif, l'os faisant retour à la phase embryonnaire de son développement. Mais il est nécessaire d'ajouter que ce cartilage néoformé ne reste pas toujours indifférent; il peut proliférer, s'accroître. Nous avons manifestement vu ses cellules se multiplier par division du noyau, des capsules mères se former, une prolifération évidente s'effectuer. Le fait était particulièrement visible dans les portions périphériques du revêtement cartilagineux qui, sur le corps traumatique, s'était produit au point où l'os avait été séparé du condyle. Cette prolifération est nécessaire pour expliquer le changement subi par cette face du corps étranger qui, primitivement irrégulière et anfractueuse comme toute plaie osseuse, présentait, au moment de l'examen, des contours mousses, mamelonnés, tubéreux. Elle explique encore les modifications du corps pathologique qui, originellement osseux, montrait une coque cartilagineuse continue, formée de bourgeons irréguliers, plus ou moins saillants.

Il nous a paru que ces remaniements ne s'étaient pas opérés sans déterminer un léger accroissement dans le volume du corps étranger. En comparant l'épaisseur d'une trabécule encore intacte à celle d'une trabécule en voie de régression cartilagineuse, on voit que cette dernière s'est étalée, élargie par le fait même; les éléments cellulaires, tassés et condensés sous un mince volume dans la trabécule osseuse calcifiée, se séparent et s'étendent aisément dans la gangue plus molle du cartilage. D'autre part, les vestiges des espaces médullaires préexistants y sont bien plus écartés les uns des autres, comme refoulés par une pression excentrique. Et ces

conditions, jointes aux indices de la prolifération, paraissent de nature à provoquer une augmentation dans le volume primitif.

A défaut d'autres preuves la réalité d'une activité formatrice serait encore démontrée par les phénomènes de cicatrisation qui se sont produits au niveau des déchirures superficielles ou profondes constatées dans le cartilage diarthrodial du corps traumatique. En ces points, les pertes de substance sont comblées par un cartilage nouveau, sorte de cal, à la formation duquel les éléments du cartilage ancien contribuent d'une manière exclusive. Au voisinage des déchirures, en effet, ce dernier montre des capsules arrondies, énormes, à contenu très proliféré, remplies de 12 à 20 noyaux vivement colorés. Ces capsules atteignent progressivement les bords de la plaie cartilagineuse, se rompent et vident leur contenu nucléaire qui devient le point de départ de la réparation [1].

Si la prolifération des éléments cartilagineux n'est pas douteuse dans les cas envisagés, notre pensée n'est pas cependant que ce processus puisse prendre un caractère dominant et produire un accroissement continu, progressif du volume des arthrophytes. Nous avons voulu simplement établir la réalité du fait et nous ajoutons qu'il se manifeste dans des limites restreintes, seulement dans les portions périphériques du corps étranger.

Ces phénomènes divers ne sauraient surprendre et se conçoivent aisément par les seules ressources de l'imbibition. Mais ce mode rudimentaire de nutrition ne peut s'opérer avec efficacité sur une grande épaisseur de tissu; il actionne seulement les couches extérieures, expliquant ainsi pourquoi,

[1] Dans un travail récent, Gies (*Deutsch. Zeitschr. f. Chirurgie*, 1882) a cru devoir conclure de ses expériences : 1° que les plaies purement cartilagineuses et parfaitement aseptiques ne guérissent jamais et restent en l'état ; 2° que dans les plaies septiques au contraire les cartilages lésés se réparent d'une manière parfaite. Or, dans le corps étranger que nous avons observé les déchirures du cartilage diarthrodial présentaient une réparation manifeste, les fissures étaient comblées par un tissu cartilagineux de nouvelle formation sans qu'il soit nécessaire de faire intervenir les micro-organismes ou la synovite.

dans ces deux corps libres, les modifications précédentes n'atteignaient pas les parties centrales. D'autre part, l'imbibition implique l'idée d'une nutrition lente, limitée, parcimonieuse, et cette dernière condition oblige à penser que les phénomènes d'activité formatrice, lorsqu'ils se produisent, sont toujours restreints et insuffisants à déterminer l'accroissement continu du corps étranger.

En résumé, les corps étrangers *libres, séparés de la circulation générale* ne sont pas fatalement voués à la mort. Il leur reste un moyen de vivre, l'imbibition. Ils vivent, en effet, peuvent modifier leur structure, substituer un tissu à un autre et changer, mais à un faible degré, leur forme première. Ces modifications aboutiront nécessairement à la production d'éléments susceptibles de se nourrir par imbibition, et le cartilage est de ce nombre. C'est ainsi que les tissus partis du cartilage (os) reviennent au cartilage et peuvent dès lors, non seulement persister, mais encore végéter sous cette nouvelle forme. De là une légère augmentation possible dans le volume des corps ostéo-cartilagineux, toujours assez limitée parce que l'imbibition et la vitalité des cellules ne sont pas inépuisables. La calcification observée si fréquemment dans les portions cartilagineuses de ces corps libres ne semble pas avoir d'autre cause que la mise en liberté du calcaire qui infiltrait les trabécules atteintes par la régression. Les sels terreux ainsi rendus disponibles ne peuvent être résorbés, restent sur place et se déposent dans la substance fondamentale du nouveau tissu qui s'est substitué au tissu ancien.

Lorsqu'il s'agit de corps étrangers *pédiculés* et rattachés aux parties voisines par un *lien vasculaire*, la vitalité ne saurait être mise en doute; le sang pénètre jusqu'aux limites de l'arthrophyte et l'on peut observer dans ce dernier certaines transformations, différentes toutefois des précédentes. L'os tend encore à disparaître, mais il ne se résout plus en cartilage. Il ne revient pas à l'état embryonnaire comme dans l'arthrophyte vivant par imbibition, il se détruit suivant les procédés habituels qui déterminent la raréfaction du tissu osseux: corrosion lacunaire, péricorpusculaire, fonte fibreuse directe.

Ce processus ne se limite pas à un point du corps étranger, il se rencontre partout, au centre comme à la périphérie, et son résultat est la formation du tissu fibreux. Les débris de cartilage que le corps étranger porte souvent à la surface subissent un sort identique ; ses éléments évoluent pour devenir tissu fibreux. La moelle seule semble rester indifférente. Le terme ultime de ce processus serait, sans doute, la transformation fibreuse totale, et, par suite, la diminution de volume du corps étranger. Rien n'est étrange dans les modifications dont ces arthrophytes pédiculés sont le siège ; ils se nourrissent comme un segment quelconque du squelette, conséquemment ils s'altèrent suivant un mode identique, à l'intensité près. Le caractère particulier de ces transformations ne saurait, en effet, reconnaître d'autre cause que les conditions différentes du mode de nutrition, et la preuve en est donnée par les corps étrangers expérimentaux. Ces petits fragments ostéo-cartilagineux avaient contracté des adhérences intimes avec la synoviale et, à travers cette soudure, recevaient des vaisseaux qui assuraient leur nutrition. Dans ces conditions, les trabécules osseuses et le cartilage diarthrodial présentaient encore et uniquement une transformation plus ou moins accentuée en tissu fibreux.

Aussi, interprétant les faits que nous avons étudiés sans leur accorder toutefois une valeur trop générale, nous croyons pouvoir dire : Les corps étrangers articulaires subissent des modifications bien différentes suivant qu'ils sont *libres* ou *appendus à un pédicule vasculaire*.

Libres et vivant par imbibition, ils opèrent dans leur structure des transformations qui aboutissent à la production d'un tissu susceptible de vivre par imbibition, le cartilage. Un corps purement osseux pourra donc ultérieurement devenir ostéo-cartilagineux.

Pédiculés et vivant à la manière de l'os normal, ils substituent le tissu fibreux au tissu osseux ou cartilagineux qui les constitue.

Dans le premier cas, il s'agit avant tout d'un processus éminemment regressif qui ramène l'os à son état cartilagi-

neux; mais ce cartilage peut proliférer et accroître légèrement le volume du corps étranger. Dans le second cas, c'est un processus destructeur, plutôt actif que passif, qui entame l'os, le transforme en tissu fibroïde et tend à réduire le volume du corps étranger.

Quel serait le terme ultime de ces diverses évolutions? Rien encore n'autorise à l'établir.

CONCLUSIONS.

1° Les corps étrangers osseux ou ostéo-cartilagineux des articulations proviennent des têtes osseuses et appartiennent à l'une des quatre variétés suivantes :

a. Les corps d'origine traumatique.

b. Les corps dérivés des ostéophytes péri-diarthrodiaux.

c. Les corps qui se développent dans l'épaisseur et aux dépens du cartilage diarthrodial.

d. Les corps produits par la séquestration d'un fragment des têtes articulaires.

2° L'arthrite sèche ou déformante réalise les conditions les plus favorables à la production des corps étrangers pathologiques, et ceux-ci doivent être considérés comme une manifestation partielle de cette affection. Mais, à côté de l'arthrite déformante vulgaire, il est une variété qui peut se montrer sur des sujets jeunes, se limiter à une seule articulation et à un point localisé de cette dernière. Enfin il existe une maladie indéterminée, à marche insidieuse, qui provoque l'élimination de fragments plus ou moins volumineux des têtes osseuses. Dans ce cas les corps étrangers qui en résultent peuvent être symétriquement placés dans deux jointures homologues.

3° Tout corps étranger osseux peut présenter des modifications ultérieures dans sa forme et sa structure; ces modifications varient suivant qu'il est libre ou pédiculé.

Les corps étrangers osseux pédiculés tendent à la transformation fibreuse. Les corps osseux libres subissent à leur périphérie la régression cartilagineuse des trabécules et de la moelle. Par suite, un corps exclusivement osseux à son origine peut devenir ostéo-cartilagineux. Le cartilage nouveau peut proliférer : de là des changements possibles dans la forme et peut-être le volume.

4° Ces transformations diverses expliquent, pour une large part, la morphologie si variable des arthrophytes dérivés des têtes articulaires.

EXPLICATION DE LA PLANCHE 10.

Fig. 1.

Corps étranger traumatique du genou (Obs. I).

a. Noyau central osseux — *b*. Cartilage diarthrodial. — *c*. Cartilage néoformé à la surface de section osseuse. — *d e*. Déchirures du cartilage diarthrodial réparées par du cartilage embryonnaire. — *f*. Bande fibreuse superficielle. — *t c*. Trabécules osseuses en voie de régression cartilagineuse. — *m c*. Espace médullaire rempli de cartilage. — *m*. Moelle graisseuse.

Fig. 2.

Corps étranger libre ostéo-cartilagineux du coude (Obs. II).

f. Enveloppe fibreuse. — *c*. Cartilage. — *t o*. Trabécules osseuses présentant leur apparence normale. — *t o'*. Débris de trabécules normales à la périphérie du corps étranger. — *t o c*. Trabécules en voie de régression cartilagineuse. — *m g*. Moelle graisseuse. — *m c*. Moelle devenue cartilagineuse.

Fig. 3.

Corps étranger ostéo-cartilagineux d'origine ostéo-phytique.

f. Enveloppe fibreuse. — *p*. Portion du pédicule. — *v*. Vaisseaux. — *c*. Fibro-cartilage dans la coque fibreuse. — *t o*. Trabécules osseuses. — *r f*. Points où les trabécules osseuses subissent la regression fibreuse. — *f*. Moelle graisseuse.

Fig. 4.

Ossification dans le cartilage diathrodial. Corps étranger en voie d'élimination.

n, o. Noyau osseux. — *c h.* Cartilage hyalin. — *s.* Sillon de séparation. — *a v.* Cartilage présentant l'altération velvétique. — *c s.* Couche de cartilage altéré au-dessus du noyau osseux — *t s.* Tissu spongieux de l'épiphyse.

Fig. 5.

Débuts de l'ossification du cartilage.

c h. Cartilage hyalin. — *t s.* Tissu spongieux de l'épiphyse. — *b o.* Bourgeon osseux.

IV

NOTE SUR LES ALTÉRATIONS HISTOLOGIQUES DU FOIE DANS LE CHOLÉRA A LA PÉRIODE ALGIDE,

Par MM. **V. HANOT** et **A. GILBERT**.

(PLANCHE IX.)

En dehors de la question passionnante du bacille virgule, l'anatomie pathologique du choléra offre encore de nombreux desiderata. Les dernières épidémies ont été l'occasion de recherches minutieuses qui concourront pour une large part à la solution du problème. Toutefois, le travail d'analyse n'est pas terminé ; il s'en faut qu'on ait poursuivi, à propos de tous les organes et dans tous les sens, les détails du processus.

En ce qui concerne le foie, les documents n'abondent pas. Et cependant il y aurait un véritable intérêt à être fixé sur les altérations que présente cet organe au cours du choléra, puisque plusieurs savants n'hésitent pas à subordonner l'évolution morbide à des modifications du fonctionnement hépatique.

On sait que récemment M. G. Pouchet[1] a déduit de recherches chimiques que les sels biliaires s'accumulent dans le sang des cholériques, et que MM. Nicati et Rietsch[2] insistent également sur les rapports qui existent entre le choléra et la cholémie, en se fondant : 1° sur des faits anatomiques établissant la constance d'une stagnation dans le cours de la bile; 2° sur des faits physiologiques, tels que les résultats de l'em-

[1] *Comptes rendus de l'Académie des sciences*, 1884.

[2] *Comptes rendus de l'Académie des sciences*, 24 novembre 1884.

poisonnement par les sels biliaires et de la ligature du canal cholédoque ; 3° sur des faits cliniques qui témoignent d'une grande analogie entre le choléra et l'ictère grave.

D'ailleurs, sans se préoccuper autrement de systèmes pathogéniques au moins prématurés, il est difficile de ne pas supposer, *à priori*, qu'une affection qui concentre son action sur l'intestin grêle et perturbe si profondément la nutrition générale, ne s'accompagnera pas de lésions hépatiques qui doivent figurer parmi les plus accusées et les plus importantes.

Nous n'avons trouvé de données sérieuses à ce sujet que celles qui sont consignées dans le mémoire de la Commission française en Égypte, lors du choléra de 1883[1].

« Le foie, à l'examen macroscopique, offre des altérations notables caractérisées par des taches grisâtres, jaune sale, disséminées à sa surface et dans l'épaisseur du parenchyme, par l'effacement des acini, etc.

A l'examen microscopique des pièces durcies par l'alcool ou l'acide osmique, et sur des coupes portant sur les îlots décolorés de l'organe, on constate les lésions suivantes : les travées des cellules hépatiques sont écartées les unes des autres et ont en partie perdu leur ordonnance radiée; elles sont séparées par des capillaires, distendus et gorgés de globules rouges. Les cellules hépatiques elles-mêmes sont déformées en partie et ont perdu leur contour exactement polyédrique; elles sont granuleuses et présentent, quoiqu'à un degré moindre, la même infiltration protéique que l'épithélium rénal.

Un certain nombre des noyaux des cellules hépatiques sont augmentés de volume; quelques-uns offrent un diamètre double de celui des noyaux normaux et sont de véritables noyaux géants. Ce noyau présente, en outre, un état vésiculeux manifeste; beaucoup de cellules contiennent deux noyaux.

[1] STRAUS, ROUX, NOCARD et THUILLIER, Recherches anatomiques et expérimentales sur le choléra observé en 1883, en Égypte. (*Archiv. de physiol.*, mai 1884.)

Sur les pièces durcies par l'acide osmique, les cellules hépatiques contiennent un petit nombre de fines gouttelettes graisseuses; on trouve aussi quelques-unes de ces gouttelettes dans les espaces lymphatiques intertrabéculaires. L'épithélium des conduits hépatiques est intact et ne présente pas de lésions catarrhales appréciables. »

Depuis la publication de ce travail, la littérature médicale n'a enregistré aucune autre étude sur l'anatomie pathologique du foie cholérique. M. Straus, dont la grande érudition est connue de tous, ne cite que notre note à la Société de biologie [1], dans ses leçons publiées dans le *Progrès médical* [2].

Au surplus, les constatations histologiques faites dans cette direction ne vaudront que passées au crible d'une interprétation très serrée; or il ne sera pas toujours facile de déterminer la part qu'il faut attribuer à des états morbides antérieurs à l'attaque cholérique ou à ces conditions banales, d'ordre général, qui interviennent dans tous les processus quelque peu complexes.

La cellule hépatique est d'une susceptibilité, d'une mobilité extrêmes; elle se transforme, dégénère sous les aspects les plus divers à l'occasion des incidents les plus communs : l'hyperthermie, l'inanitiation, l'alcoolisme, les troubles circulatoires, les états cachectiques, etc.

Si on ajoute que l'anatomie pathologique générale de la cellule hépatique est à peine ébauchée, on conçoit aisément avec quelle prudence on doit tenter d'établir un rapport entre une altération déterminée de ce protoplama et tel ou tel agent pathogène plus ou moins probable. La clef de la pathologie du foie est dans la biologie morbide de la cellule, de l'élément fondamental du parenchyme, biologie si peu connue encore et dont l'insuffisance est la meilleure explication des divergences d'opinions qui fourmillent au chapitre des affections hépatiques.

[1] HANOT et GILBERT, *Comptes rendus de la Société de biologie*, 1884, n° 41, p. 685.

[2] STRAUS, Leçons sur l'anatomie pathologique du choléra. (*Progrès médical*, 14 février 1885.)

On n'arrivera à des conclusions significatives qu'après des examens multipliés et soumis à une critique éclairée.

Cela dit, nous allons exposer les résultats de quelques recherches que nous avons faites sur quatre sujets morts à l'hôpital Tenon, soit dans le service de M. Gaillard-Lacombe, soit dans notre propre service. Sur ces quatre sujets, deux étaient du sexe masculin et deux du sexe féminin; tous âgés de 30 à 40 ans. Tous quatre bien portants antérieurement (d'après des enquêtes plus ou moins complètes) avaient succombé dans l'algidité, en moins d'un jour et demi de maladie.

Nous avions supposé qu'en limitant notre étude à des faits comparables par leur évolution clinique, nous obtiendrions à l'examen microscopique des résultats comparables, sinon identiques : nos prévisions ne se sont qu'en partie réalisées, ainsi qu'il ressort des détails qui vont suivre.

Premier cas (homme mort en dix-sept heures).

Les lobules hépatiques n'offrent rien d'anormal dans leur disposition générale. Les travées hépatiques ont conservé leur direction radiée. Les cellules hépatiques qui sont situées à la partie centrale des lobules sont fortement pigmentées; celles qui sont placées à la périphérie le sont, au contraire, faiblement.

Un grand nombre de cellules hépatiques, disséminées au hasard, possèdent deux noyaux de dimension ordinaire, ou, plus souvent, un seul noyau hypertrophié, ainsi que M. Straus l'a déjà signalé. Les noyaux hypertrophiés atteignent jusqu'à 12 et 15 μ de diamètre; ils gardent la forme circulaire normale, ou quelquefois deviennent ovalaires; ils se montrent assez souvent un peu plus vivement colorés par le carmin que les noyaux normaux; ils contiennent pour la plupart des granulations et un nucléole nettement distincts. Les veines sus-hépatiques, les veines intralobulaires et les capillaires qui occupent la partie centrale des lobules sont congestionnés. Par places, ces derniers vaisseaux renferment un grand nombre de leucocytes. Les voies biliaires sont saines. La trame con-

jonctive des espaces portes est infiltrée de petites cellules rondes.

Deuxième cas (homme mort en vingt-quatre heures).

Les cellules hépatiques situées à la partie centrale des lobules prennent une coloration rouge brun par le picro-carmin; elles contiennent de fines granulations protéiques qui en rendent le noyau peu distinct; un grand nombre d'entre elles renferment, en outre, de petites granulations graisseuses. L'infiltration graisseuse augmente progressivement de la partie centrale à la partie périphérique des lobules, si bien que celle-ci paraît uniquement constituée par des boules de graisse de dimensions variables. Les veines centrales des lobules sont congestionnées. Les voies biliaires sont saines. Le tissu conjonctif des espaces portés est criblé de cellules embryonnaires.

Troisième et quatrième cas (femmes mortes, l'une en trente et une heures; l'autre, en trente-deux heures).

Dans ces deux faits, nous avons trouvé les lésions que nous avons signalées dans le premier cas. Nous avons noté, de plus, d'autres altérations que, jusqu'à ce jour, nous n'avons observées que dans le choléra.

Examinées avec un faible grossissement, les coupes du foie permettent de reconnaître que, par places, le parenchyme hépatique ne s'est pas laissé colorer par les réactifs; en sorte que, de distance en distance, apparaissent au sein des lobules des zones incolores, d'ordinaire arrondies ou ovalaires, dont les dimensions sont très variables.

A un fort grossissement, les zones incolores se montrent constituées par des cellules hépatiques en état de *tuméfaction transparente*. C'est la désignation qui nous paraît convenir à cette altération.

Transparentes comme du cristal, ces cellules ont des contours très nets et possèdent souvent deux noyaux de dimension habituelle ou un seul noyau hypertrophié, normalement colorés par le carmin ou l'hématoxyline. Tuméfiées, elles se compriment mutuellement ou compriment les cellules avoisi-

nantes et oblitèrent la lumière des capillaires radiés, si bien que, dans les zones incolores, la disposition trabéculaire a complètement disparu. Les zones transparentes n'offrent pas toutes un égal degré de décoloration, et la tuméfaction transparente n'atteint pas à un égal degré les éléments cellulaires; il est donc possible d'étudier, dans une même préparation, toutes les phases que parcourt la cellule hépatique, depuis l'état normal jusqu'à l'état morbide complet.

On a vu, pour le dire de suite, que dans aucun de ces cas nous n'avons rien noté qui indiquât cette rétention biliaire à laquelle on a voulu faire jouer un rôle important dans la pathogénie du choléra.

On a vu également que, dans ces quatre observations, nous avons rencontré des altérations identiques, mais aussi des lésions qui ne se rencontraient que sur l'un ou l'autre des foies examinés.

A quoi tiennent ces différences? A la coexistence d'une maladie extérieure? A la durée plus ou moins longue du processus cholérique? Au sexe, puisque la *tuméfaction transparente* n'a été trouvée que chez les deux femmes dont il a été question?

Quoi qu'il en soit, cette tuméfaction, trouble de la cellule hépatique, nous a paru digne d'être signalée. C'est la première fois que nous la rencontrons; elle n'a pas été, que nous sachions, enregistrée nulle part ailleurs, et, si nous ne pouvons dire qu'elle soit propre au processus cholérique, il nous paraît qu'il y a là un fait qui, du moins, servira peut-être un jour à l'anatomie pathologique générale de la cellule hépatique.

Nous n'avons pas besoin de faire remarquer que cette modification cellulaire n'a rien de commun avec la *nécrose de coagulation*, que Litten surtout a étudiée sur le rein cholérique, puisque cette altération consiste non seulement dans la coagulation de la substance protoplasmique, mais aussi dans une disparition rapide du noyau de la cellule, qui devient inapte à fixer les matières colorantes ayant de l'affinité pour les noyaux, telles que le carmin, l'hématoxyline et les couleurs basiques d'aniline.

Nous ne pouvons ni ne voulons nous prononcer sur la signification de ces zones de tuméfaction transparente; mais nous sommes tenté d'attacher quelque valeur à la topographie de la lésion, à ces plaques disséminées intralobulaires.

L'examen des coupes prouve que l'activité nutritive des cellules hépatiques a été uniformément exagérée, maisaussi, sur quelques-unes de ces coupes, que cette exagération a atteint par places un maximum comme si l'agent irritatif n'était pas régulièrement répandu dans le liquide nutritif, à la manière d'un principe soluble, mais bien comme s'il s'agissait d'un corps figuré, susceptible de développement, à végétation plus ou moins avancée, selon les divers points où l'on note les résultats de son passage.

Nous n'irons pas jusqu'à déduire de cette disposition topographique l'existence d'un micro-organisme pathogène; nous dirons même que nos recherches, dirigées spécialement dans ce sens, ont été négatives.

Quelques fragments de foie avaient été immédiatement placés dans l'alcool absolu pendant vingt-quatre heures, puis sectionnés en coupes fines. Ces coupes avaient été colorées par des solutions de violet de méthyle à divers degrés de concentration, décolorées dans l'eau distillée, puis l'alcool absolu, éclaircies par l'essence de girofle, montées dans le baume de Canada et examinées avec l'objectif 12 de Vérick, à immersion dans l'huile.

Or, sur ces coupes, nous n'avons observé aucun organisme ni dans les travées ni dans les espaces vasculaires.

Dans deux de ces cas, où il avait été pratiqué, l'examen méthodique du contenu intestinal nous avait décelé la présence du bacille virgule décrit par Koch et considéré par lui comme l'agent cholérigène.

EXPLICATION DES FIGURES DE LA PLANCHE IX.

Fig. 1.

Examen à 100 grossissements d'une préparation de foie de cholérique colorée au picro-carmin et montée dans le baume de Canada.

Au sein du lobule hépatique qui occupe le centre de cette figure, on voit une *zone transparente* formée de cellules hépatiques en état de *tuméfaction transparente*.

Fig. 2.

Examen à 300 grossissements d'une partie de la préparation précédente.

a.a.a. — Cellules hépatiques en état de tuméfaction transparente parfaite. — Leur volume est bien supérieur à celui des cellules saines. — Leur contour est nettement distinct. Leur protoplasma est transparent comme du cristal. — Leur noyau souvent double est normalement coloré par le carmin.

b b.b. — Cellules hépatiques en état de tuméfaction transparentes plus ou moins imparfaite.

c.c.c. — Travées hépatiques contiguës à la zone transparente refoulées par celle-ci, et arrondies autour d'elle.

d.d.d. — Capillaires sanguins dont la lumière est presque complètement oblitérée dans toute l'étendue de la zone transparente, par suite de l'hypertrophie des cellules hépatiques en état de tuméfaction transparente. — L'effacement du calibre des capillaires entraine la disparition de la disposition trabéculaire des cellules hépatiques de la zone transparente.

e.e. — Deux cellules situées en dehors de la zone transparente qui subissent isolément la tuméfaction transparente.

Paris. — Société d'Imp. PAUL DUPONT (Cl.) 70.3.95. *Le Gérant :* G. MASSON.

ARCHIVES

DE

PHYSIOLOGIE

NORMALE ET PATHOLOGIQUE.

MÉMOIRES ORIGINAUX.

I

SUR LE ROLE DES DÉBRIS ÉPITHÉLIAUX PARADENTAIRES

Par M. L. MALASSEZ.

PLANCHES XI ET XII.

(Travail du Laboratoire d'histologie du Collège de France.)

Rôle physiologique des débris épithéliaux paradentaires. — Rôle pathologique de ces débris : 1° dans la carie et la gingitive expulsive; 2° dans les fongosités radiculo-dentaires; 3° dans les kystes radiculo-dentaires.

J'ai montré précédemment[1] : 1° qu'il peut exister des amas épithéliaux autour de la racine des dents chez l'homme adulte et à l'état normal; 2° que ces amas proviennent vraisemblablement des diverses productions épithéliales qui se voient dans les gencives pendant la formation des dents, lesquelles, au lieu de s'atrophier et de disparaître, comme on le croyait,

[1] *Archives de physiologie*, n° du 15 février 1885.

auraient persisté une fois la dentition achevée ; et j'ai proposé de désigner ces amas sous le nom de *débris épithéliaux paradentaires*.

Il me reste à parler de leur rôle physiologique et pathologique.

Sur leur rôle physiologique, je ne saurais rien dire de précis ; il semble que ce soient des essais avortés de dentition, ou plutôt des germes adamantins d'attente, analogues à ceux que l'on rencontre chez les animaux dont les dents se peuvent régénérer ; ils serviraient alors à former les dents surnuméraires ou celles de troisième et de quatrième dentition. Mais cette hypothèse, toute séduisante qu'elle paraisse, a besoin d'être vérifiée par des faits plus concluants que ceux qu'il m'a été donné d'observer ; c'est donc un sujet à reprendre tout entier.

Sur leur rôle pathologique, je crois être mieux renseigné, et je vais consacrer ce mémoire à l'exposé des observations que j'ai faites. Je parlerai d'abord des débris épithéliaux paradentaires que j'ai trouvés, non plus autour de dents saines, mais autour de dents malades ; je décrirai ensuite un certain nombre de productions épithéliales que j'ai rencontrées dans diverses tumeurs du maxillaire et qui m'ont paru provenir de ces débris épithéliaux.

1° *Débris épithéliaux paradentaires dans la carie et la gingivite expulsive.*

Pour savoir ce que deviennent les débris épithéliaux paradentaires dans les différentes affections de la dent, il eût été très long et assez difficile de se procurer des maxillaires en entier. Aussi, j'ai dû me contenter d'examiner, non plus des dents en place, mais des dents simplement arrachées[1].

[1] La plupart m'ont été très obligeamment fournies par M. le Dr Galippe, et je le prie d'accepter ici tous mes remerciements.

Je les ai préparées, ainsi qu'il a été dit dans mon précédent mémoire, en les décalcifiant dans un mélange d'acide picrique et d'acide azotique, puis en débitant chacune d'elles en couches minces à l'aide du microtome de Roy modifié. Ces coupes ont été alors colorées en masse, puis examinées toutes successivement l'une après l'autre.

Lorsqu'on extrait une dent, la solution de continuité se fait, soit au niveau de l'insertion du ligament sur le cément, soit dans la continuité même de ce ligament à peu de distance de cette insertion; soit au niveau des insertions maxillaires; parfois même, on arrache des fragments d'os. Il en résulte que la dent entraîne en général avec elle des portions plus ou moins étendues de son ligament; cela dépend d'ailleurs de diverses circonstances sur lesquelles je n'ai pas à insister ici. Il arrive aussi que des fragments de gencives sont emportés dans ces extractions. Or, les débris épithéliaux paradentaires se trouvant surtout au voisinage presque immédiat de la dent, dans la gencive comme dans le ligament, on conçoit qu'il soit possible d'en retrouver un certain nombre dans les parties molles qui ont été entraînées avec les dents arrachées. C'est en effet ce qui a lieu, et cela vient à l'appui de ce que je disais dans mon précédent travail, à savoir que la présence des débris épithéliaux ne constitue pas un fait anatomique exceptionnel et qu'il paraît au contraire très fréquent, sinon constant.

Les débris que j'ai rencontrés autour des dents simplement cariées, sans autre affection concomitante, m'ont paru avoir exactement le même aspect que ceux rencontrés sur les dents saines. Mais dans la gingivite expulsive[1], qu'elle soit ou non compliquée de carie, ils présentent plusieurs particularités intéressantes qui méritent de fixer un moment notre attention. Pour les bien comprendre, il faut au préalable jeter un coup d'œil rapide sur les lésions propres à cette affection.

Soit, par exemple, un cas moyennement avancé, dans lequel les parties profondes du ligament alvéolo-dentaire ne sont pas encore atteintes. Si nous dirigeons notre examen en allant des parties profondes vers les plus superficielles qui sont les plus altérées, nous voyons les interstices de tissu cellulaire lâche qui séparent les faisceaux ligamenteux et entourent les

[1] Cette affection, ainsi nommée par Marchal de Calvi, a encore été désignée, comme on le sait, sous les noms de suppuration conjointe des alvéoles et des gencives (Jourdain), de pyorrhée inter-alvéolo-dentaire (Toirac), d'ostéo-périostite alvéolo-dentaire (Magitot); on pourrait aussi l'appeler alvéolite ou périodentite expulsive.

vaisseaux, s'infiltrer peu à peu de petites cellules rondes ou embryonnaires, et devenir des foyers de tissu de granulation. Ces foyers, se développant de plus en plus, envahissent les faisceaux fibreux, les dissocient, les atrophient et finissent par se réunir les uns aux autres ; si bien qu'au niveau du bord libre des gencives, on ne voit plus qu'un tissu de bourgeons charnus, et la disposition papillaire de la muqueuse normale a disparu.

Le revêtement épithélial est également très altéré, il manque par places, et là où il existe, il est en général assez mince ; Cependant, nous verrons qu'au niveau même de la dent, il forme des masses assez épaisses. Les couches profondes paraissent en voie de prolifération active : elles envoient, çà et là, dans le tissu de granulation sous-jacent, de longs prolongements, lesquels sont formés de cellules polygonales, assez volumineuses, contiguës les unes aux autres, ne paraissant pas pourvues de filaments d'union, ressemblant en un mot aux pointes d'accroissement que présentent souvent les épithéliomas pavimenteux. Dans les couches superficielles, les cellules sont au contraire plus ou moins écartées les unes des autres, comme ratatinées, de forme presque étoilée et anastomosées les unes aux autres par de longs filaments d'union. Elles ressemblent donc aux cellules de l'organe de l'émail ou, du moins, à certaines d'entre elles, à celles du stratum intermédiaire ; seulement les espaces qui les séparent contiennent en général un assez grand nombre de globules blancs. Cette infiltration de globules blancs, que l'on constate également mais à un moindre degré dans le catarrhe des muqueuses, nous montre que les globules blancs émigrent au dehors après avoir accompli leur œuvre de destruction dans le ligament. Puis, comme le revêtement épithélial gagne par ses parties profondes, tandis qu'il se desquame évidemment par ses parties superficielles, on peut s'expliquer par cet ensemble de processus la résorption progressive que subissent les gencives dans cette maladie.

Il y a lieu de remarquer que le bourgeonnement épithélial profond de la muqueuse gingivale est très marqué au voisinage de la dent et qu'il y produit des effets tout particuliers.

On voit, en effet, cet épithélium s'infiltrer, s'enfoncer comme un coin entre la racine et les tissus alvéolo-dentaires enflammés, en sapant ce qui peut rester des insertions du ligament sur le cément. Et, comme il se trouve en ces régions, plus que partout ailleurs, protégé contre les causes de destruction et de desquamation, il peut s'y développer davantage. Il prend alors cet aspect adamantin dont nous parlions plus haut, et se dispose en revêtement; or, comme la partie qui représente les couches épithéliales superficielles se trouve du côté de la dent, on le voit se détacher de celle-ci tout en restant adhérent aux tissus alvéolo-dentaires enflammés qui lui servent de substratum. Il se forme ainsi un fossé profond autour de la racine, d'où ces décollements si caractéristiques que présente cette maladie.

Au-dessus de l'épithélium existe une couche muco-purulente assez adhérente engluant la gencive, un limon, comme disaient les anciens dentistes. On y trouve, outre de nombreux globules blancs émigrés, des micro-organismes très divers, sur lesquels je n'ai pas à insister ici; je signalerai seulement des masses zoogloéiques et de nombreuses touffes de leptothrix qui s'implantent à la surface de l'épithélium et y forment une sorte de gazon; ce sont elles, probablement, qui donnent à toute cette couche son adhérence. Dans les points où l'épithélium manque, on retrouve les mêmes micro-organismes s'implantant à la surface même des bourgeons charnus. Ces tissus sont parfois en voie de dégénérescence à ce niveau, et il n'est pas rare de rencontrer dans la couche purulente sus-jacente des fragments de ces tissus complètement mortifiés et détachés; on les reconnaît, au milieu des produits dégénérés divers, à leurs vaisseaux, dont les parois restent longtemps distinctes. Ainsi donc, outre la résorption progressive dont nous parlions plus haut, il se fait de véritables pertes de substance qui contribuent encore à la destruction des tissus gingivaux et alvéolo-dentaires.

Par suite de ce décollement et de cette destruction progressive des gencives, les dents se déchaussent de plus en plus et des parties de plus en plus grandes de leur racine se trouvent à nu dans la bouche; on ne retrouve plus sur ces parties

aucune trace de ligament à leur surface ; le cément plus ou moins altéré est recouvert d'une couche épaisse de tartre et de ce même muco-pus que nous avons vu tapisser les gencives.

Revenons maintenant à nos débris épithéliaux paradentaires et voyons ce qu'ils deviennent au milieu de ce processus inflammatoire et destructif. Ceux qui occupent les parties profondes et non encore atteintes ne diffèrent naturellement en rien de ceux que l'on trouve autour des dents parfaitement normales. Dans les parties enflammées on en constate également qui ne paraissent nullement modifiés ; mais dans les parties les plus superficielles il en est qui sont hypertrophiés, formés de cellules plus volumineuses, et ressemblent complètement aux prolongements gingivaux, avec lesquels ils semblent d'ailleurs se continuer. Le processus inflammatoire, loin donc de les atrophier, comme il le fait pour les faisceaux ligamenteux, a donc au contraire un effet inverse ; il leur donne une nouvelle vie et, en les faisant ressembler aux bourgeons gingivaux, il les ramène pour ainsi dire à leur état primitif ; ces débris n'étant en somme à leur origine que des bourgeons gingivaux.

Quant à leur sort consécutif, la ressemblance et la continuité de tissu qui s'établit entre eux et les bourgeons gingivaux nous permet de supposer qu'ils se comportent comme eux, c'est-à-dire qu'ils finissent par se confondre avec l'épithélium gingival et en partagent la fortune. Donc, après avoir pris l'aspect adamantin et s'être infiltrés de globules blancs, ils se desquameraient et se perdraient dans le pus du catarrhe gingival. En sorte que nos débris épithéliaux ne sortiraient de leur sommeil que pour mourir presque aussitôt, détruits par la violence de la cause même qui les avait réveillés un moment. Leur rôle serait en somme tout passif.

2° *Fongosités radiculo-dentaires.*

On trouve assez souvent, appendus à l'extrémité de la racine des dents, de petits corps arrondis, sessiles ou pédicules, de consistance charnue, et qui, coupés par leur milieu, se pré-

sentent à l'œil nu tantôt comme de petites masses pleines semblables à des fongosités ou à des bourgeons charnus, tantôt comme de petits kystes ou de petits abcès enkystés. Parmi ceux qui paraissent pleins, il en est qui, vus au microscope à un faible grossissement, montrent une cavité très réduite, ayant, en général, la forme d'une fente irrégulière, comme en présentent les kystes au début, ou ceux qui sont remplis de végétations à leur intérieur; laissons-les de côté pour le moment et occupons-nous uniquement de ceux qui sont en réalité parfaitement pleins et peuvent être désignés sous le nom de fongosités radiculaires ou dentaires, ou sous celui, plus expressif encore de fongosités radiculo-dentaires. Ils sont très intéressants à étudier, car on peut les considérer comme étant le point de départ de ces volumineuses tumeurs solides que l'on voit apparaître hors des alvéoles après l'extirpation ou la chute spontanée d'une dent, ou qui se développent dans l'épaisseur même du maxillaire.

Les diverses fongosités radiculo-dentaires que j'ai eu l'occasion d'examiner présentaient, à côté de quelques différences secondaires, de nombreux points de ressemblance. Elles étaient constituées, en majeure partie, par de petites cellules rondes, isolées ou réunies en amas, au milieu desquelles on voyait quelques cellules conjonctives, de nombreux vaisseaux et des fibrilles conjonctives disséminées ou formant des travées disposées en divers sens. Ce tissu d'inflammation était en contact immédiat avec la racine, dont le cément était parfois rongé comme dans l'ostéite. Le ligament alvéolo-dentaire avait disparu à ce niveau; il avait donc été détruit ou, du moins, transformé, probablement par un procédé analogue à celui que nous avons pu suivre dans la gingivite expulsive. A la périphérie de ces fongosités, les éléments cellulaires étaient moins abondants, les faisceaux conjonctifs plus serrés et disposés parallèlement à la surface de la végétation, ce qui lui constituait une sorte de paroi ou de poche dont l'ouverture serait appliquée contre la racine; au niveau de ses insertions sur la dent, cette paroi se confondait avec les parties voisines restées saines du ligament alvéolo-dentaire.

Parmi ces végétations ou fongosités radiculaires, il en était

de plus franchement sarcomateuses, d'autres plus fibreuses, d'autres en partie myxomateuses. J'en ai observé une qui présentait un assez gand nombre de cellules géantes, c'était une véritable petite tumeur à myéloplaxes; et l'on y voyait d'assez gros vaisseaux oblitérés, ceux de la pulpe sans doute, à l'intérieur desquels se trouvaient un certain nombre de cellules géantes, fait intéressant que j'aurai à invoquer plus tard. Quoique ces différences de structure soient parfois très nettes et méritent d'être notées par des qualifications spéciales données à ces petites tumeurs, il n'en faut pas moins reconnaître leurs grandes analogies. On pourrait même les considérer toutes comme des néoformations conjonctives embryonnaires, développées sous l'influence de quelque irritation (je n'ai pas à en rechercher ici la nature) ayant son lieu d'action au voisinage immédiat de la dent, dans l'épaisseur du ligament alvéolo-dentaire.

Dans la plupart des fongosités radiculo-dentaires que j'ai eues à examiner, je n'ai pas retrouvé de débris épithéliaux paradentaires; soit qu'ayant existé, ils aient disparu, soit qu'il n'y en ait pas eu, au préalable, dans les points du ligament où la végétation s'était développée. Cette dernière hypothèse me paraît la plus vraisemblable, parce que nous venons de voir ces débris résister à la violente inflammation de la gingivite expulsive, et parce que j'ai trouvé dans des végétations, en tous autres points semblables à celles-ci, des masses épithéliales qui ne sont probablement que des débris épithéliaux paradentaires hypertrophiés et que je vais décrire.

Je les ai surtout bien étudiées sur une fongosité appendue à l'extrémité d'une racine de grosse molaire. Dans presque toutes les coupes faites sur cette fongosité, il existait des amas épithéliaux : dans les unes, ils siégeaient à la surface même de l'extrémité de la dent et étaient aplatis contre elle; dans certaines on les voyait même pénétrer quelque peu dans le canal dentaire en le tapissant; dans d'autres coupes, ces amas se détachaient de la dent et s'enfonçaient plus ou moins loin en pleine fongosité (Pl. XI, *fig.* 1); dans d'autres, enfin, ils semblaient complètement indépendants de la dent. Mais, en réunissant sur un même dessin les dessins

d'un grand nombre de ces coupes, il m'a été facile de voir que toutes ces masses, de siège et d'aspect si différents, étaient en continuité les unes avec les autres et appartenaient, en somme, à un même système épithélial. Ce système recouvrait à la façon d'une calotte l'extrémité de la racine, se prolongeait un peu dans le canal dentaire sous la forme d'un tube, et envoyait dans l'épaisseur de la fongosité deux prolongements principaux qui, se réunissant à une certaine distance, constituaient par leur réunion une sorte d'arc ou de boucle (*fig.* 2).

Les cellules qui composaient cet amas épithélial complexe étaient, en général, peu distinctes les unes des autres et sans caractère bien net; cependant on pouvait voir par places, principalement sur des coupes légèrement dissociées, de courts filaments d'union entre ces cellules; ce qui nous prouve qu'elles appartenaient, en somme, au type malpighien.

Quelle est l'origine de telles productions épithéliales? Inutile, je pense, de discuter une « genèse » ou bien une transformation de cellules conjonctives en cellules épithéliales. D'après les données actuelles de l'histo-genèse, d'après ce que nous avons vu jusqu'ici dans ce travail, il n'y a, en réalité, que deux hypothèses possibles : 1° ces productions proviendraient de bourgeons épithéliaux venus récemment de la gencive et comparables à ceux que nous venons de constater dans la gingivite expulsive; 2° ce seraient des débris épithéliaux paradentaires qui, s'étant trouvés sur le lieu de développement d'une fongosité radiculaire et subissant l'influence du processus inflammatoire, se seraient hypertrophiés et, en s'hypertrophiant, seraient venus s'appliquer contre la dent.

Si la première hypothèse est la vraie, il devrait exister dans le ligament alvéolo-dentaire, entre la gencive et la végétation, un processus inflammatoire capable d'expliquer la production d'un bourgeon allant de la gencive jusqu'à l'extrémité de la racine; on devrait aussi retrouver dans cette même région une partie de ce bourgeonnement ou des fragments tout au moins, et, dans un cas comme dans l'autre, comme ce seraient des productions en pleine activité, elles devraient être faciles

à distinguer des débris paradentaires ordinaires qui eux sont toujours plus ou moins atrophiés. Or, dans le cas actuel, sur mes coupes, je n'ai rien constaté de semblable en ces régions: ni inflammation, ni bourgeonnement épithélial de nouvelle formation, rien que les débris paradentaires ordinaires; et, les voyant, j'aurais dû apercevoir au moins des traces de ce bourgeonnement, s'il avait existé.

La seconde hypothèse est bien plus satisfaisante. Nous savons, en effet, qu'il se rencontre à l'état normal des débris épithéliaux paradentaires dans cette même région; nous avons vu, d'autre part, que ces fongosités ont la signification de produits inflammatoires, et qu'elles ne sont pas la conséquence de la présence de ces débris, puisqu'on en observe qui sont dépourvues d'épithélium; nous venons de voir, enfin, dans la gingivite expulsive, ces débris s'hypertrophier et même se différencier sous l'influence de l'inflammation; quant à leur tendance à s'appliquer à s'étaler contre la dent, nous la retrouvons également dans la gingivite chez l'épithélium gingival, lequel, il ne faut pas l'oublier, est le point de départ de toutes les formations épithéliales de dentition; ce serait donc chez eux une sorte de disposition héréditaire. Bref, avec cette hypothèse, toutes les particularités propres à ces masses épithéliales trouvent leur explication naturelle dans des faits déjà connus.

On pourrait dire cependant qu'on a affaire ici, non plus à un débris paradentaire hypertrophié par l'inflammation, mais à une forme de débris naturellement plus développée, comme le serait, par exemple, un reste de l'organe adamantin de la dent ou bien un organe adamantin supplémentaire ou de troisième dentition. Quoique les recherches que j'ai faites à ce sujet sur quelques dents normales ne m'aient rien fait découvrir de semblable, il serait possible que ce genre de productions épithéliales existât, seulement qu'il fût assez rare pour que je ne l'aie pas rencontré sur le petit nombre de dents normales que j'ai examinées. Je ne crois pas cependant que ces masses épithéliales aient une telle origine, en raison de leur grande irrégularité; on ne voit rien d'approchant chez les organes adamantins normaux, il faudrait donc leur sup-

poser des modifications dont nous n'avons d'ailleurs aucun exemple, aucune idée. Ce ne pourrait être qu'un germe adamantin non encore développé; mais ce serait là une distinction de peu d'importance au fond, car une telle production devrait évidemment être rangée dans la catégorie des débris épithéliaux paradentaires dont elle constituerait seulement une variété.

En résumé, nous sommes en droit de considérer les volumineuses masses épithéliales que l'on rencontre dans certaines fongosités radiculaires comme des débris épithéliaux paradentaires hypertrophiés. Avec cette manière de voir, les fongosités dépourvues de productions épithéliales différeraient de celles qui en possèdent, par ce fait seul que l'inflammation causale se serait produite en des points du ligament alvéolo-dentaire où il n'existait pas, au préalable, de débris épithélial paradentaire; et cela nous rend compte de la grande similitude de structure qui existe, sur tous les autres points, entre ces deux sortes de fongosités radiculaires.

Si personne n'avait encore remarqué les amas épithéliaux paradentaires dans la gingivite expulsive, pas plus que dans la carie et à l'état normal, les masses que nous venons de décrire dans les fongosités radiculaires avaient probablement été vues déjà, en partie tout au moins, mais non interprétées. Robin avait, en effet, constaté des éléments épithéliaux de formes diverses dans certaines tumeurs de périoste dentaire, et Magitot[1], guidé par les examens de cet observateur, avait même divisé ces tumeurs en cinq classes différentes : 1° tumeurs fibreuses; 2° tumeurs fibro-plastiques; 3° tumeurs épithéliales; 4° tumeurs à myéloplaxes; 5° tumeurs à cytoblastions. Il avait même remarqué que toutes ces tumeurs diverses étaient constituées par les éléments du périoste normal, sauf une seule espèce : les tumeurs épithéliales. Et alors, pour expliquer cette exception à la règle, il avait admis une « genèse avec erreur de lieu de l'épithélium au sein du tissu périostal ».

[1] *Mémoire sur les tumeurs du périoste dentaire*, 1859.

3° *Kystes radiculo-dentaires.*

Passons maintenant à l'étude de ces très petits kystes qui se trouvent appendus à l'extrémité de la racine des dents, comme le sont les végétations que nous venons d'étudier, et auxquelles ils ressemblent beaucoup extérieurement. Ces kystes sont connus depuis longtemps en France; Delpech[1] les avait très nettement décrits, mais c'est Forget[2] qui, le premier, leur a donné un nom spécial : celui de kystes alvéolo-dentaires. Dans la suite, cette même épithète ayant été appliquée à d'autres espèces de kystes, aux dentigères par exemple, une certaine confusion en était résultée. Magitot[3] proposa alors de les désigner autrement, sous le nom de kystes périostiques; et, plus tard, Aguilhon[4], sous celui de kystes radiculaires. Cette dernière expression est préférable, comme nous le verrons : cependant j'emploierai celle de radiculo-dentaire, qui, tout étant très voisine, exprime encore mieux ce dont il s'agit; je l'ai d'ailleurs précédemment appliquée aux fongosités de même siège.

Parmi ces kystes, il en est dont le caractère kystique n'est pas très évident au premier abord, tels sont par exemple ceux dont la cavité comblée par des végétations est réduite à une simple fente; tels sont encore ceux qui, ayant été enflammés, ont un contenu purulent et un épithélium peu distinct. Les premiers ressemblent à une tumeur solide, les seconds à un abcès. Je les laisserai de côté pour le moment et prendrai comme sujet d'étude ceux qui sont évidemment kystiques; puis, n'ayant pas à refaire ici l'histoire complète de ces kystes, j'insisterai seulement sur les détails qui me paraissent particulièrement propres à éclaircir le problème que nous nous

[1] *Chirurgie clinique de Montpellier*, 1828, t. II, p. 118.

[2] Recherches sur les kystes des os maxillaires. (*Thèse doct.*, Paris, 1840, p. 11.)

[3] Essai sur la pathogénie des kystes et des abcès des mâchoires. (*Gazette des hôpitaux*, 1869, p. 245 et 250.)

Sur la pathogénie des kystes des mâchoires. (*Comptes rendus de la société de biologie*, séance du 29 mars 1884, p. 184.)

sommes posés : le rôle pathologique des débris épithéliaux paradentaires.

Ces kystes radiculaires, bien franchement kystiques, ont d'une façon générale la forme d'une poche plus ou moins volumineuse qui serait appliquée contre la racine de la dent et fermée par celle-ci. La paroi kystique s'insère sur la dent, mais ne la recouvre pas en général, en sorte que cette dent se trouve en rapport immédiat avec le contenu kystique et à nu dans la cavité. Du reste, quand cette cavité apparaît, c'est précisément entre la dent et les tissus périphériques enflammés. Il ne faudrait pas croire cependant qu'il en soit toujours ainsi ; j'ai vu des cavités kystiques apparaître à une certaine distance de la racine par un processus que j'indiquerai plus loin ; ces cavités finissent peut-être par se mettre toujours au contact de la dent, mais il serait possible aussi qu'elles en restassent toujours indépendantes, tel serait par exemple le cas de Vitalis, qui a du reste été interprété autrement[1].

Les parois de la poche kystique sont en général assez épaisses, au début tout au moins, et leur structure rappelle tout à fait celle des fongosités radiculaires que nous venons d'étudier. Les couches externes sont en majeure partie constituées par des lamelles fibreuses disposées parallèlement à la surface de la tumeur, et qui, au niveau de leur insertion sur la dent, se confondent avec le ligament alvéolo-dentaire. Les couches les plus internes sont, au contraire, plus riches en éléments cellulaires, en petites cellules rondes surtout, lesquelles sont généralement disposées en foyers plus ou moins volumineux ; les faisceaux fibreux sont plus rares et réduits à l'état de travées ; parfois ils sont remplacés par une substance amorphe muqueuse. En sorte que la paroi, fibreuse en dehors, est en dedans plus ou moins sarcomateuse ou myxomateuse ; elle végète d'ailleurs dans la cavité kystique sous forme de bourgeons de même nature (*fig.* 3 et 4).

La cavité kystique est tapissée, sauf toujours au niveau de la dent, par un revêtement épithélial. Celui-ci, plus mince en général à la surface des végétations, forme entre elles, dans

[1] *Bull. soc. anatomique*, 1858, t. XXXIII, p. 326.

leurs angles de séparation, des amas parfois assez considérables. On le voit souvent se continuer avec de longs prolongements qui s'enfoncent dans l'épaisseur de la paroi, prolongements généralement cylindriques, formant parfois des ramifications, des anses ; et, en raison de leur siège, de leur longueur, de leur forme, il n'est plus possible de les considérer comme de simples espaces interpapillaires remplis d'épithélium, mais plutôt comme de véritables cordons épithéliaux (*fig.* 3 et 4).

La structure de ces revêtements, enfoncements et cordons épithéliaux est très intéressante. Commençons par les cordons. Dans certaines de leurs parties, ils ressemblent exactement aux masses épithéliales pleines que nous venons de décrire dans les fongosités radiculo-dentaires ; c'est-à-dire qu'ils sont composés de cellules polyédriques ou allongées, sans caractère spécial bien tranché, ou montrant de courts filaments d'union peu distincts. En d'autres points, au contraire, on voit les cellules qui les composent se séparer un peu les unes des autres, présenter entre elles des filaments d'union très nets, prendre en un mot le type malpighien d'une façon très accusée. Au voisinage de la cavité kystique et dans les masses épithéliales comprises entre les végétations et à leur base, cette disposition s'exagère : les espaces intercellulaires deviennent beaucoup plus considérables, les cellules sont presque étoilées et s'anastomosent par de longs prolongements ; bref, elles se rapprochent du type adamantin et ressemblent à celles qui, dans l'organe de l'émail, établissent le passage entre les cellules périphériques et les cellules centrales si caractéristiques. Parfois aussi on rencontre dans les espaces intercellulaires une plus ou moins grande quantité de globules blancs, phénomène que nous avons déjà constaté dans la gingivite expulsive (*fig.* 5).

L'épithélium qui tapisse la surface interne des kystes et se continue avec les enfoncements et cordons épithéliaux susdécrits, présente, en général, plusieurs couches ; les plus profondes sont constituées, comme les enfoncements et les cordons, par des cellules malpighiennes et adamantines ; les plus superficielles, par des cellules plates qui, vues de profil,

ont un peu l'aspect de cellules cornées, mais qui, vues de face, présentent comme les plus profondes des prolongements anastomotiques ou filaments d'union, ce sont des cellules profondes simplement aplaties. En d'autres points, au niveau des végétations, par exemple, le revêtement épithélial est réduit à une ou plusieurs couches de ces cellules aplaties et d'apparence cornée, mais ayant toujours conservé leur caractère malpighien (*fig.* 6 et 7). Quand il n'y a qu'une seule couche de cellules, et que celles-ci sont très aplaties, elles peuvent passer inaperçues et faire croire à l'absence d'épithélium en ces points. Elles peuvent, d'ailleurs, avoir été entraînées dans les manœuvres de préparation. C'est probablement ce qui sera arrivé à Ève[1], qui dit n'avoir pas constaté de revêtement épithélial dans les kystes périostiques.

Dans les kystes comblés par des végétations et dont la cavité est réduite à une simple fente, l'épithélium semble avoir disparu par places, du moins être réduit à une couche unique à peine visible; mais on trouve généralement d'autres points où il est très net et présente encore les caractères d'épithélium malpighien ou adamantin.

Dans les kystes suppurés, on peut également retrouver entre les végétations ou dans l'épaisseur des parois des enfoncements épithéliaux du même type; seulement ils sont parfois infiltrés d'une telle quantité de globules blancs accumulés dans les espaces intercellulaires, que l'aspect adamantin et même le caractère épithélial en peuvent être masqués. A la surface même du kyste, on peut aussi constater des cellules d'apparence cornée, à prolongements anastomotiques si caractéristiques; mais souvent aussi on n'y voit pas traces d'épithélium, soit qu'il ait été dissocié et desquamé par le fait de la suppuration, soit qu'il ait été entraîné dans les manœuvres de la préparation. Et si on ne voyait que ces points, on pourrait prendre ces kystes suppurés pour de simples abcès. Il faut savoir d'ailleurs que, dans les parois des kystes suppurés, on trouve fréquemment de véritables petits abcès qu'il ne faut pas con-

[1] Cystic tumours of the jaws. (*British Journal of dental science*, n° du 1er mars 1883.)

fondre avec les kystes. On les reconnaîtra à l'absence constante d'épithélium et à ce que le tissu de bourgeons charnus qui entoure la cavité de l'abcès est comme dissocié, et forme un passage graduel entre le contenant et le contenu ; dans les kystes il y a, au contraire, un passage brusque de l'un à l'autre, alors même que la couche épithéliale n'est pas bien visible, à plus forte raison quand celle-ci est bien apparente.

Je citerai encore une autre forme de kyste que j'ai eu l'occasion d'observer et qui, au premier abord, ressemblait à une tumeur solide en dégénérescence granulo-graisseuse complète. Mais en l'étudiant de plus près, on distinguait une partie centrale très peu solide et formée de granulations fines et régulières ; puis une partie corticale assez épaisse et résistante. Dans ses couches externes, celle-ci était en majeure partie fibreuse ; tandis que dans ses couches les plus intenses, elle présentait de nombreux petits amas formés de granulations irrégulières. On y voyait aussi une sorte de trainée allant déboucher dans la partie centrale, se colorant en brun par le picro-carmin, infiltrée de granulations graisseuses moins nombreuses et plus grosses que celles des autres foyers de dégénérescence, et, fait important, laissant voir de petits corps réfringents semblables à des cellules épithéliales ratatinées et en dégénérescence vitreuse. Évidemment cette tumeur dégénérée avait été un kyste que l'on pouvait reconstituer ainsi : la masse centrale fragile et régulièrement granulo-graisseuse avait été le contenu kystique ; la couche corticale plus résistante, la paroi du kyste ; les petits amas granulo-graisseux qui y étaient contenus, des foyers de cellules embryonnaires ; la traînée brunâtre, à grosses granulations et à cellules épithélioïdes, un de ces cordons épithéliaux précédemment décrits. Je n'ai pu retrouver, il est vrai, de traces du revêtement épithélial kystique, mais le kyste avait peut-être été un de ces kystes suppurés dont nous venons de parler, et dans lesquels le revêtement épithélial est souvent si peu visible, alors même qu'il n'est le siège d'aucune dégénérescence.

Comme on le voit, malgré les variétés assez grandes que présentent les kystes radiculo-dentaires dans leurs apparences extérieures, ils ont au fond la même structure, et l'on peut

en induire que leur pathogénie est la même. Or, le point le plus important de cette pathogénie, celui qui a intrigué le plus les observateurs, le seul qui doive nous occuper dans ce travail, c'est l'origine des productions épithéliales si spéciales qui se rencontrent dans ces kystes. Les analogies de structure, la continuité parfaite de tissus qui existent entre ces diverses productions, nous prouvent à l'évidence qu'elles doivent être proches parentes. On peut dire que les cordons épithéliaux sont de simples bourgeons partis du revêtement kystique, comme on en voit dans tous les kystes prolifères; on peut dire au contraire, et avec autant de raison, que les kystes procèdent des cordons par un processus, dont l'anatomie normale et pathologique nous montre de nombreux exemples dans les glandes et les kystes en voie de formation. Nous essayerons de résoudre ce problème plus tard; ce qu'il nous faut chercher pour le moment, c'est l'origine première de ces productions, quelle que soit d'ailleurs celle qui précède l'autre.

Je rappellerai d'abord que nous avons déjà eu à traiter la même question à propos des masses épithéliales trouvées dans les fongosités radiculaires; et la similitude de siège, les analogies de structure qui existent entre ces masses et nos productions épithéliales kystiques, nous remettent en face des mêmes hypothèses. Là encore, il n'y a pas à supposer une genèse spontanée d'épithélium, ou bien une transformation des cellules conjonctives en cellules épithéliales; il faut se demander si nous avons affaire à un bourgeon récemment venu de l'épithélium gingival, ou bien à quelque débris épithélial de dentition qui se serait développé et différencié. Dans le premier cas, se serait quelque chose d'analogue à ce que nous avons observé de Sinety et moi dans les ovaires qui deviennent kystiques, où l'on voit des prolongements épithéliaux partir de la surface ovarienne, véritable surface muqueuse, s'enfoncer plus ou moins loin dans le stroma et s'y transformer en kystes. Dans la seconde hypothèse, et pour rester dans le même ordre de comparaisons, il se produirait quelque chose d'analogue à la formation des kystes aux dépens de l'organe de Rosenmüller.

Au premier abord et en soi, les deux hypothèses sont aussi satisfaisantes l'une que l'autre, et elles expliquent également bien le siège et l'aspect si particulier que prennent ces formations épithéliales. Mais, en serrant les faits de près, nous voyons se dresser contre la première les mêmes graves objections que nous avions signalées plus haut à propos des masses épithéliales trouvées dans les fongosités radiculaires. En effet, dans la plupart des kystes que j'ai examinés, comme dans les fongosités, je n'ai trouvé dans les parties restantes du ligament entre le bord gingival et le kyste, ni inflammation qui puisse expliquer la production du bourgeonnement épithélial supposé, ni fragments de ce bourgeon, lesquels devraient cependant être plus développés, et partant plus faciles à voir que les débris paradentaires ordinaires ; ceux-ci se voyaient avec leurs caractères habituels.

Passons à notre seconde hypothèse : l'origine aux dépens de quelque production épithéliale de dentition : or, ce pourrait être un de nos débris épithéliaux paradentaires ou bien un organe adamantin surnuméraire, ou encore quelque vestige de l'organe adamantin même de la dent malade. Comme ces productions ont entre elles de grandes analogies, admettre l'une ou l'autre comme point de départ des kystes constitue de simples variétés d'une même opinion ; il me paraît utile cependant de les discuter, parce qu'elles n'ont pas toutes le même degré de vraisemblance et que cela précise mieux les idées. Supposer comme origine un reste d'organe adamantin serait, ainsi que je disais déjà à propos des fongosités radiculaires contenant de l'épithélium, se baser sur un fait anatomique qui n'a pas été constaté, et qui, s'il existe, doit être très rare. Admettre que le kyste s'est produit à l'intérieur de quelque organe adamantin surnuméraire tout formé, production qui, d'après ce que nous savons, devrait être de forme régulière et siéger à quelque distance des dents déjà existantes, serait rendre inexplicables la forme si irrégulière et le contact immédiat avec la dent de ces kystes à leur début. L'origine aux dépens d'un germe adamantin non développé ou de quelque autre débris épithélial paradentaire a, sur les autres, l'avantage de reposer sur un fait anatomique dûment constaté, et,

comme nous allons le voir, de rendre compte de toutes les particularités de ces kystes radiculaires, malgré les différences assez notables qui existent entre eux et ces débris.

La cavité kystique, avons-nous dit, apparaît habituellement au contact immédiat de la dent; les débris paradentaires touchant presque à la racine, on conçoit qu'il suffise d'une légère augmentation de volume pour qu'ils viennent se mettre au contact de la racine. Or, n'est-ce pas là ce que nous avons constaté dans les fongosités radiculaires contenant de l'épithélium? Ne peut-on pas dire qu'ici aussi les débris épithéliaux, après s'être hypertrophiés, sont venus s'appliquer contre la surface de la dent et y former une sorte de revêtement? Mais il reste à expliquer pourquoi la cavité apparaît tout d'abord au contact immédiat de la dent, entre elle et l'épithélium. Pour cela, il faut encore faire un retour en arrière et nous reporter à ce que nous avons vu précédemment dans la gingivite expulsive, et aussi à ce que nous savons de la conduite de l'organe de l'émail par rapport à la dent qu'il contribue à former. Dans la formation de la dent, nous savons que le bourgeon adamantin vient s'appliquer contre le bulbe dentaire et qu'il constitue plus tard un véritable revêtement épithélial à la dent néoformée; puis, quand celle-ci est sur le point de sortir, la séparation se produit justement entre elle et son revêtement épithélial, ou plutôt entre celui-ci et son propre produit de sécrétion : l'émail, lequel fait corps avec la dent, et est entraîné avec elle. De même dans la gingivite expulsive, où nous avons vu l'épithélium gingival, après s'être enfoncé le long de la racine sous forme de bourgeonnement, reprendre son type d'épithélium de revêtement, puis se séparer d'elle en laissant une cavité qu'il remplit de ses produits de sécrétion.

Or, les débris paradentaires profonds que nous supposons être l'origine de nos kystes dérivent en somme de l'épithélium ginvival et faisaient probablement partie, ainsi que nous l'avons vu dans mon précédent travail, des végétations épithéliales parties de l'organe adamantin. Il est donc tout naturel que ces débris, après s'être hypertrophiés, après avoir gagné la dent et s'être étalés à sa surface, s'en isolent en restant adhérents

aux tissus alvéolo-dentaires; ils ne font en cela qu'imiter leurs ancêtres : l'épithélium gingival et l'épithélium adamantin.

Mais nous avons vu plus haut que des cavités kystiques pouvaient apparaître non plus à la surface de la dent, mais à quelque distance d'elle. J'ai même observé dans deux de mes cas une cavité kystique à la surface de la dent, et une autre à quelque distance d'elle ; leurs revêtements épithéliaux étaient d'ailleurs en communication par l'intermédiaire de cordons épithéliaux pleins (*fig.* 3). Quoique cette disposition soit peut-être plus rare, il faut cependant l'expliquer. Or, pour cela, il est inutile de faire intervenir une autre origine que celle déjà admise. En effet, nous vu précédemment que les masses épithéliales des fongosités radiculaires ne se trouvent pas uniquement et complètement à la surface même de la dent : une partie se trouve en pleine fongosité sous forme de cordons ou de masses épithéliales pleines. Nous pouvons donc supposer que la même disposition épithéliale a existé dans nos kystes à leur début; puis, que les masses épithéliales pleines, ayant continué leur évolution typique, se sont disposées en revêtement et ont alors donné lieu à une cavité kystique à leur intérieur, comme cela se voit dans les glandes et dans les kystes néogènes en voie de formation.

Il n'y a pas lieu d'objecter ici que les débris paradentaires, origine supposée de la néoformation kystique, sont d'origine adamantine, et que l'épithélium adamantin n'est pas un épithélium de revêtement et ne doit pas avoir de tendance à former des kystes. Ainsi que nous l'avons déjà dit, on peut, au contraire, considérer cet épithélium comme un épithélium de revêtement, et j'ajouterai un épithélium de revêtement glandulaire (l'organe de l'émail n'est-il pas, à vrai dire, une glande transitoire ?) capable de donner lieu à un kyste; c'est d'ailleurs ce qui lui arrive quand, pour une cause ou une autre, une dent reste incluse dans le maxillaire.

Il reste une dernière explication à donner : comment les débris paradentaires, qui n'ont aucun caractère épithélial spécial, arrivent-ils à produire des productions épithéliales aussi différenciées que le sont le revêtement et les cordons des kystes radiculaires, lesquels prennent le type malpighien

et se rapprochent même du type adamantin? Là encore, il suffit de faire appel à ce qui se passe à l'état normal dans les bourgeons adamantins, à l'état pathologique dans la gingivite expulsive. Dans ces deux cas, nous voyons en effet des bourgeons épithéliaux n'ayant également aucun type spécial à leur début, se différencier ensuite de plus en plus dans le sens malpighien et adamantin. Pourquoi n'en serait-il pas de même pour les débris épithéliaux paradentaires, qui sont en somme de même origine. Il est tout naturel, au contraire, d'admettre que le processus qui a amené l'hypertrophie de ces débris et leur disposition en revêtement, a produit en même temps leur différenciation dans le sens malpighien ou adamantin; en tout cela, ces débris ne font que reprendre les formes typiques qu'elles tiennent de leur origine gingivale et de leur parenté adamantine, formes qui constituent, pourrait-on dire, leurs caractères de race et de famille.

Enfin, grâce à cette théorie, nous nous expliquons les ressemblances si grandes que nous avons constatées entre ces kystes et les fongosités radiculaires à contenu épithélial, car elle nous révèle les liens de parenté étroits qui existent entre ces deux affections. Si, en effet, leurs épithéliums respectifs ont pour commune origine les débris paradentaires, on peut dire que, dans les fongosités, l'inflammation causale a produit uniquement l'hypertrophie de ces débris avec simple tendance à la disposition en revêtement et à la forme malpighienne; tandis que, dans les kystes, l'hypertrophie a été suivie d'une différenciation plus complète, allant jusqu'à la disposition typique en revêtement, jusqu'aux formes cellulaires malpighienne et adamantine. Il n'y aurait donc pas entre ces deux processus des différences de nature, mais de simples différences de degré dans le développement atteint; et l'on pourrait considérer les fongosités à contenu épithélial comme des kystes n'ayant pas atteint tout le développement dont ils sont capables, et les kystes comme des fongosités arrivées à un développement plus élevé.

Comme on le voit, la théorie de l'origine des kystes radiculo-dentaires aux dépens des débris épithéliaux de dentition est on ne peut plus satisfaisante : elle repose sur un fait ana-

tomique maintenant bien constaté ; elle rend parfaitement compte de toutes les particularités de siège et de structure de ces kystes ; elle montre nettement les liens qui unissent cette affection à d'autres de même siège et de même nature. Elle a donc pour elle les plus grandes vraisemblances.

On pourrait, afin de rappeler cette origine, donner à ces kystes l'épithète de paradentaires, de la même façon qu'on appelle kystes parovariens ceux qui proviennent du parovarium ; mais ce mot n'exprimerait peut-être pas suffisamment l'intimité des rapports qui existe entre ces kystes et la dent qui les supporte ; de plus, nous verrons qu'il est d'autres kystes pouvant se réclamer de la même origine, en sorte que ce nom ne serait plus qu'un nom de famille auquel il faudrait ajouter un troisième pour désigner l'espèce, celui de radiculaire par exemple. Aussi m'a-t-il paru préférable de continuer à les appeler kystes radiculaires ou radiculo-dentaires.

Pour compléter la pathogénie de ces kystes, il me faudrait encore expliquer le mode de formation des parois et celui du contenu kystique ; il me faudrait aussi rechercher la cause de l'inflammation qui, dans ces kystes comme dans les végétations radiculaires, s'est localisée à l'extrémité de la racine de la dent et a engendré ces diverses néoformations. Mais ce serait m'écarter, je le répète, du but que je me suis proposé, qui était de déterminer uniquement le rôle joué par les débris épithéliaux paradentaires. Or, si dans la gingivite expulsive ce rôle est secondaire, purement épisodique, nous l'avons vu devenir plus important dans les fongosités radiculaires à contenu épithélial, et prendre enfin la première place dans les kystes que nous venons d'étudier ; ce sont, en effet, ces débris qui, par les modifications qu'ils ont subies, ont donné à cette néoformation radiculaire son caractère particulier de kyste. Toutefois, le développement qu'ils ont pris est resté dans de certaines limites ; il n'a pas dépassé celui pris par les autres tissus ; il n'en sera plus ainsi dans d'autres néoformations que nous observerons plus tard, et dont les débris paradentaires sont encore le point de départ.

Les premiers observateurs qui se sont occupés des kystes des maxillaires les avaient confondus, ainsi que nous l'avons

dit, dans une même description générale, et ils ne s'expliquaient guère leur mode de formation; mais, plus tard, des explications pathogéniques furent données, et l'on apprit à différencier ces kystes les uns des autres. Comme ces explications diffèrent plus ou moins de celles que je viens d'exposer, il me faut dire pourquoi j'ai cru devoir les rejeter et en adopter une autre.

Diday[1] est le premier observateur, je crois, qui ait donné une explication de la formation des kystes osseux en général. Ayant très justement remarqué qu'ils se produisaient presque exclusivement dans les maxillaires et dans la partie alvéolaire de ces os, que de plus ils apparaissaient surtout chez des individus encore jeunes, il en avait habilement conclu que ces kystes devaient être en rapport avec le développement des dents. Il chercha même à préciser, et admit qu'ils étaient dus soit à une altération du bulbe dentaire, soit à une sécrétion anormale intra-folliculaire. Il faut se rappeler que l'on considérait à cette époque les follicules comme des séreuses à l'intérieur desquelles se trouvait la dent, à la façon du poumon dans la cavité pleurale. Évidemment cette hypothèse n'est pas admissible pour les kystes radiculaires, et cela pour deux raisons : la première, c'est que les follicules ne sont pas des séreuses et ne présentent pas de cavité à leur intérieur; la seconde, c'est qu'on ne trouve à l'extrémité des dents atteintes de ces kystes rien qui ressemble à un follicule dentaire bien développé. Mais, si Diday s'est trompé dans l'explication de détail, il faut reconnaître qu'il a eu le mérite d'avoir parfaitement compris le rapport qui existe entre ces kystes et le système dentaire.

Nélaton, conduit par les mêmes considérations générales que Diday, admit également que les kystes des maxillaires étaient dus à un trouble de l'évolution dentaire; mais, prudent, il n'essaya pas d'en expliquer le processus; il se contenta de diviser les kystes à contenu liquide en uniloculaires et multiloculaires[2].

[1] Des maladies de la face. (*Th. agr. chir.*, 1839, p. 35-36.)
[2] *Éléments de pathologie externe*, 1847, t. II, p. 46.

Guibout[1] adopta aussi la même idée pathogénique générale que ces deux devanciers, mais il chercha à l'approfondir davantage et arriva à admettre trois modes différents de formation kystique : 1° par épanchement de liquide à l'intérieur du follicule dentaire, comme l'avait déjà supposé Diday; 2° par enkystement d'une dent restée incluse dans le maxillaire; 3° par le fait seul de l'activité vitale que la nature déploie au centre des maxillaires. J'ai déjà réfuté la première de ces hypothèses; je ne parlerai pas ici de la seconde, qui a trait évidemment à une autre espèce de kyste dont nous parlerons plus tard; quant à la troisième, elle est si vague, si peu compréhensible, que la critique ne saurait la saisir. Cependant, si, nous servant de nos connaissances actuelles, nous l'appliquons aux productions épithéliales de dentition, nous voyons qu'elle contient une part de vérité dont Guibout aurait eu l'intuition sans pouvoir la définir.

Quoique Forget[2] se soit beaucoup occupé des kystes des maxillaires, il n'a rien apporté de nouveau sur leur pothogénie; il s'est contenté d'adopter pour ses kystes alvéolo-dentaires la vieille hypothèse de Diday.

Magitot[3] reprit la question plus tard; frappé sans doute des rapports si intimes qui existent entre ces kystes radiculaires et les dents, il les rapprocha des abcès de la même région, étudiés déjà par John Tomes[4]; et il admit qu'ils étaient dus, comme eux, à une périostite dentaire, mais moins violente; aussi cette inflammation aurait pour effet d'amener une production, non de pus, mais de sérosité entre la dent et son périoste ; et c'est cette membrane qui, épaissie d'abord par l'inflammation, puis soulevée et amincie par le liquide s'accumu-

[1] Des kystes séreux qui se développent dans l'épaisseur des maxillaires. (*Union médicale*, septembre 1847, p. 447, 451, 458, 469.)

[2] Sur les kystes des os maxillaires. (*Mém. soc. chir.*, 1853, t. III, p. 237.)

[3] Sur les tumeurs du périoste dentaire, 1859. Sur la pathogénie des kystes et des abcès des mâchoires. (*Gaz. des hôp.*, juin 1869, p. 245 et 250.) Sur les kystes des mâchoires. (*Arch. gén. de méd.*, 1872, t. II, p. 399 et 681; 1873, t. I, p. 154 et 437.) Des kystes périostiques. (*Gaz. hebd.*, juin 1876, p. 338.)

[4] *A course of lectures on dental physiology and surgery*. London, 1848, p. 278, fig. 102.

lant, constituerait la paroi kystique. Aussi, donna-t-il à ces kystes le nom de périostiques, et les sépara complètement de tous les autres kystes d'origine dentaire. Quant à leur épithélium, Magitot crut tout d'abord qu'il apparaissait consécutivement à la formation de la poche kystique et se produisait par « genèse directe »; c'est, on se le rappelle, l'explication qu'il avait déjà donnée pour ses tumeurs épithéliales du périoste dentaire. Mais plus tard, il abandonna[1], non sans restriction, cette première manière de voir, et admit : 1° que le périoste dentaire provenant de la paroi folliculaire, l'épithélium adamantin qui est en rapport avec la face interne de cette paroi, devait persister une fois la dentition achevée, ce qu'il niait naguère, et se retrouver à la face interne du périoste ; 2° que ce serait cet épithélium qui formerait tout naturellement le revêtement épithélial de ces kystes.

Cette théorie est passible de graves objections : 1° ainsi que je l'ai déjà dit[2], il n'existe pas de périoste proprement dit, de membrane enveloppante autour de la racine, mais un véritable ligament ; et on ne s'explique pas comment un épanchement pourrait se produire entre un os et son ligament en soulevant simplement celui-ci. Pour qu'un tel épanchement pût avoir lieu, il faudrait évidemment que ce ligament fût détruit, ou tout au moins complètement transformé ; 2° il n'est nullement prouvé, la chose est même peu vraisemblable, que le ligament provienne simplement de la paroi folliculaire ; 3° entre le ligament et les dents adultes et normales, il n'existe pas de couche épithéliale ; en tout cas je n'en ai jamais rencontré sur les nombreuses dents que j'ai examinées. On ne saurait vraiment accepter une théorie qui repose sur des assertions aussi inexactes ou aussi incertaines, et l'expression de kyste périostique qui consacre cette théorie doit-elle être abandonnée. Les idées de Magitot, si souvent publiées, n'en ont pas moins été fort utiles, en ce qu'elles ont montré, mieux qu'on ne l'avait fait jusqu'alors, les rapports intimes qui existent entre ces kystes et les dents sur lesquelles ils siègent, et

[1] Sur l'origine des kystes des mâchoires. (*Soc. de biologie*, mars 1884, p. 174; avril 1884, p. 232.)

[2] *Arch. de physiol.*, numéro du 15 février 1885, p. 144.

aussi le rôle important de l'inflammation dans la production de cette affection.

Verneuil est arrivé, en 1876, à une théorie que Reclus a fait connaître cette même année au congrès de Clermont pour l'avancement des sciences[1]. Se basant sur le travail de Legros et Magitot[2], dans lequel sont décrits et figurés en partie les nombreux bourgeonnements épithéliaux qui se trouvent dans les gencives à l'époque de la première formation des dents, Verneuil supposa qu'un certain nombre de ces bourgeons ont pu, quoi qu'on en ait dit, persister chez l'adulte et se convertir à un moment donné en kystes à la façon des débris du corps de Wolf lorsqu'ils deviennent kystiques; c'est-à-dire par une simple production de sérosité à leur intérieur. Comme on le voit, cette pathogénie ressemble beaucoup à celle que j'ai exposée plus haut; cela tient à ce qu'au début de mes recherches, vers 1874, j'avais eu de mon côté la même conception théorique, conception qu'il m'a suffi dans la suite de modifier sur quelques points seulement, pour la mettre d'accord avec les faits nouveaux que j'observais. Cependant les différences qui résultent de ces modifications, toutes secondaires qu'elles soient, n'en ont pas moins une certaine importance. Ainsi, on ne peut dire, ce me semble, que la cavité kystique résulte simplement de la dilatation d'un débris épithélial par un produit de sécrétion; ces débris, en effet, ne sont pas ordinairement des tubes creux, comme le sont ceux des corps de Wolf, mais des cordons pleins; la cavité kystique se produit, non pas à leur centre, mais entre la dent à nu et le débris hypertrophié; et, dans les cas où la cavité apparaît à quelque distance de la dent, ce n'est pas au milieu d'un débris épithélial semblable à ceux que l'on trouve à l'état normal, mais au milieu de productions épithéliales volumineuses, qui ont revêtu le type malpighien ou adamantin, et qui, dans les points où se sont produits les kystes, peuvent être considérées comme s'étant disposées en revêtement. Je n'insiste pas, ce sont là des discussions de détail, et Verneuil

[1] De l'épithélioma térébrant du maxillaire supérieur. (*Progrès médical*, numéros du 18 novembre et du 2 décembre 1876, p. 795 et 836.)

[2] *Journal de l'anatomie*, 1873, t. IX, p. 449-503, pl. XV-XX.

n'en a pas moins eu le mérite et l'heureuse fortune d'être arrivé par la seule justesse des vues à la conception générale de la théorie la plus rationnelle et la plus vraisemblable.

Il ne me reste plus qu'à parler d'une autre théorie émise tout récemment par Aguilhon de Sarran[1]. Cet observateur, ayant bien étudié le prétendu périoste alvéolo-dentaire, et parfaitement compris que ce n'était pas un périoste ordinaire, mais un véritable ligament, ne pouvait supposer qu'il pût être soulevé par un épanchement et former ainsi un kyste dont il constituerait la paroi. Il a admis alors que cette paroi devait être de nouvelle formation et pouvait être comparée aux parois d'enkystement qui se produisent autour des corps étrangers. Quant à l'épithélium, n'admettant pas qu'il puisse se produire spontanément « par genèse », sachant d'ailleurs qu'il n'en existe pas à la surface des racines, il a supposé qu'il devait provenir de l'endothélium des nombreux vaisseaux qui se rendent à l'extrémité de la dent. Peut-être a-t-il été entraîné à cette théorie en voyant une de ces fongosités dont j'ai parlé plus haut et qui présentent des cellules géantes à l'intérieur de vaisseaux, cellules que l'on peut prendre pour des masses épithéliales en voie de prolifération? Mais une telle filiation ne parait pas vraisemblable; en effet, les endothéliums et les épithéliums, tout en étant les uns et les autres des éléments de revêtement, semblent être d'espèce tout à fait différente; et l'on ne conçoit pas comment un endothélium vasculaire qui est un élément adulte et bien caractérisé puisse engendrer un élément d'un type aussi différent qu'un épithélium évoluant dans le sens malpighien ou adamantin.

Réponse à M. Magitot.

L'année dernière, à la Société de biologie, M. Nepveu ayant présenté un kyste, dit périostique, du maxillaire, et exposé à ce propos les idées de M. Verneuil sur la pathogénie de cette affection, une discussion s'éleva[2] : M. Magitot prit naturellement la parole pour combattre cette

[1] Sur la pathogénie des kystes des mâchoires. (*Soc. de biol.*, 29 mars 1884, p. 184.)

[2] *Bull. de la soc. de biologie*, 1884, p. 173 et suiv.

pathogénie et défendre la sienne; puis, je vins à mon tour faire part en quelques mots des recherches que j'avais entreprises depuis longtemps déjà sur ce sujet, recherches qui m'avaient conduit de mon côté à rejeter la théorie de M. Magitot et à en admettre une très voisine de celle adoptée par M. Verneuil. M. Magitot écrivit alors au président de la Société une lettre qu'il fit publier en dehors même de nos bulletins, réclamant « au point de vue de la vérité historique » la priorité pour M. Verneuil, citant des dates à l'appui, faisant appel au témoignage de diverses personnes, et finissant par me mettre en demeure de m'expliquer. Auparavant déjà il avait dit que je m'étais rallié aux « idées de MM. Verneuil et Nepveu ». Je ne puis évidemment laisser sans réponse [1] une telle réclamation et de telles assertions, qui ne tendraient rien moins qu'à me faire passer pour une sorte de plagiaire, venant surtout d'un homme qui s'est beaucoup occupé de ces questions et que l'on doit croire bien renseigné ; il n'en a pas été ainsi, comme on va le voir.

« C'est en 1874[2], dit M. Magitot, que M. Verneuil... émit cette théorie... que les kystes de la variété périostique, aussi bien que certains épithéliomas, avaient pour point d'origine les débris épithéliaux du cordon ou de la paroi folliculaire elle-même. Cette manière de voir fut professée publiquement dès cette époque dans les cliniques de la Pitié... »

Consultons la littérature médicale :

En février 1874, se trouve une observation de kyste périostique du maxillaire supérieur, recueillie dans le service de M. Verneuil, publiée par un de ses externes, M. Weiss, contenant un examen microscopique de M. Magitot, et suivie de réflexions sur la pathogénie de ce kyste. Or, la théorie acceptée est celle du soulèvement du périoste, il n'est pas fait mention de l'origine aux dépens des débris épithéliaux de dentition. — La même année, un mois plus tard, thèse de M. Aubertin sur les kystes dentaires, thèse faite, dit l'auteur, sous l'inspiration de M. Verneuil ; même silence au sujet de ladite théorie. — En 1875, le 1er juin, M. Verneuil présente à l'Académie de médecine[3] une tumeur congénitale polykystique insérée à la symphyse du maxillaire inférieur et à la face inférieure de la langue. Il émet, en effet, quoique « avec réserve », l'hypothèse que les productions épithéliales pavimenteuses et cylindriques trouvées dans cette tumeur doivent provenir des masses épithéliales que l'on observe dans les gencives au moment de la dentition. Mais, qu'on veuille bien le remarquer, cette tumeur provenait d'un enfant mort-né avant terme, se trouvant donc à un âge où l'on savait que ces masses épithéliales existaient; et, de ce que M. Verneuil

[1] J'avais déjà répondu à cette lettre à la fin d'une note remise à la Société de biologie (*Bull.*, 1884, p. 182), mais je n'avais pu le faire que très incomplètement, n'en ayant pas alors le texte exact sous les yeux.

[2] *Progrès médical*, numéro du 14 février 1874, p. 73-74.

[3] *Bull. de l'Acad. de méd.*, 1875, p. 644.

a adopté cette hypothèse pour expliquer une tumeur développée à cet âge, cela ne prouve nullement qu'il l'ait appliquée également aux kystes périostiques et autres tumeurs épithéliales de l'adulte, chez lequel on croyait alors ces masses épithéliales complètement disparues. J'ajouterai, d'ailleurs, que M. Magitot ayant examiné, plus tard, cette pièce, l'a considérée comme une monstruosité, comme un exemple de polygnathie[1], et, d'après son dire, M. Verneuil se serait rallié à cette opinion. — Du reste, au mois d'août de cette même année 1875, dans la thèse de M. Jacquelin, sur l'épithélioma des maxillaires, thèse faite encore sous l'inspiration et les indications de M. Verneuil, il n'est toujours pas fait mention de l'origine aux dépens des débris épithéliaux. — Il en est enfin de même dans les leçons de M. Magitot sur les kystes périostiques, publiées par M. Cruet, en juin 1876[2]. — A ces renseignements purement bibliographiques et indiscutables, je puis ajouter un souvenir tout personnel, M. Reclus m'ayant précisément apporté, dans les premiers mois de 1876 (il était alors interne de M. Verneuil), plusieurs kystes radiculaires à examiner, sous le nom de végétations, j'ai pu m'apercevoir qu'il ne connaissait pas cette théorie, et je dus la lui expliquer pièces en main, en lui rendant compte de mes examens.

Il est bien évident, d'après tout cela, que si M. Verneuil avait professé sa théorie dès 1874, comme le dit M. Magitot, ses élèves et M. Magitot lui-même l'auraient connue et n'auraient pas manqué de la citer dans leurs publications. Je crois donc ne pas me tromper en disant que les assertions susdites de M. Magitot sont complètement inexactes.

En réalité, c'est en 1876 seulement, dans un travail de M. Reclus, communiqué à l'Association pour l'avancement des sciences[3], que pour la première fois les idées de M. Verneuil se trouvent exposées. A partir de ce moment, nous les trouvons naturellement reproduites dans un certain nombre de travaux postérieurs. Mais, dans aucun d'eux, pas plus que dans celui de M. Reclus, il n'a été apporté la moindre preuve à l'appui de cette théorie. Personne ne démontre l'existence de débris épithéliaux de dentition chez l'adulte ; personne ne signale les caractères si particuliers de la structure de ces kystes, et la théorie reste sans appui dans le domaine des simples hypothèses.

Voici maintenant les renseignements que M. Magitot m'a si instamment réclamés sur mes propres recherches. A vrai dire, je ne saurais préciser exactement l'époque à laquelle je suis arrivé à la théorie que je soutiens; tout ce que je sais, c'est que j'avais commencé à recueillir et préparer des pièces d'anatomie normale dès l'année 1874, dans le seul but de vérifier une théorie exactement semblable à celle émise

[1] *Annales de gynécologie*, août et septembre 1875, t. IV, p. 81 et 161.

[2] *Gazette hebdomadaire*, 2 juin 1876, p. 338.

[3] De l'épithélioma térébrant du maxillaire supérieur. (*Progrès médical*, numéros du 18 novembre et du 2 décembre 1876, p. 795 et 836.)

deux ans après par M. Verneuil, et à laquelle m'avaient conduit mes premières observations anatomo-pathologiques ; seulement je fus obligé de la modifier quelque peu dans la suite, afin de la mettre d'accord avec les faits nouveaux, normaux ou pathologiques, que je rencontrais ; et c'est ainsi que fût constituée la théorie que j'ai exposée plus haut. Ce que je sais encore, c'est que depuis cette époque j'ai souvent eu l'occasion d'exposer ma manière de voir au Collège de France, en rendant compte de certaines tumeurs du maxillaire que j'avais eues à examiner ; c'est ainsi qu'en 1876 je l'indiquai à M. Reclus, préparant son travail sur les épithéliomas dits térébrants, et plus tard, à M. Charvot, alors qu'il préparait le sien sur les kystes périostiques. M. Reclus a oublié ma communication et ne la cite pas dans son mémoire ; mais M. Charvot s'en est souvenu, et c'est dans son travail, paru en 1881 [1], que se trouve, je crois, la première mention de mes recherches et de ma manière de voir. Quant à moi, je ne les ai publiées par moi-même et par écrit que bien plus tard encore : une première fois et très succinctement l'année dernière à la Société de biologie, à propos de la discussion en question ; puis, cette année même, dans le mémoire ci-dessus, où j'ai pu leur donner un plus grand développement et une plus grande précision.

Si donc, M. Verneuil a évidemment publié cette théorie pathogénique avant moi, je l'avais certainement exposée de vive voix avant lui ; et il n'est pas exact de dire, comme l'a fait M. Magitot, que je me suis « rallié aux idées de MM. Verneuil et Nepveu ». Et d'ailleurs, des théories très voisines de celles-ci avaient été proposées aux mêmes époques par d'autres observateurs, afin d'expliquer des néoformations épithéliales du maxillaire, proches parentes de ces kystes, nous le verrons dans la suite de ce travail ; c'était donc une manière de voir qui s'était développée de divers côtés à la fois dans les esprits, qui était « dans l'air », comme l'on dit, ainsi que cela arrive si souvent en science ; et c'est pourquoi ces priorités d'idées sont dans de telles circonstances si difficiles à établir exactement, et vraiment peu intéressantes. Ce qu'il importe alors, c'est moins de formuler une hypothèse à laquelle tous les observateurs au courant de la question ont pensé, que d'en établir la valeur et la solidité en lui faisant subir le contrôle des faits. Or, dans ce but j'ai cherché, recueilli, analysé, comparé toute une série de faits anatomiques normaux ou pathologiques, dont plusieurs avaient passé inaperçus jusqu'ici. Confirment-ils la théorie que j'ai adoptée ? Je le crois. En tout cas, ce contrôle n'avait pas encore été tenté, que je sache ; et ce serait là la seule priorité que je tiendrais à revendiquer, si le but de cette note n'était pas avant tout de prouver la parfaite indépendance de mes recherches et de ma

[1] Étude clinique des kystes périostiques de la mâchoire inférieure. (*Arch. gén. de méd.*, avril et mai 1881.)

manière de voir, indépendance mise en question par les assertions inexactes de M. Magitot.

EXPLICATION DES FIGURES DES PLANCHES XI ET XII.

Fig. 1.

Coupe verticale d'une fongosité radiculo-dentaire contenant des productions épithéliales; grossissement de 50 fois en diamètre.

1, extrémité de la racine de la dent coupée longitudinalement.

2, ligament alvéolo-dentaire.

3, région périphérique de la fongosité, en majeure partie fibreuse.

4, région centrale sarcomateuse ou myxomateuse.

5, production épithéliale de cette fongosité, portion étalée comme une membrane à la surface de la racine.

6, *idem*, portion en forme de massue faisant saillie dans le centre de la fongosité.

Fig. 2.

Semi-schématique, obtenue en réunissant les dessins de 16 coupes successives de la même fongosité, et montrant ainsi en projection l'ensemble de la production épithéliale; même grossissement.

De 1 à 6, comme figure 1.

7, portion de la production épithéliale pénétrant un peu dans le canal dentaire et en tapissant les parois.

Fig. 3.

Coupe transversale d'un kyste radiculo-dentaire passant au-dessus de l'extrémité de la racine de la dent; grossissement de 40 fois.

1, racine de la dent coupée transversalement ; elle est dénudée au niveau de la cavité kystique.

2, ligament alvéolo-dentaire.

3, portion périphérique de la paroi kystique, en majeure partie fibreuse.

4, portion centrale sarcomateuse ou myxomateuse.

5, cavité kystique principale située au contact même de la racine.

6, revêtement épithélial tapissant les parois de cette cavité kystique.

7, bourgeons faisant saillie dans cet épithélium et coupés transversalement.

8, cordons épithéliaux partant du revêtement épithélial et s'enfonçant plus ou moins loin dans l'épaisseur de la paroi kystique.

9, petite cavité kystique secondaire développée à une certaine distance de la dent aux dépens des cordons épithéliaux susdits.

Fig. 4.

Coupe transversale du même kyste radiculo-dentaire passant au-dessous de l'extrémité de la racine; grossissement de 40 diamètres.

3, 4, 5, 6, 7, comme figure 3.

Fig. 5.

Portion de l'épithélium d'un kyste radiculo-dentaire prise à la base et entre deux végétations de la paroi ; elle se continuait, du côté le plus étroit, avec un cordon épithélial, et, du côté élargi, avec le revêtement kystique; grossissement de 400 diamètres.

1, tissu bourgeonnant de la paroi du kyste.

2, cellules épithéliales montrant des formes malpighiennes et adamantines.

3, globules blancs compris dans les espaces intercellulaires.

Fig. 6.

Mince revêtement épithélial d'un kyste radiculo-dentaire suppurant; grossissement de 400 diamètres.

1, tissu bourgeonnant de la paroi du kyste montrant deux capillaires.

2, Épithélium vu de profil; il est entamé par des globules blancs migrateurs.

Fig. 7.

Fragment du même revêtement épithélial que figure *b*, mais vu de face et montrant ainsi la forme des cellules qui le composent; même grossissement.

(*La fin prochainement.*)

II

CONTRIBUTION A L'ANATOMIE PATHOLOGIQUE DU CHOLÉRA ASIATIQUE,

Par MM.

A. KELSCH, Professeur au Val-de-Grâce. ET **L. VAILLARD,** Professeur agrégé au Val-de-Grâce.

(PLANCHE XIII)

Laboratoire d'histologie du Val-de-Grâce.

Les travaux qui ont paru jusqu'aujourd'hui sur la dernière épidémie de choléra ont eu surtout pour objet de vérifier les récentes découvertes de M. le Dr Koch au sujet de cette affection. Entraînés par le mouvement qui depuis plusieurs années pousse vers la recherche des causes premières des maladies épidémiques, les médecins se sont mis de tous côtés à l'œuvre pour contrôler les résultats du savant allemand, et pour en déduire, s'il était possible des applications pratiques.

Notre expérience et notre autorité en pareille matière ne sont pas assez grandes pour que nous ayons osé aborder spécialement des investigations si délicates et si décevantes. Nous avons pensé que les études anatomo-pathologiques, un peu négligées au milieu de ces préoccupations exclusives, n'en conserveraient pas moins leur intérêt et leur signification, lors même que l'authenticité du nouveau bacille serait définitivement reconnue.

C'est dans cette conviction que nous avons réuni tous les

matériaux fournis par le service des cholériques du Val-de-Grâce, et c'est leur mise en œuvre qui est l'objet de ce mémoire. Les documents qui lui servent de base proviennent de huit autopsies que nous avons eu l'occasion de pratiquer au cours de l'épidémie. Parmi les désordres que nous avons relevés, ceux de l'intestin se sont particulièrement imposés à l'étude par leur constance et leur gravité ; à ce titre, ils occuperont la plus large place dans les descriptions qui vont suivre. Signalés avec insistance par tous les anciens observateurs, ils ont été également, dans l'épidémie actuelle, l'objet d'une attention spéciale de la part de M. Koch[1] et de M. Strauss[2]. Mais le premier, visant un autre objet, se borne à en faire une mention très succincte ; quant au second, il n'a eu affaire, comme l'un de nous en 1873[3], qu'à des lésions initiales, se résumant dans une entérite plus ou moins diffuse.

Les faits que nous avons analysés ont montré des altérations très variées dans leur degré, mais souvent graves, profondes, intéressant à la fois les différentes tuniques et les différents tissus de l'intestin, particulièrement les vaisseaux, altérations qui par leurs caractères doivent être comprises parmi celles que Weigert a décrites sous le nom de nécrose de coagulation.

I

DES LÉSIONS DE L'INTESTIN

Les altérations macroscopiques et histologiques que nous avons observées dans l'intestin se rapportent aux différentes phases d'un processus qui, dans ses traits essentiels, peut être défini une entérite initiale, suivie d'une nécrose plus ou moins étendue de la muqueuse.

Nous commencerons cette démonstration par l'exposé succinct des faits, que nous ferons suivre d'une description géné-

[1] *Berliner klinische Wochenschrifft*, n° 81.
[2] *Archives de physiologie*, 1884.
[3] *Recueil de médecine militaire*, 1874.

rale présentant dans leur ensemble et leur enchaînement les données fournies par l'analyse des cas particuliers. Pour mettre en évidence dans cette exposition l'évolution graduelle des désordres anatomiques, nous avons rangé ces observations en trois groupes, offrant successivement des exemples de lésions légères, moyennes et graves.

1° *Altérations légères.*

Les deux observations qui s'y rapportent concernent un cas foudroyant, et un autre terminé au 9e jour. De la réunion dans ce groupe de faits si dissemblables, quant à la marche clinique, il est permis d'inférer que le degré des lésions n'est pas toujours en rapport avec la durée de l'affection.

Observation I. — Godin. Cas foudroyant. Invasion brusque dans la nuit du 12 au 13 novembre. Mort le 13 à 6 heures du matin. Ni selles, ni vomissements.

Autopsie (2 heures après la mort). — Poumons sains. Cœur graisseux; ventricule gauche en systole, sang noir et poisseux. Réplétion de tout le tube digestif par des matières riziformes. Intégrité remarquable de la muqueuse du tractus intestinal. A peine existe-t-il dans l'iléum un peu de psorentérie et une saillie légère des plaques de Peyer.

Foie. — Diminué de volume. Poids = 1,150 grammes.

Reins. — Cyanosés. Poids = 240 grammes. La vessie rétractée contient quelques grammes d'un liquide laiteux, riche en leucocytes et en spermatozoïdes.

Rate. — Petite, sèche.

Examen histologique du tube digestif.

Intestin grêle. — Les nombreuses coupes pratiquées sur différents segments montrent des lésions partout identiques et toujours superficielles. La muqueuse, dans toute son épaisseur, est infiltrée d'éléments embryonnaires vivement colorés. Les vaisseaux capillaires et pré-capillaires qui la sillonnent sont légèrement hyperémiés, souvent encombrés de leucocytes qui, çà et là, se conglomèrent en petits amas rouges (picro-carmin), presque homogènes, adhérents à la paroi du vaisseau. Le revêtement épithélial de la muqueuse est tantôt en place, tantôt desquamé, surtout à la surface des plaques de Peyer; dans les points où il persiste, les éléments cellulaires qui le constituent sont en général bien conservés dans leur forme, pourvus de leur bourrelet basal et de leur noyau. Toutefois ils semblent un peu grêles, et le

nombre des cellules caliciformes est moins considérable qu'à l'état normal.

La sous-muqueuse est exempte de toute altération; les lymphatiques cependant sont bourrés de leucocytes, et les veines en contiennent aussi une grande quantité; quelques-unes même ne renferment que des globules blancs.

Dans le duodénum, la desquamation épithéliale est plus complète que dans l'iléum. Toutes les villosités sont dépourvues de leur revêtement, mais en revanche, le tissu adénoïde de la muqueuse est moins infiltré de globules blancs. Les vaisseaux sont normaux. La sous-muqueuse est absolument intacte.

Gros intestin. — La desquamation complète de l'épithélium superficiel et une légère infiltration de leucocytes dans le tissu interglandulaire sont les seules apparences morbides que l'on y relève. Toutes les cellules qui tapissent les dépressions glandulaires sont bien conservées et chargées de mucus.

Estomac. — Cet organe, à part la disparition de son revêtement épithélial et l'infiltration assez abondante des couches superficielles de la muqueuse par des jeunes cellules bien colorées, ne présente rien à signaler.

L'examen histologique des matières riziformes contenues dans l'intestin montre des cellules épithéliales presque toujours intactes, tantôt dissociées, tantôt réunies en lambeaux plus ou moins étendus, des globules rouges, des leucocytes, des éléments nucléaires, ou du moins des petits corps sphériques ayant à peu près les dimensions des noyaux et, enfin, des granulations de toutes dimensions. Ces divers éléments nagent dans un liquide qui ne présente aucun des caractères histochimiques du mucus.

Obs. II. — Cherpitel. Cas prolongé, caractérisé par un *état typhoïde avec hypothermie croissante;* évacuations alvines et vomissements relativement rares (3 à 4 selles par 24 heures). Épistaxis incoercible la veille de la mort qui survient au neuvième jour.

Autopsie (2 heures après la mort). — Cadavre encore chaud. Lividité à la partie postérieure du tronc et des membres. Taches ecchymotiques dans la sclérotique.

Thorax. Poumons. — Dans les régions postéro-inférieures des deux poumons existent des noyaux d'hépatisation catarrhale qui apparaissent sous la plèvre comme des taches diffuses, d'un bleu violacé; les plus petits de ces noyaux sont cunéiformes, à base sous-pleurale.

Cœur. — Poids = 365 grammes. Parois épaissies, cavités dilatées et à peu près vides.

Le sang qui s'écoule des gros vaisseaux est foncé, noirâtre, exempt de caillots et médiocrement poisseux.

Abdomen. — Péritoine lisse, luisant, nullement poisseux. L'iléum présente extérieurement une teinte rosée due à une fine arborisation vasculaire.

Estomac. — Contient une grande quantité de bile visqueuse. La muqueuse est épaissie, fortement plissée, d'une teinte rouge uniforme, sombre et noirâtre par place.

Intestin. — L'intestin grêle et le gros intestin renferment une quantité considérable de bile épaisse, pâteuse, vert foncé, très adhérente à la muqueuse.

Dans la moitié supérieure de l'intestin grêle, la muqueuse est recouverte de plaques congestives surtout marquées au sommet des valvules qui présentent, en outre, un pointillé ecchymotique. Vers l'extrémité inférieure, la muqueuse prend une teinte rouge sombre livide; il y existe une psorentérie confluente et des plaques de Peyer saillantes, gaufrées, d'un rouge sombre, ecchymotique. Le cæcum offre la même coloration, avec des follicules hypertrophiés et quelque peu ombiliqués à leur centre.

Dans le gros intestin, congestion irrégulière avec pointillé ecchymotique.

Foie. — Poids = $2^{kg},050$. Parenchyme gorgé de sang et d'une teinte rouge brun uniforme. Acini effacés.

Reins. — Poids = 470 grammes. Teinte rose lilas pâle de la surface sur laquelle tranchent des étoiles veineuses très injectées. L'écorce, d'une coloration cyanotique, n'est pas sensiblement épaissie. Pyramides fortement hyperémiées; vasa recta très apparents. Injection vive de la muqueuse des calices et des bassinets, avec plaques ecchymotiques.

La vessie est distendue par 400 grammes d'urine couleur de bouillon. A la base du trigone, la muqueuse présente une plaque hémorrhagique saillante, de la dimension d'une lentille et surmontée au centre d'une petite eschare grisâtre.

Rate. — Poids = 170 grammes. Tissu ferme; teinte rouge lie de vin.

Examen histologique du tube digestif.

L'intestin grêle, à part les altérations mentionnées ci-dessus, ne présente aucune lésion spéciale. Tout au plus y a-t-il un peu de surabondance de cellules lymphatiques dans le stroma interglandulaire.

Dans le gros intestin, l'infiltration leucocytique de la muqueuse est plus compacte et les glandes sont plus dissociées; le revêtement épithélial abonde en cellules caliciformes. Les vaisseaux sont simplement hyperémiés. Dans la sous-muqueuse, toutefois, il y a lieu de men-

tionner l'altération partielle des parois de certains vaisseaux, et, à ce niveau, l'effusion de sang dans le voisinage. Les faisceaux conjonctifs, d'ailleurs intacts, y sont séparés par une quantité assez abondante de fibrine granuleuse et fibrillaire.

En résumé, bien que très distincts par leur durée, les deux faits qui précèdent se confondent par les lésions intestinales. Sans doute l'intense congestion de l'iléum de Cherpitel témoigne d'une évolution plus longue; mais l'analyse histologique révèle de part et d'autre des altérations élémentaires très semblables : la desquamation de l'épithélium superficiel, l'infiltration du stroma de la muqueuse par des leucocytes, l'hypertrophie des follicules clos et agminés, la réplétion plus ou moins marquée des vaisseaux, les thrombus naissant dans le cas de Godin, enfin des ébauches d'altération des parois vasculaires avec effusion de sang et de lymphe dans celui de Cherpitel.

Ces différents désordres sont consignés dans toutes les descriptions histologiques connues de l'intestin cholérique, à l'exception toutefois de ceux qui se rapportent aux vaisseaux : les thrombus et les altérations pariétales de ces derniers, à peine dessinés ici, occuperont une place importante au milieu des lésions complexes que nous présenteront les fait suivants.

2° *Altérations moyennes.*

Obs. III. — Guivarche. 25 ans. Après quatre jours de diarrhée légère, est pris des symptômes caractéristiques du choléra. *État typhoïde avec hypothermie.* Selles et vomissements très rares. Mort le cinquième our après le début de l'attaque confirmée.

Autopsie (2 heures après la mort).

Cerveau. — Méninges fortement injectées; teinte rose lilas sombre de la substance grise. Piqueté rouge confluent sur la substance blanche.

Thorax. Poumons. — Pâleur des deux organes dans les régions antérieures. En arrière, à droite et à gauche, quelques infarctus sous-pleuraux, d'un rouge sombre. L'un de ces infarctus est ferme et sa coupe présente un aspect finement granuleux semblable à celui de la pneumonie catarrhale. Le lobe inférieur de chaque côté est parsemé de noyaux de pneumonie catarrhale, qui tranchent par leur coloration

rouge sombre sur la teinte pâle ambiante. Vers les parties postérieures, ces noyaux deviennent très confluents et se fusionnent en hépatisation catarrhale diffuse.

Cœur. — Poids = 260 grammes. En diastole. Dans le cœur droit, énorme caillot fibrino-cruorique baigné par une sérosité rougeâtre, visqueuse; un caillot semblable existe dans l'oreillette gauche. Les cavités sont dilatées et les parois flasques; le muscle est d'une coloration foncée, légèrement cyanotique.

Abdomen. — *Estomac* rétracté, petit, bilobé. Contient quelques cuillerées de bile verdâtre et mousseuse. Les plis de la muqueuse sont fortement dessinés et d'une coloration rouge lie de vin, tandis que dans l'intervalle la muqueuse reste pâle ou rosée.

Duodénum. — Gorgé de bile; muqueuse en apparence normale, sans injection.

Intestin. — Tout le tube intestinal est rempli de bile épaissé, verdâtre, inodore dans les parties supérieures, mais d'odeur fécaloïde dans le gros intestin. La consistance de ce liquide augmente au fur et à mesure qu'on se rapproche du rectum; il adhère fortement à la muqueuse, dont il ne se détache que sous un filet d'eau énergique. A part une légère injection rosée de la muqueuse, alternant avec des plaques de congestion plus vive, l'intestin ne présente rien de particulier à relever.

Foie. — Poids = 1,700 grammes. Surface lisse; teinte cyanotique générale; acini peu distincts.

Reins. — Poids = 360 grammes. Parenchyme ferme; teinte cyanotique des deux substances, plus marquée dans les pyramides.

Rate. — Poids = 170 grammes. Parenchyme ferme, rouge lie de vin.

Examen histologique du tube digestif.

Intestin grêle. — La muqueuse, à part un peu d'infiltration leucocytique dans le tissu adénoïde, n'offre aucune altération spéciale.

La sous-muqueuse, au contraire, est le siège de modifications bornées au système vasculaire, qui s'observent à des degrés variables sur la plupart des vaisseaux et sur presque toute la longueur de l'intestin, plus particulièrement dans le duodénum. Les plus petits d'entre eux, capillaires et pré-capillaires, sont en général remplis d'une substance amorphe, homogène, réfringente, brunâtre ou brun rougeâtre, représentant les globules rouges altérés et fusionnés en une masse commune; en quelques points cette substance s'est épanchée hors des vaisseaux et a diffusé dans le tissu ambiant. Certains de ces petits canaux laissent voir, en outre, un épaississement manifeste et un commencement de vitrification de leur paroi.

Ces modifications du contenu et du contenant se retrouvent encore, et même avec plus de netteté, dans les gros troncs; ceux-ci sont généralement distendus par des hématies agglomérées en une masse compacte, verdâtre [1], opaque au milieu de laquelle il est difficile de distinguer l'individualité des globules (aspect insolite dans les préparations qui n'ont passé que par l'alcool).

La tunique interne de ces vaisseaux est souvent vitreuse et vivement carminée. Parfois, surtout dans les artères d'un certain calibre, la dégénérescence s'étend à la tunique moyenne qui s'épaissit, et dont les fibres lisses, tuméfiées, comme cireuses, se dissocient sous l'action du rasoir; dans les veines, la vitrification intéresse fréquemment les trois tuniques; mais, quelque étendue qu'elle soit en épaisseur, elle ne comprend jamais qu'un segment de ces vaisseaux. Il n'est pas rare alors de voir à leur intérieur des amas de leucocytes, dont quelques-uns se conglomèrent pour former un thrombus pariétal, adhérent à cette portion altérée des parois.

Dans l'estomac existent des lésions très analogues, quoique moins accentuées.

Obs. IV. — Évrard. 30 ans. Choléra algide prolongé; selles et vomissements relativement peu fréquents. Hypothermie persistante jusqu'à la mort qui survient au commencement du septième jour.

Autopsie (16 heures après la mort).

Cerveau. — Méninges injectées. Parenchyme ferme, teinte sombre de la substance grise, piqueté rouge confluent dans la substance blanche.

Thorax. Poumons. — Les deux lobes supérieurs droit et gauche sont un peu œdématiés à leur partie postérieure. Le lobe inférieur de chaque côté est lourd, engoué, pénétré de petits noyaux pisiformes de pneumonie catarrhale, qui tranchent par leur coloration ecchymotique sur la teinte rose des parties ambiantes. Mucosités spumeuses dans les bronches dont la muqueuse est rouge lie de vin, surtout dans les petits canaux.

Cœur. — Poids = 345 grammes. Sur la face postérieure de l'organe existe un pointillé hémorrhagique. Les cavités sont vides. Ventricule gauche contracté.

Le sang qui s'écoule des gros vaisseaux afférents est noir, poisseux, sans caillots.

Abdomen. — Le péritoine est poisseux et les anses intestinales sont agglutinées par un enduit visqueux qui s'étire en fils transparents au

[1] Les pièces qui font l'objet de cette description ont été fixées par l'alcool et non le liquide de Muller.

moment de la séparation. Injection rosée de la surface extérieure de l'intestin grêle, aspect normal du gros intestin. Les ganglions mésentériques sont légèrement tuméfiés.

Le tube digestif, depuis l'estomac jusqu'au gros intestin inclus, contient une forte proportion d'une bile épaisse, verdâtre, très adhérente à la muqueuse. Celle-ci ne présente rien à signaler dans l'estomac ni dans la partie supérieure de l'intestin grêle. Mais vers le segment inférieur elle est notoirement injectée et ses replis sont parsemés, à leur sommet, de suffusions hémorrhagiques miliaires. Ce pointillé est surtout confluent au niveau des plaques de Peyer, qui présentent presque partout une teinte rouge noirâtre et sont légèrement en relief, exemptes cependant de pertes de substance. La dernière portion de l'iléum est couverte de follicules saillants, acuminés, entourés d'une zone congestive très vive, hémorrhagiés par places. La muqueuse du gros intestin est parsemée de taches hémorrhagiques du diamètre d'une lentille à celui d'une pièce de 50 centimes.

Foie. — Poids = 1,830 grammes. Surface lisse. Parenchyme sec; les acini sont fins et peu distincts les uns des autres. Vésicule distendue par une bile noire, huileuse.

Rate. — Poids = 120 grammes. Capsule flétrie. Parenchyme rouge, couleur de la chair musculaire.

Reins. Poids = 440 grammes. — Surface lisse et d'un rose pâle. Tuméfaction de l'écorce qui contraste par sa pâleur, sa coloration gris cendré avec la teinte cyanotique des pyramides.

Examen histologique du tube digestif.

Gros intestin. — Coupes intéressant une plaque hémorrhagique.

a. *Muqueuse.* — L'examen histologique y fait relever les altérations suivantes :

1° La raréfaction excessive des glandes. Les culs-de-sac qui persistent encore çà et là sont revêtus soit d'un épithélium caliciforme, soit d'éléments atrophiés, déformés et souvent fusionnés entre eux.

2° Un épaississement considérable du stroma. Il provient en partie d'une infiltration de leucocytes mal colorés, parfois granuleux, le plus souvent toutefois pourvus d'un noyau distinct, en partie aussi de l'infiltration diffuse de globules rouges dans toute l'épaisseur de la tunique; tantôt les hématies sont clairsemées, mélangées en proportions à peu près égales avec les leucocytes, tantôt elles forment de vrais foyers hémorrhagiques; enfin, il existe des territoires assez étendus où le sang épanché est si abondant que les globules rouges, fortement pressés, masquent les éléments propres de la muqueuse.

3° Une réplétion, une distension générale de tous les vaisseaux de la muqueuse jusqu'aux capillaires les plus ténus, ceux mêmes dont

le calibre ne dépasse pas le diamètre d'un globule rouge. Le contenu des capillaires et des vaisseaux pré-capillaires est constitué par une masse homogène, réfringente, jaune brunâtre ou rougeâtre; on dirait que les globules rouges fluidifiés se sont fondus en une sorte de coulée gélatineuse imprégnée par l'hémoglobine ou ses dérivés. Dans les vaisseaux plus gros, le sang a subi la même altération, avec cette différence, toutefois, que le bouchon hématique est parfois brusquement interrompu sur une partie de son parcours par un thrombus pariétal ou central, formé de leucocytes agglomérés, granuleux et vivement imprégnés par le carmin.

b. *Sous-muqueuse.* — Les altérations de la sous-muqueuse sont exactement semblables à celles de la tunique précédente, toutefois les hémorrhagies y sont moins abondantes et restent strictement limitées au pourtour immédiat des vaisseaux. La réplétion de ceux-ci et, chose insolite, surtout des artères, est aussi complète et aussi générale que dans la muqueuse. Ici comme là, le bouchon qui distend et obstrue le vaisseau est souvent formé de deux parties : l'une hématique, d'un rouge brun, l'autre leucocytique, coloré par le carmin. Dans la plupart des artérioles, les parois sont épaissies et les tuniques fusionnées en une sorte d'anneau homogène, non vitreux, où il est impossible de distinguer les parties élémentaires.

Les faisceaux conjonctifs ont conservé leurs caractères histo-chimiques normaux; ils paraissent toutefois un peu dissociés par une exsudation fibrineuse et leucocytique dans les territoires où les vaisseaux présentent leur maximum d'altération.

Dans les follicules clos, les vaisseaux montrent des lésions semblables à celles qui ont été signalées à propos de la muqueuse, et les hémorrhagies n'y sont pas rares.

Intestin grêle. — Les coupes enlevées à des hauteurs variables présentent des altérations identiques aux précédentes quant au fond, différentes seulement par leur degré qui est moindre. Il en est de même du gros intestin en dehors des foyers hémorrhagiques.

Obs. V. — Blanquet. 23 ans. Après deux jours de diarrhée prémonitoire, choléra algide terminé par un état typhoïde avec hypothermie. Selles et vomissements assez nombreux dans les premiers jours de la maladie. Mort au commencement du septième jour.

Autopsie (16 heures après la mort).

Cerveau. — Apparence normale.

Thorax. Poumons. — Dans la partie supérieure du lobe inférieur gauche existent deux infarctus sous-pleuraux du volume d'une noisette; l'un est rouge sombre dans toute son épaisseur, l'autre est décoloré et diminué de consistance au centre. Dans les lobes inférieurs

droit et gauche, pneumonie catarrhale lobulaire très confluente, presque diffuse à gauche.

Cœur. — Poids = 338 grammes. Volumineux, agrandi dans tous les sens, surtout dans le sens transversal. Pointillé ecchymotique sur tout le pourtour de la base du cœur gauche. Énorme caillot fibrineux intriqué dans les colonnes charnues du cœur droit et se prolongeant dans l'artère pulmonaire. Caillot semblable dans le cœur gauche. Valvules et orifices sains.

Le sang qui s'écoule des gros vaisseaux est noir, sans caillots.

Abdomen. — Péritoine visqueux, poisseux. Les anses intestinales sont lubréfiées et agglutinées par un enduit de même nature.

Tube digestif. — Tous les segments de l'intestin sont remplis d'une bile épaisse, très adhérente. La muqueuse de l'estomac est d'une teinte rouge sombre uniforme avec pointillé ecchymotique. Dans le duodénum et le jéjunum, épaississement des valvules conniventes, injection de la muqueuse avec hémorrhagies millaires qui, dans les points les moins altérés, sont bornées au sommet des replis. Dans l'iléum, principalement vers la moitié inférieure, teinte rouge sombre presque uniforme avec nombreuses plaques noirâtres, manifestement hémorrhagiques; quelques-unes de ces plaques sont exulcérées en partie. Psorentérie de plus en plus confluente vers le cæcum; les follicules, outre leur saillie, présentent une teinte rouge vineux sombre.

Foie. — Poids = $1^{kg},920$. Ne présente rien de particulier, si ce n'est l'effacement des granulations hépatiques et la teinte rouge sombre, uniforme. Vésicule distendue par une bile claire, presque incolore.

Rate. — Petite. Poids = 100 grammes. Parenchyme rouge brun, ferme et sec, contrastant avec l'injection et la succulence de tous les viscères.

Reins. — Poids = 440 grammes. Surface d'apparence normale. A la coupe, teinte cyanotique générale, surtout marquée dans les pyramides. Léger épaississement de la substance corticale; celle-ci est parsemée d'un pointillé gris très fin, ressemblant à de petits grains de semoule. Vaisseaux interlobulaires turgides.

Examen histologique du tube digestif.

Gros intestin (colon descendant, colon transverse).

a. *Muqueuse.* — La muqueuse est conservée sur toute sa longueur, mais profondément altérée en certains points, qui représentent autant de foyers de nécrose. A ce niveau, les glandes font défaut et ne sont plus figurées que par de rares culs-de-sac contenant soit des cellules épithéliales libres, parfois conglomérées entre elles, soit de la fibrine fibrillaire. Le stroma est farci de leucocytes qui, faiblement colorés

d'une manière générale, le sont de moins en moins au fur et à mesure que l'on se rapproche de la surface; leurs noyaux sont peu distincts ou manquent tout à fait. Dans la couche la plus superficielle, ces éléments se fragmentent et forment une poussière plus ou moins fine, réfractaire aux matières colorantes. Cette couche nécrosée, comparable au thrombus de Zahn, s'émiette et se désagrège en maint endroit; çà et là elle est recouverte d'un mince dépôt de fibrine fibrillaire ou de petites pellicules diphthéroïdes. Les vaisseaux du stroma sont tous gorgés de sang qui, par places, forme des amas bruns, opaques, presque homogènes. Les hémorrhagies sont exceptionnelles. Dans quelques vaisseaux capillaires et pré-capillaires on rencontre des thrombus pariétaux naissants.

En dehors de ces foyers de nécrose, la muqueuse est beaucoup moins altérée. Les glandes conservent leur disposition normale et leur revêtement épithélial; elles sont simplement écartées les unes des autres par l'accumulation de leucocytes dans le stroma. Ces leucocytes, ainsi que l'épithélium glandulaire, sont d'ailleurs bien colorés. Les vaisseaux sont turgescents, exempts d'oblitération, et les hémorrhagies font défaut.

b. *Sous-muqueuse.* — La sous-muqueuse, en certains points, est dissociée dans sa couche superficielle par des traînées de leucocytes. Ses vaisseaux sont gorgés de sang, qui présente ici, comme dans la muqueuse, un aspect opaque, presque homogène. Cet engorgement s'observe non seulement dans les vaisseaux capillaires et veineux, mais aussi à des degrés variables dans beaucoup d'artères. Les parois de ces vaisseaux apparaissent, en outre, plus ou moins altérées : leurs différentes tuniques sont confondues en une couche finement granuleuse ou homogène, réfringente, même vitreuse, et, dans ce dernier cas, vivement colorée par le carmin. Cette lésion est ordinairement partielle; sur des coupes transversales elle n'intéresse qu'un segment de la circonférence du vaisseau, sur des coupes longitudinales elle est limitée à l'une des parois. Quelquefois, au niveau du point où les tuniques sont altérées, on voit les premières assises d'un thrombus leucocytique; plus habituellement le sang s'épanche hors des vaisseaux sous forme d'une nappe d'hématies mélangées à de la fibrine réticulée ou granuleuse. Parfois encore, sans qu'il y ait hémorrhagie proprement dite, la matière colorante du sang s'est diffusée dans les parties périvasculaires, dont la coloration brunâtre tranche sur la teinte rose des faisceaux conjonctifs. Ceux-ci sont souvent recouverts de légers dépôts de fibrine fibrillaire ou granuleuse.

Intestin grêle. Iléum.

a. *Muqueuse.* — La muqueuse apparaît presque incolore. Les glandes font défaut à peu près partout. Le stroma est infiltré de leucocytes pâles, sans noyau, tantôt presque transparents, tantôt faiblement gra-

nuleux; vers la surface de la muqueuse, les leucocytes ainsi modifiés se réduisent en un magma granuleux, incolore, qui se désagrège et s'élimine. Les vaisseaux sont gorgés de sang souvent transformé en coulées homogènes, verdâtres; çà et là des hématies libres forment des petits foyers hémorrhagiques autour des capillaires ou des vaisseaux d'un calibre un peu plus grand.

b. *Sous-muqueuse.* — La sous-muqueuse n'est pas sensiblement modifiée et ses faisceaux sont normalement colorés. Les vaisseaux, toutefois, sont notoirement lésés; ils sont gorgés de sang qui se répand à leur pourtour, et leurs parois indistinctes sont confondues en un anneau homogène.

Une plaque de Peyer comprise dans la coupe présente, comme la muqueuse, tous les caractères de la nécrose : disparition du noyau et résistance aux matières colorantes des couches cellulaires profondes, désintégration granuleuse et élimination des couches superficielles. Toutefois il existe, par places, des agrégats cellulaires qui tranchent sur le fond pâle ambiant par une vive coloration carminée. Les vaisseaux de la plaque sont tous injectés et quelques-uns sont entourés de petites nappes hémorrhagiques.

Les deux couches de la musculeuse paraissent altérées sur un grand nombre de points; elles sont très faiblement colorées et les faisceaux de fibres lisses y sont parfois confondus en une masse granuleuse qui n'est pas sans analogie avec les portions nécrosées de la muqueuse.

Bien que dans ces trois observations, la durée moyenne de l'évolution clinique ait été entre toutes la plus longue, les lésions intestinales n'y atteignent cependant pas leur plus haut degré. Nous n'insisterons pas sur les caractères macroscopiques: le péritoine est plus ou moins poisseux, les anses intestinales d'une teinte rose ou rouge foncée, la cavité digestive occupée dans ses différents segments par une bile remarquablement épaisse et visqueuse; enfin la muqueuse présente une teinte rouge sombre ou pourpre répartie par plaques ou par territoires isolés, sauf dans l'extrémité inférieure de l'iléum où la teinte rouge noirâtre est à peu près uniforme, parfois plus marquée au pourtour des follicules et au niveau des plaques.

A l'examen histologique, nous retrouvons ici le farcissement du stroma par des cellules migratrices; mais à cette altération initiale s'ajoutent de nouvelles apparences morbides: les leucocytes de la couche profonde de la muqueuse

conservent seuls des noyaux distincts et l'impressionnabilité aux matières colorantes ; dans la couche superficielle, ils sont déformés, privés de noyau et réfractaires au carmin et à l'hématoxyline, en un mot, leurs attributs sont ceux de la nécrose. Parfois toute l'épaisseur de la muqueuse présente cet aspect ; dès lors, les éléments cessent d'être distincts dans les portions superficielles, ils sont confondus en une masse granuleuse, grisâtre, semblable à celle de l'eschare sèche ou du thrombus de Zahn : cette masse se désagrège et laisse des exulcérations superficielles qui échappent à l'œil nu, mais deviennent appréciables avec le moindre grossissement. Par suite de l'épaississement du stroma, les glandes sont dissociées, déviées de leur direction ou complètement éliminées ; sur beaucoup de points elles sont réduites à l'état de simples culs-de-sac ou de fentes linéaires et étroites, contenant des cellules épithéliales vitreuses et parfois de la fibrine réticulée.

Les follicules lymphatiques isolés et agminés sont tuméfiés, surtout dans l'iléum ; dans les couches superficielles des plaques de Peyer, les cellules lymphatiques sont restées réfractaires à la matière colorante, conservées dans leur forme, ou réduites en une masse granuleuse homogène en voie de désagrégation.

Dans la couche superficielle de la sous-muqueuse, sont disséminées en quantité variable des cellules d'exsudation ; les faisceaux conjonctifs, sans être modifiés dans leur aspect propre, sont quelque peu dissociés, et recouverts çà et là d'un mince dépôt de fibrine fibrillaire ou granuleuse.

Reste à rappeler les altérations vasculaires. A peine ébauchées dans la série précédente, elles s'affirment et se caractérisent ici nettement, sans atteindre toutefois le degré excessif que nous leur trouverons dans les faits ultérieurs. Elles se rencontrent indifféremment dans la muqueuse et la sous-muqueuse, y intéressent les vaisseaux des différents ordres, et portent à la fois sur leurs parois et leur contenu. Les capillaires, les veines, et même certaines artères, sont distendus et remplis de sang. Les hématies, au lieu d'être distinctes, pâles, comme elles apparaissent d'habitude sur des pièces

durcies dans l'alcool, sont confondues en une masse opaque, brunâtre, réfringente, sorte de coulée gélatineuse, fendillée à la surface, laissant à peine reconnaître sur les bords les vagues contours de quelque globule rouge.

Mais ce qui s'impose surtout à l'attention dans l'examen du contenu des vaisseaux, ce sont des thrombus formés de leucocytes conglomérés et fortement teints par le carmin; dans les gros vaisseaux, ils sont partiels, adhérents à la paroi ou isolés au milieu de la masse des globules rouges; dans les capillaires, ils obstruent habituellement toute la lumière et occupent toujours une certaine longueur du canal. Les altérations pariétales, disséminées par foyers restreints, intéressant seulement un segment de la circonférence, consistent dans la fusion des différentes tuniques en une masse finement granuleuse, amorphe, plus ou moins réfringente, quelquefois vitreuse, à laquelle adhèrent les thrombus mentionnés plus haut; elles sont vraisemblablement la cause de la béance des artères et surtout des hémorrhagies si communes dans la muqueuse et la sous-muqueuse. En effet, les petits foyers hémorrhagiques de cette dernière se montrent toujours dans le voisinage immédiat de ces lésions pariétales : ce sont des amas de globules rouges, mêlés çà et là de fibrine fibrillaire; exceptionnellement, ils se réduisent à une sorte de plasma amorphe coloré en rouge brun par l'hémoglobine. Discrètes et ordinairement limitées au pourtour des vaisseaux dans la tunique celluleuse, les hémorrhagies sont infiniment plus nombreuses et plus diffuses dans les follicules, et surtout la muqueuse où en maint endroit l'abondance du sang épanché masque les éléments constitutifs du stroma.

Aux lésions phlegmasiques qui caractérisent surtout les premiers faits sont venues s'associer ici la nécrose, la formation d'eschares superficielles, des altérations vasculaires, enfin des hémorrhagies. Ces désordres secondaires, qui dominent les autres par leur extension sans modifier encore profondément la structure générale des parties, vont s'élever à un degré excessif dans les faits du troisième groupe.

3° *Altérations graves.*

Obs. VI. — Appriou, 30 ans. Invasion brusque sans diarrhée prémonitoire. Choléra algide avec persistance de l'hypothermie jusqu'à la mort survenue au commencement du quatrième jour. Selles séreuses, puis bilieuses ou roussâtres.

Autopsie (18 heures après la mort).

Cerveau. — Pie-mère fortement injectée. Teinte lilas foncé de la substance grise, parenchyme ferme et sec.

Thorax. Poumons. — Les poumons ne présentent d'autre altération qu'un infarctus rouge du volume d'un œuf de pigeon dans le lobe inférieur du poumon gauche, et un autre infarctus, plus avancé, de la grosseur d'une aveline dans le lobe moyen.

Cœur. — Poids = 352 grammes, dilaté. Le ventricule droit contient un caillot volumineux, fibrino-cruorique, qui se prolonge dans l'artère pulmonaire. Le cœur gauche est vide.

Le sang qui s'écoule des gros vaisseaux ressemble à une solution d'hémoglobine dans un liquide visqueux.

Abdomen. — Le péritoine est enduit d'une matière visqueuse très riche en leucocytes; dans le petit bassin il existe environ 20 grammes d'un liquide également visqueux.

Tube digestif. — Tous les segments, depuis l'estomac jusqu'au rectum, sont gorgés d'une bile épaisse, visqueuse et adhérente.

Dans l'estomac, la matière colorante bilieuse imprègne fortement la muqueuse qui, d'ailleurs, est exempte de toute altération.

L'intestin grêle présente sur toute sa longueur une injection plus ou moins vive, surtout marquée au sommet des replis, une éruption psorentérique assez confluente et des plaques de Peyer légèrement saillantes. Ces lésions sont d'autant plus marquées qu'on se rapproche du cæcum. La muqueuse du colon est vivement injectée. Elle est parsemée, principalement dans la portion ascendante, d'exulcérations superficielles dont les dimensions varient entre celles d'une lentille et d'une pièce de un franc. Leur direction est généralement transversale; elles sont reliées les unes aux autres par des traînées sinueuses et enfin recouvertes d'un exsudat membraniforme. Ces nécroses superficielles font défaut dans l'S iliaque et le rectum dont la muqueuse est simplement injectée au niveau des replis.

Foie. — Poids = 1,700 grammes. Parenchyme rouge sombre, marbré de taches chamois. Les acini très fins sont fondus les uns dans les autres. Les veines sus-hépatiques sont gorgées de sang fluide.

Reins. — Poids = 280 grammes. Substance corticale pâle, teinte cyanosée des pyramides.

Rate. — Poids = 108 grammes. Sèche et de consistance charnue.

Examen histologique du tube digestif (Pl. XIII, *fig.* 2).

Gros intestin (colon descendant).

a. *Muqueuse.* — La muqueuse M est partout altérée, mais à des degrés très différents.

Dans les parties les moins atteintes, on relève simplement la raréfaction des glandes, l'engorgement du réseau capillaire, l'infiltration compacte de leucocytes et parfois de globules rouges dans le stroma inter-glandulaire épaissi; enfin çà et là, des capillaires thrombosés et des tronçons de glandes dont l'épithélium est nécrosé, transformé en blocs vivement colorés par le carmin.

Ailleurs la muqueuse a conservé, ou à peu près, son épaisseur normale, mais la structure est déjà plus profondément modifiée. Les glandes y font presque défaut, et les tronçons qui les représentent apparaissent comme des colonnes cylindriques homogènes, fortement teintes par le carmin *g*. Le stroma de la muqueuse est figuré par des leucocytes tassés, peu accessibles à la matière colorante, sans noyau apparent, et tendant à se conglomérer par places. Cette membrane qui rappelle ainsi l'exsudat diphthéritique de la nécrose expérimentale de l'intestin, est sillonnée de vaisseaux oblitérés en partie par des hématies fusionnées, en partie aussi par une matière amorphe, homogène, quelquefois vaguement feuilletée, mais toujours vivement colorée par le carmin. Des globules rouges en quantité innombrable sont disséminés dans l'épaisseur de la membrane, tantôt isolés et épars ou réunis en vrais foyers hémorrhagiques. La muqueuse ainsi altérée se désagrège sur de nombreux points, parfois même elle est complètement détruite jusqu'à la tunique de Brucke. Dans les portions correspondantes de la sous-muqueuse, il y a toujours alors un afflux considérable de leucocytes.

Le degré le plus avancé des altérations est représenté par des *eschares sèches* et des *ulcérations* intéressant non seulement la muqueuse, mais la celluleuse elle-même. Toutes les coupes présentent chacune deux ou trois de ces ulcères nécrotiques qui, par leurs caractères histologiques, reproduisent exactement ceux de la dysenterie. En général, ils siègent dans la sous-muqueuse elle-même : sur leurs bords, la muqueuse encore conservée présente les lésions décrites plus haut. Quant à l'eschare E, elle se laisse diviser en trois couches qui sont de la surface à la profondeur :

1° Une zone *cs* finement granuleuse, absolument réfractaire à l'hématoxyline et au carmin, identique dans son apparence au thrombus blanc. Cette zone, très irrégulière et comme effilochée à sa surface libre, est manifestement en voie de désagrégation.

2° Une zone moyenne *cm*, de beaucoup la plus épaisse, se continuant par transition graduelle avec la précédente et constituée presque entièrement par des leucocytes tassés dans le tissu conjonctif. De ces éléments les uns vitreux sont imprégnés par le carmin, les autres y sont restés

réfractaires; les premiers tendent à se fusionner, à former des masses amorphes ou des travées dessinant une ébauche de réseau diphthéritique, dans les mailles duquel sont accumulés les seconds. Dans l'épaisseur de cette zone, on trouve des globules rouges épars ou groupés en amas, et des vaisseaux thrombosés *v*.

3° La couche profonde *cp* n'appartient pas, à proprement parler, à l'ulcère; elle est représentée par des leucocytes qui viennent affluer à la limite de la zone précédente en suivant les espaces conjonctifs. Ces traînées de cellules migratrices figurent un réseau plus ou moins serré, qui occupe à peu près tout ce qui reste de la sous-muqueuse au pourtour du foyer nécrosé. En général, ces éléments se colorent encore, et les faisceaux conjonctifs contigus ne sont pas sensiblement modifiés. Presque tous les vaisseaux sont thrombosés et leurs parois transformées en anneaux vitreux qu'investissent de petits foyers hémorrhagiques. Parmi les follicules clos, les uns sont exempts de toute altération, les autres compris dans les territoires de nécrose, ont participé aux lésions de la muqueuse et de la sous-muqueuse.

b. *Sous-muqueuse.* — Elle est irrégulièrement épaissie, et le gonflement intéresse plus spécialement les points sous-jacents aux foyers d'altération de la muqueuse. Les faisceaux conjonctifs y sont dissociés, dépourvus de leur apparence striée, comme morcelés ; entre eux s'insinuent des amas ou des traînées de leucocytes ordinairement associés à de la fibrine granuleuse ou fibrillaire. Les vaisseaux sont toujours distendus, souvent oblitérés par des thrombus hématiques ou leucocytiques. Sur de nombreux points, les parois sont vitreuses et infiltrées de globules blancs de même apparence. En général, ces foyers d'altération pariétale sont englobés dans un réseau fibrineux à trabécules épaisses, qui s'étend autour du vaisseau et renferme dans ses mailles des globules rouges.

La musculeuse et la séreuse sont intactes.

Côlon transverse et ascendant. — Les coupes pratiquées sur différents points de ces deux segments montrent des lésions identiques aux précédentes, avec cette différence toutefois que les altérations vasculaires (vitrification des parois, oblitération par des thrombus leucocytiques) y sont plus générales et plus accusées.

Intestin grêle. — L'analyse histologique pratiquée sur différents points de sa hauteur, met en évidence des lésions très variables dans leur degré : ici elles se réduisent à l'entérite simple telle qu'elle a été décrite dans l'observation I; plus souvent elles se montrent avec des caractères graves et méritent une description détaillée.

a. *Muqueuse.* — L'aspect de la muqueuse est grisâtre, terne, comme lavé. Les leucocytes qui l'infiltrent ont perdu leurs caractères histochimiques ordinaires : tantôt ils sont incolores et presque transparents, d'autrefois vitreux et vivement teints par le carmin ; tous sont dépour-

vus de noyau. Ils cessent même çà et là d'être distincts dans la couche superficielle de la muqueuse réduite alors en une masse granuleuse grisâtre, réfractaire aux matières colorantes, au milieu de laquelle sont disséminés quelques tronçons de glandes à cellules épithéliales vitreuses. Cette eschare sèche, plus ou moins superficielle, se désagrège, puis la couche profonde dans laquelle les éléments bien que nécrosés conservent plus longtemps leur forme, peut subir à son tour la désintégration granuleuse et s'éliminer comme la précédente, laissant à nu la tunique de Brucke. Cette dernière est rarement intacte ; ses fibres sont épaissies, dissociées, d'un éclat réfringent.

Tous les capillaires sont oblitérés et transformés en cordons vitreux qui tranchent par leur vive coloration rouge sur la teinte pâle de la muqueuse ambiante.

b. *Sous-muqueuse.* — Dans la couche superficielle de cette membrane, le réseau pré-capillaire est complètement thrombosé. Tous les petits vaisseaux sous-jacents à la tunique de Brucke apparaissent comme des cylindres pleins, homogènes, vivement teints par le carmin et en continuité directe avec les vaisseaux de la muqueuse semblablement altérés. Les troncs plus volumineux de la couche profonde généralement distendus, présentent des parois vitreuses et des thrombus leucocytiques presque toujours partiels, tantôt libres au milieu des hématies, tantôt adhérents et fusionnés, à leur point d'insertion, avec la paroi vitrifiée.

Les faisceaux conjonctifs sont pâles, à contours vagues, diffus, comme diffluents, recouverts de leucocytes incolores et de globules rouges.

Plaque de Peyer. — Sur les coupes pratiquées au niveau des follicules agminés, apparaissent des altérations tout à fait identiques à celles de la muqueuse; celle-ci y est détruite, et la partie superficielle des follicules est transformée en une eschare sèche, qui présente exactement les différentes couches décrites plus haut.

Estomac. — Cet organe est peu altéré. On y relève cependant une infiltration modérée de leucocytes dans l'épaisseur de la muqueuse, des foyers d'hémorrhagie miliaire et l'oblitération d'un certain nombre de capillaires par des masses vitreuses.

Obs. VII. — Aubrun, 27 ans. Choléra algide à invasion brusque et à marche rapide. Évacuations rares. Mort au début du troisième jour.

Autopsie (une heure après la mort).

Cerveau. — Rien de particulier, sauf l'injection du parenchyme et la surabondance du liquide ventriculaire.

Thorax. — Plèvre d'une teinte rosée, dépolie par places comme au début des phlegmasies. A la surface du poumon droit, multitude de taches ecchymotiques sous-pleurales de l'étendue d'une lentille à celle d'une pièce de 50 centimes, s'enfonçant sous forme de coin à plusieurs

centimètres dans le parenchyme. Ce dernier, d'ailleurs, ne présente rien à signaler.

Cœur. — Poids = 350 grammes. Ventricule gauche ferme et contracté. Cavités vides, valvules et orifices sains.

Le sang qui s'écoule des grosses veines est poisseux, visqueux, sans caillot.

Abdomen. — Péritoine poisseux. Anses intestinales rétractées par places, d'un rose lilas uniforme, sur lequel se détachent de très fines arborisations vasculaires.

Tube digestif. — L'intestin grêle contient dans ses parties supérieures un liquide grisâtre, sirupeux, au milieu duquel nagent quelques flocons blancs. L'iléum et le gros intestin renferment, au contraire, un liquide rouge brun, de nature manifestement hématique, et dont la quantité peut être évaluée à un litre environ.

La muqueuse de l'estomac présente une rougeur diffuse avec pointillé hémorrhagique, surtout marqué dans le grand cul-de-sac et au sommet des replis.

L'intestin grêle est partout le siège d'une rougeur diffuse, sur laquelle se détachent des hémorrhagies innombrables sous forme de piqueté rouge très confluent, ou de suffusions plus étendues, généralement disposées sur la crête des valvules conniventes. La surface de la muqueuse a perdu son aspect luisant; elle est comme finement chagrinée et présente l'aspect d'une langue de chat à papilles très fines. Psorentérie très confluente, avec léger relief des plaques de Peyer; la congestion et les hémorrhagies sont surtout accusées au niveau de ces dernières. Çà et là il existe quelques exulcérations superficielles. Vers le duodénum, on retrouve peu à peu l'aspect lisse de l'intestin normal; la congestion persiste, mais les suffusions hémorrhagiques sont plus discrètes. Les valvules conniventes sont épaissies.

Dans le gros intestin, rougeur congestive plus ou moins foncée avec hémorrhagies lenticulaires distribuées par plaques, entre lesquelles la muqueuse apparaît normale; les suffusions hémorrhagiques noires couronnent généralement les replis valvulaires. Psorentérie généralisée.

Foie. — Poids = 1,675 grammes. Coloration rouge brun, presque noire au niveau du lobe droit. Sur la coupe, même teinte. Parenchyme ferme, acini peu distincts. Dans le lobe droit existe un foyer hémorrhagique du volume d'une noisette. Vésicule distendue par une bile noire et visqueuse.

Rate. — Poids = 170 grammes. Couleur rouge lie de vin, parenchyme ferme, presque sec.

Reins. — Poids = 300 grammes. Rien à mentionner, sauf l'atrophie de la substance corticale qui mesure à peine 3 millimètres d'épaisseur.

Examen histologique du tube digestif.

Gros intestin. — Les altérations portent sur la muqueuse et la sous-muqueuse, mais sont beaucoup plus profondes dans la première que dans la seconde.

a. *Muqueuse.* — Déjà, à l'œil nu, sur des coupes fines, on y distingue deux zones variables dans leur épaisseur, l'une superficielle, de teinte jaune hématique, l'autre profonde et normalement colorée par le picro-carmin. La première est constituée presque entièrement par des nappes hémorrhagiques infiltrées dans le stroma; celles-ci font défaut dans la couche profonde où il existe des tronçons de glande et des vaisseaux plus ou moins altérés.

1° *Couche superficielle.* — Elle est ordinairement bornée du côté de la surface libre par une sorte de liséré amorphe, faiblement coloré par le carmin, de 5 à 10 μ d'épaisseur. Ce liseré se prolonge dans les rares fentes représentant les emplacements des glandes dont il ne reste plus vestige et paraît n'être que la membrane basale épaissie et devenue vitreuse; souvent il est doublé à sa face profonde par des trabécules fibreuses ou des leucocytes également vitreux. Le stroma de la muqueuse est converti en une sorte de tissu caverneux, gorgé de sang, et où toute apparence de structure régulière a presque complètement disparu; ce sont de larges mailles limitées par des trabécules grêles, rigides, vitreuses, provenant du stroma fibreux nécrosé ou constituées par des leucocytes fusionnés et disposés en traînées. Ce réseau qui, dans certains points, se perd au milieu de la nappe hémorrhagique, s'appuie d'une part sur le liseré précédemment décrit et, d'autre part, sur les parois des capillaires.

2° *Couche profonde.* — Dans les points les moins altérés, les glandes réduites à l'état de tronçons ont conservé leur disposition normale, leurs rapports réciproques, et même leur épithélium; toutefois celui-ci est nécrosé. Ailleurs, les culs-de-sac sont devenus rares; ils sont déviés de leur direction normale ou réduits à une cavité irrégulière contenant quelques cellules épithéliales vitreuses, libres ou confusément pressées, confondues même en masses amorphes. Dans les deux cas, le stroma inter-glandulaire est infiltré de leucocytes normaux ou nécrosés. Les vaisseaux qui le sillonnent sont gorgés de sang ou obstrués par des thrombus rouges plus ou moins étendus en longueur, se prolongeant parfois des rameaux principaux dans les branches latérales.

La tunique de Brucke est intacte; sur certains points toutefois, ses fibres sont dissociées par des traînées de leucocytes qui se continuent avec celles de la muqueuse et aussi de la sous-muqueuse.

b. *Sous-muqueuse.* — Épaissie par places, comme mamelonnée, elle présente une exsudation de leucocytes, en général discrète, mais plus prononcée toutefois au niveau des parties tuméfiées.

Les vaisseaux, même les artères, sont gorgés de sang ; les parois veineuses et artérielles sont confondues et vitrifiées, infiltrées de leucocytes qui se fusionnent avec elles.

Les oblitérations vasculaires sont extrêmement fréquentes et généralement très étendues dans les petits vaisseaux.

Les follicules lymphatiques, la musculeuse et la séreuse sont intacts.

Intestin grêle. — Les altérations de la muqueuse ne diffèrent guère des précédentes : les glandes ont disparu, et les rares vestiges qui en restent sont représentés par des fentes ou de simples culs-de-sac contenant quelques cellules éparses, vitrifiées. Le stroma est infiltré de leucocytes qui, dans la couche profonde, conservent encore leurs caractères normaux, mais vers la surface deviennent de moins en moins impressionnables au carmin, cessent d'avoir des noyaux distincts, se désagrègent et finissent par se résoudre en un amas granuleux, incolore. A ces éléments sont toujours mélangés de nombreux globules rouges, qui tantôt se disposent en traînées diffuses, tantôt forment de vraies nappes hémorrhagiques, au milieu desquelles disparaissent les parties constituantes de la muqueuse. Les vaisseaux, comme dans le gros intestin, sont toujours distendus et thrombosés.

Sur des coupes pratiquées au niveau d'une plaque de Peyer, on distingue deux couches : une profonde, constituée par des cellules lymphatiques normales, une superficielle, la plus épaisse, formée de leucocytes incolores, sans noyau, parfois fragmentés en fine poussière. Les vaisseaux de la plaque sont peu altérés, un certain nombre d'entre eux cependant présentent des thrombus pariétaux ; tous sont injectés et quelques-uns entourés d'une auréole hémorrhagique.

La sous-muqueuse, dans la couche interne, est le siège d'une infiltration leucocytique assez discrète. Des traînées de globules rouges et blancs s'insinuent également entre les faisceaux de fibres lisses de la musculeuse. La séreuse est épaissie et parsemée de quelques cellules migratrices.

En opposition avec les altérations de l'intestin grêle, nous avons à signaler l'intégrité absolue du duodénum.

Obs. VIII. — Vernhes, 22 ans. Atteint d'ictère et de diarrhée depuis un mois, lorsqu'il fut pris brusquement des symptômes caractéristiques du choléra : forme algide avec adynamie profonde; évacuations peu abondantes. Mort au cinquième jour.

Autopsie (16 heures après la mort).

Cerveau. — Parenchyme ferme, sec. Congestion veineuse peu accusée.

Thorax. — A la surface des deux poumons existent plusieurs infarctus cunéiformes, du volume d'une noisette, rouges ou en voie de

décoloration. Le lobe inférieur, de chaque côté, est parsemé de noyaux de pneumonie catarrhale.

Cœur. — Poids = 325 grammes. La face postérieure du cœur gauche est constellée de taches ecchymotiques miliaires. A la base du ventricule droit, infiltrations hémorrhagiques sous-séreuses, de l'étendue d'une pièce de un franc. Dans les cavités droites et l'oreillette gauche, caillot fibrino-cruorique; ventricule gauche vide.

Abdomen. — Péritoine injecté, d'une teinte rose lilas sombre par places, et recouvert d'un enduit gris jaunâtre, poisseux, filant, et comme purulent.

Tube digestif. — Légère distension gazeuse de l'extrémité inférieure de l'iléum et du gros intestin. L'estomac et l'intestin contiennent une grande quantité de bile jaune à laquelle s'ajoutent, dans le gros intestin, des matières fécales demi-fluides.

La muqueuse stomacale est fortement plissée, et ses replis ont une teinte rouge sombre noirâtre, due plutôt à l'infiltration sanguine qu'à la simple congestion.

Dans l'intestin grêle, surtout vers l'extrémité inférieure, les plaques de Peyer sont saillantes et d'une teinte rouge noirâtre produite par l'infiltration hémorrhagique; celle-ci, en certains points, s'étend bien au delà de la plaque sur une zone plus ou moins étendue de la muqueuse ambiante. Les quatre ou cinq plaques les plus rapprochées de la valvule iléo-cæcale sont parsemées de petites ulcérations superficielles dont les unes sont détergées, tandis que les autres sont encore comblées par des eschares jaunâtres. Vers la portion supérieure de l'intestin grêle, la muqueuse reprend son apparence normale, sauf que çà et là les valvules conniventes sont couronnées à leur sommet de fines traînées hémorrhagiques.

Dans le gros intestin, les altérations sont peu marquées et consistent en une congestion irrégulièrement distribuée par plaques avec piqueté rouge. La psorentérie est limitée au cæcum.

Les ganglions mésentériques sont légèrement tuméfiés.

Foie. — Poids = 1kg,950 grammes. Parenchyme très ferme, de coloration ictérique. Acini peu marqués.

Rate. — Poids = 180 grammes. Parenchyme ferme, rouge sombre.

Reins. — Poids = 318 grammes. Léger épaississement de la substance corticale qui tranche, par sa teinte jaune pâle ictérique, sur l'aspect bleu sombre des pyramides.

Examen histologique du tube digestif. (Pl. XIII, *fig.* 1).

Intestin grêle. — A. *Muqueuse* M. — C'est à peine si on en trouve encore les vestiges. Les parties qui en restent sont constituées par un

stroma fibro-vasculaire caduc et par des éléments cellulaires pâles, réfractaires au carmin, sans noyaux apparents, mélangés à une énorme proportion de globules rouges. Certains points ne montrent plus que des amas granuleux, grisâtres, au milieu desquels se détachent quelques leucocytes réfringents ou des cellules glandulaires éparses et vitreuses. Entre ces derniers éléments et les granulations moléculaires, on observe de nombreux intermédiaires, comme des cellules ou des noyaux fragmentés, concassés, incolores ou faiblement colorés.

Dans l'épaisseur de ces masses qui s'élèvent comme des bourgeons sur la tunique de Brucke, rampent des vaisseaux gorgés de sang *v'* ou oblitérés par des thrombus *v*, dessinant des cordons homogènes, vitreux, vivement teints par le carmin. Les glandes de Lieberkuhn ont presque toutes disparu.

Il existe en outre de petites ulcérations miliaires *u*, inappréciables à l'œil nu, intéressant toute l'épaisseur de la muqueuse et une partie de la sous-muqueuse. Leur fond est constitué par une couche de matière granuleuse sans éléments cellulaires distincts, absolument réfractaire au carmin et à l'hématoxyline. Au delà de cette zone granuleuse et se fusionnant par gradation avec elle, apparaît un réseau fibrineux dont la description viendra plus loin.

Ces altérations de la muqueuse se continuent directement avec celles de la celluleuse ; la tunique de Brucke est, en effet, presque entièrement détruite, et les rares débris qui en subsistent encore consistent en fibres lisses, dissociées par des leucocytes granuleux et incolores, rigides, vitreuses, très réfringentes et manifestement nécrosées.

B. *Sous-muqueuse* SM. — A un faible grossissement, elle apparaît tuméfiée, pâle ou presque décolorée; ses vaisseaux sont énormes, gorgés de sang ou oblitérés par des thrombus, entourés de foyers hémorrhagiques ou de réseaux grêles, fortement teints en rouge.

L'étude des détails donne lieu aux observations suivantes.

a. *Tissu conjonctif* t. — Les faisceaux conjonctifs sont profondément altérés; ils présentent différents aspects qui répondent aux diverses phases de leur transformation. Dans quelques rares points, on les retrouve encore reconnaissables, mais morcelés, divisés en tronçons courts, sans striations et peu sensibles au carmin; leurs contours se distinguent à peine. Le plus ordinairement, les fragments n'ont même plus de forme définie; ils semblent diffluents, leurs limites sont effacées ou fondues avec celles des tronçons voisins; le carmin ne les colore plus, souvent ils sont pénétrés de leucocytes pâles et de globules rouges. En un mot, ce tissu est devenu mou et pâteux. Ailleurs (et c'est là l'aspect dominant), le ramollissement paraît être complet. A la place des faisceaux, on ne voit plus que des amas de leucocytes incolores, sans noyau, ressemblant à des vésicules transparentes et noyées dans une atmosphère finement granuleuse. La substance conjonctive ainsi modifiée, est sillonnée par un réseau fibrineux *r* qui s'appuie sur les vais-

seaux et dont les mailles contiennent des leucocytes et les débris des faisceaux fibreux.

b. *Vaisseaux.* — Les vaisseaux (*fig.* 1 et 3, *v*) sont gorgés d'hématies altérées et plus ou moins fusionnées ensemble; la plupart sont thrombosés. Le thrombus est partiel (*fig.* 3, *th*) ou total (*fig.* 3, *th'*), presque toujours adhérent à la paroi. Tantôt il est formé par des stratifications de leucocytes fusionnées, entre lesquelles s'interpose une matière granuleuse (*fig.* 3, *a*), jaune brunâtre; d'autres fois cette dernière substance constitue le thrombus presque tout entier, les traînées fibrineuses se disposant seulement à sa périphérie.

Il n'est peut être pas un seul vaisseau dont la paroi soit intacte. L'altération consiste dans la vitrification et la fusion plus ou moins complète des différentes tuniques, ce qui donne à la paroi l'apparence tantôt d'un anneau vitreux, réfringent, d'autrefois celle d'un réseau diphthéroïde (*fig.* 3, *p*). Cette transformation intéresse le plus souvent la tunique adventice à laquelle se substitue alors un réseau fibrinoïde (*fig.* 3, *r*) servant d'appui à celui que nous avons décrit plus haut.

Cette modification de la paroi comprend fréquemment toute la circonférence du vaisseau. Toutefois elle peut se limiter, au moins dans son expression la plus intense, à un segment seulement qui d'ordinaire correspond à l'implantation du thrombus. Dans ces cas, la paroi est fondue dans le thrombus et le réseau diphthéroïde extérieur ; il n'existe plus de ligne de démarcation entre l'une et l'autre; les différentes parties intra- et extra-vasculaires forment un ensemble continu dans lequel on chercherait en vain les vestiges des tuniques vasculaires. Des vaisseaux ainsi modifiés doivent facilement laisser échapper leur contenu; les hémorrhagies sont, en effet, associées presque partout à ces lésions pariétales. Dans leur voisinage on trouve des globules rouges (*fig.* 3, *g*) groupés en amas et disséminés au loin sous forme de traînées plus ou moins épaisses ou mélangés aux leucocytes qui occupent les mailles du réseau fibrineux.

Les cellules ganglionnaires du plexus d'Auerbach participent à ces transformations régressives. Au lieu de grandes cellules munies chacune d'un noyau nucleolé très apparent, on ne trouve plus dans les capsules que des éléments atrophiés, désagrégés, convertis en blocs amorphes, vitreux, et colorés en brun rouge.

C. *Musculeuse* (*fig.* 1, Musc.). — Elle attire tout d'abord l'attention par le nombre considérable des vaisseaux qui la sillonnent et par les hémorrhagies dont elle est parsemée. De ces vaisseaux les uns, ordinairement les plus volumineux, sont gorgés de globules rouges plus ou moins fusionnés en coulées homogènes; d'autres sont oblitérés en partie ou en totalité par des thrombus aussi variables dans leur aspect que ceux des vaisseaux de la sous-muqueuse. Les parois sont presque partout vitrifiées et tout autour s'étendent des foyers hémorrhagiques (*fig.* 1, *h*) qui se répandent au loin entre les faisceaux musculaires,

tantôt sous forme de traînées linéaires, d'autres fois sous forme de nappes plus copieuses qui vont en s'atténuant à mesure qu'on s'éloigne de la source.

Mais, de même que la sous-muqueuse, la musculeuse est en outre le siège d'une infiltration générale de globules blancs (*fig.* 1, *l*); ceux-ci sont même beaucoup plus abondants que les hématies. Tantôt ils forment des traînées linéaires, plus souvent ils se réunissent en amas qui dissocient les faisceaux de fibres lisses et s'insinuent entre ces dernières. Il est peu d'endroits où ces éléments aient conservé leurs attributs histo chimiques ordinaires; presque toujours, en effet, ils sont réduits à l'état de corps granuleux réfractaires au carmin ou à celui de sphères incolores; c'est même ce dernier aspect qui domine. Autour des vaisseaux les plus altérés de cette couche se développe un réseau diphthéroïde à mailles plus ou moins larges, remplies de leucocytes altérés comme les précédents.

D. *Séreuse* (*fig.* 1, Sé.). — Cette tunique présente des altérations identiques à celles de la sous-muqueuse. Les faisceaux fibreux (*fig.* 1, *t*) y subissent la même transformation. D'une manière générale ils sont fondus en une masse amorphe, grise, granuleuse, pénétrée d'hématies et surtout de leucocytes présentant les différents aspects signalés plus haut. A la surface libre s'étale une couche de fibrine réticulée (*fig.* 1, *e*) qui, par sa partie profonde se continue graduellement avec la matière fibrinoïde infiltrée dans l'épaisseur de la membrane.

Les coupes nombreuses pratiquées en des points très différents de l'intestin grêle montrent partout des lésions identiques aux précédentes, variables seulement par leur extension en surface et en profondeur. Si çà et là les différentes tuniques sont inégalement intéressées, du moins les lésions vasculaires, les hémorrhagies, l'infiltration des tissus par des leucocytes nécrosés n'y font jamais défaut. Les eschares sèches et les ulcérations de la muqueuse se retrouvent partout et dépassent fréquemment ses limites profondes.

Au milieu de tous ces désordres les hémorrhagies dominent sur quelques points de l'iléum; elles occupent les quatre tuniques et rendent difficile l'interprétation des altérations concomitantes. Dans la muqueuse comme dans la sous-muqueuse, les vaisseaux démesurément élargis sont noyés au milieu de foyers hémorrhagiques compacts, d'où rayonnent en tous sens des traînées qui se réunissent à des traînées semblables émanées de foyers voisins; il en résulte une infiltration sanguine presque ininterrompue. Dans la muqueuse, le sang s'est substitué aux glandes dont il ne reste plus que de rares vestiges et aux éléments même du tissu adénoïde. Dans la sous-muqueuse, il a dissocié les faisceaux conjonctifs, déterminant un épaisissement notable aux points où les foyers sont les plus confluents. Enfin il n'y a pas jusqu'aux tuniques musculaire et séreuse dont les faisceaux constituants ne soient disso-

ciés par des nappes sanguines, largement répandues au pourtour des vaisseaux. Il est inutile d'ajouter que ces derniers présentent partout, à un degré variable, l'altération vitreuse de la paroi et les obstructions partielles ou totales par les thrombus déjà décrits.

Plaques de Peyer. — Sur des coupes se rapportant aux plaques de Peyer nous retrouvons des altérations nécrotiques et ulcératives semblables à celles qui viennent d'être décrites, avec cette réserve qu'elles restent généralement bornées à la surface de la plaque.

Gros intestin. — Cet organe est très peu altéré relativement à l'intestin grêle ; il présente seulement à mentionner la chute de l'épithélium, une légère infiltration de leucocytes dans le stroma de la muqueuse et l'injection des capillaires. La sous-muqueuse est partout saine ainsi que les deux tuniques externes.

C'est à ces trois faits que se rapportent les lésions les plus profondes de notre série. Le péritoine y présente une teinte lilas foncé, à laquelle s'ajoutent, au niveau de l'intestin grêle, des taches d'un rouge sombre ou livide ; comme dans les faits précédents, il est enduit d'un exsudat visqueux qui poisse aux doigts et agglutine les anses intestinales. Celles-ci sont en général revenues sur elles-mêmes, à l'exception de l'iléum qui est distendu. Dans deux faits, terminés au quatrième et au cinquième jour, l'intestin contient en abondance une bile visqueuse, épaisse, très adhérente à la muqueuse ; dans le troisième, où la mort eut lieu au cinquième jour, le contenu est grisâtre, floconneux au niveau des parties supérieures, rouge brun, couleur chocolat dans l'iléum et le gros intestin, sans matière fécale.

L'estomac est rétracté, la muqueuse plissée sur toute son étendue ; elle présente ordinairement dans le grand cul-de-sac une teinte rouge sombre, à laquelle se surajoute un pointillé ecchymotique serré au sommet des replis. Cette même teinte se retrouve sur tout le reste du tractus muqueux, inégale dans son intensité et son mode de distribution : bornée dans le duodénum et le jéjunum au sommet des replis, disséminée par plaques plus ou moins étendues dans le gros intestin, elle est constante, uniforme, extrêmement intense dans l'iléum, surtout à l'extrémité inférieure ; elle domine au niveau et au pourtour des follicules solitaires et agminés, qui sont toujours tuméfiés dans cette portion de l'intestin grêle.

La psorentérie est moins constante et moins marquée dans le gros intestin.

L'analyse histologique annexée à chacune de ces observations fait ressortir les altérations élémentaires relevées déjà dans le groupe précédent, mais remarquables ici par leur extension en surface et en profondeur. Il est rare que les lésions se bornent à l'entérite simple ; d'ordinaire, même dans les foyers les moins malades, les glandes sont espacées, exfoliées en partie, réduites à des moignons irréguliers contenant, libres ou adhérentes encore, des cellules épithéliales atrophiées et vitrifiées. Les leucocytes qui se pressent dans le stroma sont pâles, dépourvus de noyaux, presque réfractaires aux matières colorantes, et toujours mélangés de globules rouges. Les vaisseaux sont gorgés de sang, oblitérés de distance en distance par des thrombus adhérents généralement à la paroi, et qui dans les capillaires sont souvent remarquables par leur longueur.

La celluleuse participe toujours aux désordres morbides de la tunique muqueuse sus-jacente : ses faisceaux conjonctifs sont tuméfiés, dépourvus en partie de leur apparence striée, morcelés par place, toujours dissociés, surtout dans la zone vasculaire, par de la fibrine et principalement par des traînées de cellules migratrices et de globules rouges. Comme dans la muqueuse, les veines et les artères sont distendues, plus ou moins obstruées par des thrombus et entourées de foyers hémorrhagiques circonscrits ou diffus.

En résumé, ce qui domine dans la tunique interne, c'est la nécrose des parties constituantes qui conservent leur forme distincte, ou se confondent en masses granuleuses, homogènes, en eschares sèches, dont la désagrégation entraîne les ulcérations. Celles-ci sont nombreuses, appréciables déjà à l'amphithéâtre, comme les pertes de substance mentionneés à la surface des plaques de Peyer, ou accessibles seulement à l'œil armé du microscope. Le plus grand nombre reste limité à l'épaisseur de la muqueuse ; quelques-unes seulement sont assez profondes pour entamer la fibreuse. On distingue toujours dans les bords et le fond deux couches : une superficielle, granuleuse, incolore, sur laquelle se détachent des

vaisseaux oblitérés par des thrombus amorphes, fortement teints par le carmin, et une profonde dans laquelle se pressent des leucocytes d'apparence normale ou nécrotique; de ces derniers les uns sont pâles, réfractaires à la matière colorante; les autres, le plus grand nombre, vitreux, très impressionnables au picro-carmin; la celluleuse sous-jacente à l'ulcère est ordinairement le siège d'un afflux plus ou moins considérable de cellules migratrices, libres entre les faisceaux ou prises dans un réseau de fibrine fibrillaire. Si la nécrose et les ulcères dominent dans le cas d'Appriou, ce sont au contraire les hémorrhagies qui l'emportent dans celui d'Aubrun; ici la muqueuse n'est plus qu'une sorte de tissu caverneux inondé de sang et dont les travées très grêles sont constituées par les fibrilles vitrifiées du stroma; quant aux autres parties élémentaires de la tunique interne, il n'en existe plus de vestiges.

Ces graves désordres, qui ont été relevés indistinctement sur le gros intestin ou l'iléum, ont revêtu leur plus haute expression dans le cas de Vernhes. La muqueuse y est détruite par la nécrose ou bouleversée par les hémorrhagies, la tunique de Brücke a disparu au milieu d'une inondation diffuse de leucocytes réfractaires aux réactifs colorants; les faisceaux fibreux de la sous-muqueuse sont tuméfiés, sans striations, grisâtres ou à peine colorés, parfois fusionnés ou transformés en une sorte de masse pâteuse qu'imprègnent partout des leucocytes nécrosés, des globules rouges et de la fibrine. Les vaisseaux sont les uns gorgés de sang, les autres obstrués en totalité ou en partie par des thrombus; tantôt ils plongent au milieu de vastes nappes hémorrhagiques, d'autres fois ils servent d'appui à un réticulum diphthéroïde dans lequel se fondent leurs parois transformées, et qui s'étend au loin, avec des mailles de plus en plus larges et des trabécules de plus en plus grêles. La musculeuse est dissociée dans ses deux couches par de larges traînées de globules rouges et blancs; en maint endroit, ses faisceaux vitrifiés ont été disséqués presque fibre à fibre. Enfin, la séreuse elle-même est épaissie, ses faisceaux conjonctifs comme ceux de la celluleuse sont ramollis et infiltrés de leucocytes incolores, et sa surface est

enduite d'un exsudat réticulé analogue à celui des membranes diphthéroïdes.

II

Cette exposition des faits montre dans leurs détails multiples et variés le caractère et le mode de succession des lésions cholériques de l'intestin. Il nous reste, pour terminer cette étude, à réunir et à présenter sommairement, dans une vue d'ensemble, les données qui s'en dégagent.

Rappelons tout d'abord, que contrairement à l'opinion généralement accréditée, le degré des lésions n'est pas toujours en rapport avec la durée du cas ; ce fait, qui n'avait pas échappé à l'observation pénétrante de Cruveilhier, ressort d'une façon précise de l'histoire comparative de Cherpitel et d'Aubrun, qui nous montre des désordres profonds et étendus dès le deuxième jour chez l'un, insignifiants ou à peine ébauchés malgré la durée prolongée de l'attaque chez l'autre. Quoi qu'il en soit, ces désordres sont variables quant à leur caractère, leur étendue, leur profondeur et leur topographie. Jusqu'à présent, les investigations histologiques n'ont guère mis en relief que la desquamation épithéliale et l'entérite. Celle-ci constitue sans doute la lésion initiale, mais elle ne tarde pas à s'effacer devant les altérations vasculaires et la nécrose qui nous ont paru être, dans nos observations du moins, les lésions dominantes de l'intestin cholérique. Déjà elles se montrent, discrètement il est vrai, dans ceux de nos faits qui au premier abord ne présentent d'autres modifications que l'hyperémie et l'infiltration nucléaire des deux tuniques internes : ce sont des foyers isolés où les glandes sont atrophiées et raréfiées, où les leucocytes qui imprègnent les couches superficielles du stroma sont dépourvus de noyaux et réfractaires aux matières colorantes, parfois même conglomérés en petites masses vitreuses, ou confondus en amas granuleux ; de telles images sont, on le sait, caractéristiques de cette forme de mort *in vivo* à laquelle Weigert a donné le nom de nécrose de coagulation. D'ordinaire la fibreuse sous-jacente à ces foyers se distingue des parties voisines par un

afflux plus considérable de cellules migratrices qui se pressent dans les espaces interfasciculaires, mélangées à de la fibrine granuleuse ou fibrillaire. Dans ces parties, les vaisseaux des deux tuniques internes ne sont pas seulement distendus, des leucocytes s'y sont conglomérés en petites masses granulo-vitreuses, libres ou adhérentes à la paroi. Au point d'insertion, celle-ci présente le même aspect que le thrombus et se confond plus ou moins complètement avec lui. L'altération pariétale s'affirme du reste dans ces cas par l'effusion de globules rouges dans le voisinage, surtout dans l'épaisseur de la muqueuse où ces éléments se trouvent toujours mêlés aux leucocytes.

Ces lésions, discrètes et superficielles dans quelques cas, deviennent plus ou mois prédominantes dans la plupart des autres. L'analyse histologique y montre des foyers de nécrose multiples envahissant peu à peu toute l'épaisseur de la muqueuse, des eschares sèches détruisant celle-ci de la surface à la profondeur, le ramollissement des faisceaux conjonctifs de la celluleuse, leur dissociation par des traînées de leucocytes et des réseaux fibrineux et diphthéroïdes, l'engorgement et la thrombose de tous les vaisseaux, enfin des hémorrhagies diffuses ou en foyer, surtout dans les deux tuniques internes.

Les eschares sont en général de peu d'étendue ; les plus larges ne dépassent pas les dimensions d'une pièce de cinquante centimès, les plus petites ne sont appréciables qu'à la loupe ou sur des coupes examinées au microscope ; elles se développent indifféremment au niveau ou en dehors de l'appareil folliculaire ; quel que soit leur siège, elles sont toujours constituées par deux couches superposées qui passent par des transitions graduelles l'une dans l'autre : une superficielle, granuleuse, grisâtre, résultant de la pulvérisation des leucocytes nécrosés, sillonnée çà et là par des vaisseaux thrombosés et vitreux ; une profonde, formée par de petites cellules dont la plupart sont nécrosées mais conservées dans leur forme. De ces petites cellules les unes sont vitreuses, fortement teintes en rouge ; les autres pâles, tuméfiées et sans noyau ; dans certaines parties, les premières tendent à se fusionner et à former une ébauche de réseau dans les mailles

duquel se trouvent incluses les secondes. L'eschare provoque toujours autour d'elle un afflux plus ou moins marqué de lymphe et de leucocytes. L'effritement de la couche superficielle sous l'influence des mouvements péristaltiques et du passage des matières détermine l'ulcère ; l'extension de celui-ci s'effectue par la transformation granuleuse et la nécrose ultérieures des couches sous-jacentes.

Les altérations de la celluleuse sont en général parallèles à celles de la muqueuse, c'est-à-dire distribuées par foyers correspondants à ceux de cette dernière. Les faisceaux conjonctifs y sont tuméfiés, dépourvus de leur apparence striée et peu sensibles au carmin ; ils sont en général morcelés, ont une teinte gris sale et des contours effacés. Dans les parties les plus altérées, ils ont perdu toute apparence de structure et sont comme fondus en une masse molle, pâteuse, grisâtre, homogène, ou finement granuleuse. Partout ils apparaissent dissociés ou imprégnés par des leucocytes mêlés à un exsudat amorphe et à de la fibrine granuleuse ou fibrillaire, formant des réseaux variables en étendue.

Insinuées d'ordinaire sous forme de traînées rouges entre les faisceaux plus ou moins altérés de la zone vasculaire de la fibreuse, les cellules migratrices constituent dans les foyers d'altération excessive des nappes considérables, au milieu desquelles disparaissent les faisceaux conjonctifs ramollis et la tunique de Brucke dissociée ; les lésions de la celluleuse se continuent alors sans ligne de démarcation avec celles de la muqueuse, et là comme ici, les éléments cellulaires montrent tous les caractères de la nécrose. Mais ce qui attire surtout l'attention au milieu de ces profonds désordres, ce sont les lésions vasculaires et les hémorrhagies. Elles sont générales, du moins les avons-nous constatées sur les points les plus différents de l'intestin, au milieu et en dehors des foyers de nécrose, ce qui leur assignerait même un caractère de priorité vis-à-vis de celle-ci.

Les lésions dont il s'agit portent sur les vaisseaux des trois ordres, à quelque tunique qu'ils appartiennent, toutefois avec une prédilection marquée pour la muqueuse et la sous-muqueuse ; elles atteignent leur plus haut degré au niveau des

ulcères, dans les foyers de nécrose et à leur voisinage. Tous les vaisseaux apparaissent démesurément distendus; tantôt ils sont remplis par des hématies pressées en colonne compacte et opaque, ou fusionnées, surtout dans les capillaires, en une sorte de coulée homogène, vert brunâtre, lisse ou craquelée. Plus souvent ils contiennent des thrombus résultant de l'agglomération de leucocytes vitreux, vivement teints en rouge par le carmin, et disposés en couches stratifiées dans lesquelles on distingue parfois l'ébauche d'un réseau diphthéroïde (*fig.* 3 *th*); entre ces couches s'interposent des amas granuleux d'un rouge plus pâle ou d'un jaune orangé (*fig.* 3 *a*). Quelquefois la plus grande partie du bouchon est formée par cette dernière substance, d'autres fois celle-ci est irrégulièrement mélangée au reste; il n'est pas rare de voir des globules rouges s'insinuer dans l'ensemble sous forme de traînées ou d'îlots épars.

Ces thrombus oblitèrent un grand nombre de capillaires et y occupent souvent une certaine étendue, de manière à les convertir en cylindres pleins, homogènes, qui tranchent par leur vive coloration rouge sur le fond terne ambiant. Quelques-uns des gros vaisseaux (artères et veines) de la sous-muqueuse sont aussi complètement oblitérés par eux; dans la plupart, toutefois, l'obstruction est partielle. Toujours volumineux et arrondi, le bouchon y est tantôt libre, baigné de tous côtés par le sang; plus souvent il adhère à la paroi, ménageant du côté opposé à l'insertion un espace en croissant occupé par des globules rouges (*fig.* 1 et 3 *v*). Des modifications importantes se montrent alors dans la paroi veineuse ou artérielle au niveau et même au delà de l'insertion du thrombus. Elles consistent dans la tuméfaction et la fusion des différentes tuniques en une bande épaisse, homogène, plus ou moins réfringente, souvent vitreuse et très impressionnable au carmin. De semblables lésions diminuent la résistance et la cohésion des parois, et à ce titre ne sont peut-être pas étrangères à la dilatation excessive des vaisseaux, à la béance des artères et surtout à la production des hémorrhagies. Celles-ci présentent des aspects différents suivant leur abondance et suivant la prédominance variable de l'une ou l'autre partie constitutive

du sang. L'altération de la paroi procédant de dedans en dehors, il n'est pas rare de voir les globules rouges s'insinuer entre les couches internes vitrifiées, les décoller, les dissocier, et former ainsi de vrais anévrismes disséquants microscopiques. Plus souvent (Vernhes) la paroi ramollie sur toute sa circonférence est imprégnée de leucocytes vitreux qui se fondent en elle et entourée extérieurement d'un réseau fibrinoïde avec lequel elle semble faire corps, et qui se développe au loin, se raccordant avec des réseaux semblables émanés des vaisseaux ambiants (*fig.* 3 *p* et *d*). Dans le voisinage du vaisseau, les mailles étroites et les trabécules épaisses rappellent l'aspect de la membrane diphthéritique ; plus loin le réseau se rapproche par ses caractères de celui de la fibrine ordinaire (*fig.* 3 *r*). Quand le vaisseau est oblitéré, le thrombus, la paroi et l'exsudat représentent un système continu au milieu duquel les éléments propres de l'artère ou de la veine cessent d'être distincts. Les mailles du réseau contiennent toujours quelques leucocytes nécrosés, mais conservés dans leur forme, et des globules rouges. Ceux-ci se pressent parfois en nappes compactes, masquent la continuité de la paroi et du réseau, et forment des sortes d'éventails dont le sommet répond au centre du vaisseau, tandis que la base se développe à son pourtour : on dirait l'hémorrhagie prise sur le fait. La prédominance de la fibrine ou des globules rouges dans ces foyers d'épanchement est vraisemblablement liée au degré variable de l'altération des parois.

A la vérité, les hémorrhagies proprement dites, l'accumulation d'hématies au pourtour des vaisseaux, dominent dans tous les faits ; elles se montrent dans toutes les tuniques de l'intestin, mais elles atteignent leur plus haut degré dans la sous-muqueuse et surtout la muqueuse, où les globules rouges libres, disséminés en nappes ou réunis en foyers, donnent à la tunique interne sa teinte rouge sombre et son aspect pointillé. L'hémorrhagie acquiert ici un degré parfois excessif, au point de transformer la muqueuse en une sorte de tissu caverneux, ainsi que nous l'a montré le fait d'Aubrun.

Les lésions que nous venons de décrire présentent le

double caractère de la phlegmasie et surtout de la nécrose; elles sont à ce titre comparables à celles de certaines maladies infectieuses bien définies, à processus nécrotique, telle que la dysenterie. Elles peuvent intéresser toutes les tuniques, et témoignent souvent d'une prédilection marquée pour le système vasculaire; elles sont diffuses, inégalement et irrégulièrement réparties, en général plus étendues en surface qu'en profondeur, susceptibles toutefois d'envahir toute l'épaisseur de l'intestin; elles n'ont aucun foyer propre, siègent indifféremment dans l'intestin grêle ou le gros intestin, et s'élèvent tantôt ici, tantôt là, à leur plus haut degré. En essayant ultérieurement de préciser leur signification, nous rendrons compte de l'ensemble de leurs caractères, et plus particulièrement de leur irrégulière dissémination sur toute la longueur du tractus intestinal.

III

DES LÉSIONS DE LA RATE, DES REINS ET DU FOIE.

Les altérations que nous avons relevées dans les autres viscères de l'abdomen n'ont ni l'étendue ni la gravité de celles de l'intestin; leur histoire présente cependant des traits intéressants que nous n'avons pas cru devoir écarter de cette étude, au risque de dépasser les limites imposées à notre travail. Telle est entre autres l'atrophie si rapide de ces organes; une courte analyse de chacun d'eux servira à préciser davantage ce caractère qui oppose le choléra à la plupart des autres maladies infectieuses.

a) Rate. — Dans tous nos faits, quelqu'en ait été la durée, cet organe a été trouvé atrophié, réduit même deux fois à la moitié de son poids normal : la moyenne de celui-ci étant de 195 grammes (Sappey), nous avons noté comme maximum 180 grammes et comme minimum 100. Les lésions histologiques, qui du reste n'ont été relevées que dans quatre de nos faits, sont impuissantes à nous éclairer sur la nature et la signification de cette atrophie; elles méritent pourtant d'être prises en considération : intéressant surtout les vaisseaux des

follicules, elles fournissent un témoignage complémentaire et inattendu de l'importance que nous avons assignée aux désordres vasculaires de l'intestin.

Dans deux des rates examinées (obs. V et VII), les parois de l'artère centrale de la plupart des glomérules sont épaissies et vitrifiées. Tantôt l'altération nécrotique reste bornée aux vaisseaux, plus souvent elle comprend la couche cellulaire immédiatement contiguë. Dans les deux autres faits (obs. III et IV), toute la masse centrale du follicule, artère et tissu lymphatique, est convertie en un bloc vitreux, irrégulier, craquelé à sa surface, homogène, très coloré par le carmin, réfractaire à l'hématoxyline. On peut estimer que cette nécrose embrasse le quart ou la moitié du petit organe; il est aisé de s'assurer que les cellules lymphatiques participent à la formation des masses vitreuses où elles sont encore individuellement distinctes, au moins sur les bords du bloc.

Dans la plupart des cas le follicule est en voie de désagrégation.

b) *Reins.* — Cinq fois sur huit, leur poids a été inférieur à la normale (340). L'atrophie a été déjà très marquée chez Godin, qui fut enlevé au bout de quelques heures; deux fois seulement le poids normal a été sensiblement dépassé : ces deux exceptions se rapportent aux deux faits dont la durée a été la plus longue (Cherpitel et Évrard). L'hypertrophie n'est pourtant pas fatalement liée à cette circonstance, puisque chez Blanquet, qui a vécu 6 jours, les deux organes ne pesaient que 210 grammes, ni à l'état typhoïde, puisque Évrard a succombé au milieu d'un état algide prolongé. Les altérations histologiques ont été moins générales et moins profondes que dans les faits produits par l'un d'entre nous, il y a douze ans, à l'occasion de l'épidémie de 1873. Nous croyons pouvoir les comprendre dans une description commune, sans nuire à la précision des détails.

Nulles ou à peine ébauchées dans les deux cas rapides (obs. I et VII), les lésions histologiques du rein n'ont revêtu quelque caractère significatif que dans ceux où la mort est survenue entre le quatrième et le neuvième jour.

Écorce — L'épithélium des tubes contournés présente différentes modifications qui vraisemblablement répondent à des degrés variables d'une même altération. Dans les points les moins lésés, il est tuméfié, sombre, mais pourvu de noyaux très apparents. Souvent l'extrémité libre des cellules glandulaires est imprégnée d'une substance claire, diffuse ou distribuée en petites vésicules. Ailleurs, cette matière mucoïde élaborée au sein du protoplasma s'est libérée dans la cavité du tube, entraînant des grumeaux ou granulations protoplasmiques et laissant l'épithélium plus ou moins entamé.

Le produit de cette élaboration et de cette désagrégation du protoplasma s'accumule peu à peu dans le canalicule; celui-ci se remplit ainsi d'une masse granuleuse, mélangée avec les vésicules ou la matière mucoïde. Consécutivement le revêtement épithélial s'amincit de plus en plus, son bord interne s'érode, se frange, se festonne et le noyau affecte une disposition de plus en plus basale; enfin, lorsque complètement épuisé par la formation de la matière mucoïde, il ne subit plus d'autre modification que celle déterminée par la pression excentrique du contenu, il se transforme en une bordure grêle, régulière, de 8 à 12 μ d'épaisseur, dans laquelle la division cellulaire est assez nettement marquée par des noyaux bien colorés et des lignes de démarcation interposées entre eux. Lorsque les tubes sont très élargis, la bordure épithéliale s'amincit au point de ressembler à un revêtement endothélial.

Au milieu de ces images on en rencontre d'autres qui se rapportent à des lésions d'un ordre différent : ce sont des tubes encombrés de cellules épithéliales desquamées, atrophiées, converties en blocs polygonaux, à angles mousses, vitreux, réfractaires à l'hématoxyline, colorés en rouge par le carmin. Ces petits foyers de nécrose n'ont été rencontrés que dans trois faits (obs. III, VI, VIII) et toujours discrètement répandus, constitués tout au plus par une dizaine de tubes. Enfin il existait dans quelques cas, au voisinage des glomérules, des tubes épars, atrophiés et remplis de petites cellules cubiques par pression réciproque, formées d'un noyau très sensible au carmin et d'une mince bordure de protoplasma clair.

Les capsules de Bowmann ont conservé leur apparence ha-

bituelle, toutefois l'épithélium qui fait suite à celui des tubes contournés est fréquemment tuméfié, souvent aussi le glomérule est éloigné de la capsule par l'interposition d'une matière granuleuse et mucoïde; il ne présente d'ailleurs par lui-même aucune altération spéciale.

Les artérioles et les veinules de l'écorce sont engorgées; rarement on y observe soit des thrombus, soit des altérations de la paroi.

Rayons médullaires. — Les branches ascendantes et les pièces intermédiaires présentent les mêmes altérations que les tubes contournés : épithélium tuméfié, granuleux, en voie de transformation mucoïde ou nécrosé. Suivant les cas, la lumière est encombrée par des masses granulo-graisseuses ou des cellules épithéliales desquamées et vitreuses.

Les tubes excréteurs sont en général normaux. Exceptionnellement on observe dans le revêtement épithélial quelque élément vésiculeux ou nécrosé ; la lumière est libre, parfois occupée par des cylindres colloïdes, plus souvent par une matière granuleuse ou des blocs vitreux venus des parties supérieures. Dans quelques cas, les différents tubes droits, y compris la branche grêle qui par ailleurs est toujours intacte, contiennent des granulations hématiques libres ou incorporées l'épithélium.

Zone limitante. — Les tubes y sont toujours revêtus d'un épithélium normal; ils renferment tantôt des amas granuleux, tantôt des blocs vitreux ou des tronçons de cylindres hyalins, exceptionnellement des globules rouges plus ou moins altérés dont les débris sont parfois absorbés et comme digérés par l'épithélium.

Les vasa recta sont gorgés de sang riche en globules blancs; ceux-ci l'emportent parfois sur les hématies. Plus souvent que dans l'écorce, on y voit des thrombus partiels, libres ou adhérents à la paroi; à leur voisinage le tissu conjonctif présente quelquefois une légère infiltration leucocytique.

La zone papillaire est en général indemne de toute altération. L'épithélium des tubes principaux est partout en place, les

noyaux sont très sensibles aux réactifs colorants et le protoplasma est clair comme d'habitude.

Ces lésions sont en somme superficielles, et n'ont pas de sens général nettement déterminé. Si la tuméfaction légère et l'élaboration de boules mucoïdes indique un certain degré d'irritation dans l'épithélium des tubes contournés, l'absence constante d'exsudat et de cellules migratrices dans les espaces de Ludwig enlève tout caractère phlegmasique à cette modification. D'autre part nous n'avons observé que dans quelques faits, et toujours limitée à des foyers restreints, la nécrose si générale signalée par Klebs[1] dans le revêtement épithélial des tubes contournés et des branches ascendantes; enfin la desquamation de l'épithélium de protection des tubes droits décrite dans l'intéressant mémoire de M. Strauss n'a pu être retrouvée dans les cas du Val-de-Grâce : nouveau témoignage en faveur de la variabilité de ces lésions suivant les circonstances de temps et de lieu des épidémies.

Mentionnons en terminant cette analyse histologique du rein, l'absence des hémorrhagies; celles-ci sont, on le sait, très fréquentes dans certaines maladies infectieuses, et on a le droit d'être surpris ici de leur rareté, quand on songe à l'importance qu'elles prennent parmi les lésions intestinales.

c) *Foie.* — Dans tous nos faits, hormis un seul, le foie a été trouvé sensiblement hypertrophié, son poids variant entre 1,700 et 2,500 grammes; l'exception concerne encore le cas si rapide de Godin, chez lequel l'atrophie de cet organe a été remarquable. Cette opposition, en ce qui concerne le volume, entre ce fait et les autres, se retrouve assez nettement dans les caractères histologiques.

1° Godin (cas foudroyant, obs. I). — Le foie diminué de volume et de poids (1,150 gr.) ne présentait aucune modification appréciable dans son apparence extérieure.

L'examen histologique avec les faibles grossissements ne révèle dans cet organe aucune particularité anormale; mais une analyse détaillée y montre des altérations caractéristiques portant à la fois sur les éléments glandulaires, les vaisseaux et le tissu conjonctif.

[1] *Ueber Cholera asiatica, nach Beobachtungen in Genua.* Bâle, 1885. p. 14.

A. *Lésions parenchymateuses.* — Les cellules hépatiques sont en général atrophiées. Elles ont perdu toute cohésion et souvent apparaissent complètement dissociées au milieu des trabécules qui conservent cependant encore leur disposition habituelle. Les contours de ces éléments cellulaires affectent une réfringence insolite, leurs angles sont mousses ou arrondis, leur protoplasma est clair, moins granuleux qu'à l'état normal, enfin les noyaux sont ou complètement effacés ou à peine apparents (picro-carmin, hématoxyline); ce dernier caractère domine dans toute l'étendue des coupes.

B. *Lésions vasculaires.* — Les capillaires ont gardé, comme les trabécules, leur disposition radiée autour de la veine centrale; rarement ils sont hyperémiés, mais leur lumière est encombrée et parfois complètement oblitérée par une substance finement granuleuse. Les veines sus-hépatiques sont plus ou moins obstruées par des amas semblables qui se retrouvent aussi dans certaines branches de la veine porte et quelques artérioles.

C. *Lésions de la capsule de Glisson.* — Dans les espaces portes existe une légère exsudation de leucocytes dont la coloration est diffuse et le noyau peu apparent.

Les canaux biliaires sont intacts.

2° Vernhes (obs. VIII). — Le foie, d'une teinte extérieure rose lilas et marbrée de taches jaunes, pèse 1,950 grammes; son parenchyme est ferme.

Les altérations histologiques ne sont pas également réparties dans toute l'épaisseur de la glande, mais distribuées par foyers épars. Ainsi sur certaines séries de coupes on ne relève aucune particularité justifiant une mention détaillée. La distribution trabéculaire y est intégralement conservée; les cellules hépatiques, un peu tuméfiées, prennent un reflet verdâtre (ictère), leurs noyaux sont très apparents, volumineux parfois et pourvus d'un nucléole brillant. Les espaces portes sont en général infiltrés de leucocytes, et les veines souvent oblitérées par des amas granuleux ou des leucocytes conglomérés, vivement colorés en rouge (picro-carmin).

Sur d'autres séries l'aspect est tout différent. L'agencement du lobule est quelque peu bouleversé, sa surface est comme craquelée. Les cellules sont en effet disjointes, plus ou moins dissociées. Les unes sont légèrement tuméfiées, pâles, à peine granuleuses, avec un noyau coloré assez visible; elles sont les moins nombreuses et quelquefois encore adhérentes entre elles.

Les autres, plus petites, présentent un protoplasma clair, homogène, peu sensible au carmin, et un noyau peu coloré qui tend à s'effacer. A ces éléments se mélangent des cellules à angles mousses, toujours très atrophiées, sans noyau apparent, constituées par une masse homogène que limitent des contours nets et brillants, et que le carmin colore

uniformément en rouge clair. Finalement, il ne reste plus des cellules glandulaires que des blocs informes, vitreux, très sensibles au carmin.

Ces différents éléments qui représentent sans doute les diverses phases d'une même transformation sont intimement mélangés et coexistent dans le même lobule ou dans une même trabécule. Toutefois, on trouve çà et là des foyers très limités constitués uniquement par des cellules atrophiées et vitreuses.

Les vaisseaux et le tissu conjonctif sont atteints ici d'altérations plus accusées que dans les séries précédentes; nous signalons la thrombose des veines portes, sus-hépatiques et des capillaires, la vitrification partielle des parois veineuses et enfin l'infiltration de leucocytes nécrosés entre les faisceaux de la capsule de Glisson. Ces foyers d'altération rappellent les images décrites à propos de l'intestin.

Les lésions dégénératives et atrophiques sont prédominantes dans le fait si rapide de Godin; dans les autres, dont la durée a été plus ou moins longue, elles se sont associé des altérations hyperplasiques, vraisemblablement secondaires, auxquelles la glande est redevable de l'hypertrophie.

En résumé, des processus atrophiques et dégénératifs dominent au milieu des altérations de ces trois viscères; ils séparent le choléra de nos maladies infectieuses les plus communes, telles que la fièvre typhoïde et la malaria, et constituent un des traits particuliers de son histoire. Est-il permis d'y voir avec Klebs l'effet d'une substance toxique produite par les commas et non d'un agent infectieux spécifique, sous prétexte que celui-ci détermine toujours des modifications hyperplasiques dans les viscères du bas-ventre? Il suffit, pour réfuter une pareille prétention, de rappeler que l'atrophie de ceux-ci est commune à d'autres maladies infectieuses, la dysenterie et l'ictère grave; il nous paraît plus simple de reconnaître que la cause du choléra agit sur tous les points de l'organisme, et, quelle qu'elle soit, exerce sur ces organes une action plutôt nécrotique que phlogogène.

IV

Toute anatomie pathologique demande à être éclairée par la pathogénie. Sans avoir la prétention de résoudre dans l'es

pèce cet important problème, nous essayerons du moins, avant de clore notre travail, de préciser la signification des lésions intestinales qui en font le principal objet.

Il est assurément fort naturel de rattacher ces lésions à la cause même du choléra, à l'évolution, à la surface de l'intestin, du microbe dont on s'est tant occupé dans la dernière épidémie. Peu de médecins toutefois, sont convaincus de la haute signification et du rôle attribués au bacille comma; les témoignages de MM. Strauss et Roux sont loin de lui être favorables, et nous-mêmes nous l'avons trouvé rare au milieu des organismes les plus divers observés sur la plupart de nos coupes. N'est-ce pas d'ailleurs se hasarder beaucoup que d'attribuer à un agent qui ne dépasse pas le seuil de l'organisme, les graves désordres fonctionnels auxquels participent, pour ainsi dire, tous les appareils? Le micro-organisme du choléra est encore à trouver; quel qu'il soit, nous ne croyons pas qu'on puisse lui imputer les lésions intestinales en question. Celles-ci ne sont pas constantes, elles peuvent faire défaut, même dans les cas prolongés, et elles se rençontrent dans d'autres maladies infectieuses. Ce caractère d'éventualité leur assigne pour cause un facteur pathogénique secondaire, à développement accidentel ou irrégulier : il en est un entre autres qui réalise tout particulièrement ces conditions, c'est la desquamation de l'épithélium intestinal pendant la vie. Ce phénomène a été tour à tour admis et contesté par les meilleurs médecins, et cette divergence d'opinions, relativement à un simple fait d'observation, tient très vraisemblablement à sa contingence. On sait en effet, aujourd'hui, que les matières riziformes ne sont pas un simple transudat se déversant directement dans l'intestin à la faveur de la chute préalable de l'épithélium, mais proviennent d'une hypersécrétion prodigieuse de suc entérique, comparable à l'hypersécrétion sudorale de la suette : ces masses liquides, en affluant tumultueusement à la surface de la muqueuse, sont bien propres à entraîner mécaniquement çà et là des lambeaux d'épithélium, ou à en détacher ultérieurement par macération. Si donc, il n'est plus permis d'assigner à la chute de l'épithélium la signification d'un procès initial et capital dans la physiologie pathologique des symp-

tômes, il nous parait du moins rationnel de lui rapporter les lésions intestinales qui ont fait l'objet de cette étude. Toute muqueuse dépourvue de son revêtement protecteur est, on le sait, très impressionnable aux influences morbigènes extérieures. Cette susceptibilité doit se manifester surtout dans l'intestin dont les parties dénudées sont incessamment irritées par le passage des matières, et constituent autant de foyers accessibles aux nombreux germes qui habitent normalement la cavité digestive. De là les deux ordres de lésions invariablement démontrés par le microscope : l'entérite en quelque sorte traumatique déterminée par le contact des matières, et la nécrose due à l'envahissement de micro-organismes, de micrococcus surtout, que nous avons toujours trouvés à la surface des ulcères dans l'épaisseur des parties mortifiées.

Cette interprétation rend compte de la diffusion, de l'irrégulière distribution des lésions intestinales. Elle ne suffit pas, malheureusement, à nous éclairer sur la genèse des nécroses, d'ailleurs bien discrètes des autres viscères, à moins qu'on ne les attribue à des germes qui auraient pénétré dans l'organisme par l'intestin privé en partie de ses moyens de protection.

Quelle que soit d'ailleurs la pathogénie de ces lésions, qu'elles soient ou non purement secondaires ou accidentelles, nous avons cru devoir les décrire avec tous les développements qu'elles comportent, car, par leur fréquence, elles appartiennent à l'histoire du choléra, et elles occuperont certainement un jour une place dans la physiologie pathologique complète de cette maladie.

LÉGENDE EXPLICATIVE DE LA PLANCHE XIII.

Fig. 1.

Coupe de l'intestin grêle (Obs. VIII) *montrant dans leur ensemble les altérations des différentes tuniques à un faible grossissement* (obj. 2, ocul. 1, Vérick).

M, muqueuse représentée presque exclusivement par le stroma ; celui-ci est formé en grande partie par des leucocytes nécrosés, incolores ou vitreux, des vaisseaux thrombosés et vitreux *v*, d'autres *v'* gorgés de sang et entourés de

foyers hémorrhagiques. En *g* emplacement des glandes tombées. La tunique de Brucke est détruite; *u*, ulcère superficiel.

SM, sous-muqueuse; *t*, tissu conjonctif ramolli, pâle, infiltré de leucocytes réfractaires au carmin et peu visibles en raison de cette circonstance, à ce grossissement; *v*, vaisseaux en partie thrombosés; *vt*, vaisseau complètement thrombosé; *r*, réseau fibrinoïde.

Musc, musculeuse; faisceaux dissociés par des leucocytes *l*, et vaisseaux dilatés et entourés de foyers hémorrhagiques.

Se, séreuse; tissu conjonctif *t* fondu en une masse amorphe imprégnée de leucocytes non colorés; *e*, couche de fibrine réticulée.

Fig. 2.

Coupe du gros intestin (Obs. VI; obj. 0, ocul. 1, Vérick).

E, eschare sèche; *cs*, couche superficielle formée par des leucocytes nécrosés et convertis en masse granuleuse grisâtre, réfractaire au carmin; *cm*, couche moyenne, formée de leucocytes vitreux colorés et d'autres incolores, tous sans noyau, les premiers dessinant une ébauche de réseau diphthéroïde dans les mailles duquel sont inclus les seconds; en *v*, vaisseaux thrombosés.

ep, couche profonde montrant les espaces conjonctifs occupés par de la fibrine et des cellules migratrices.

M, muqueuse avec des glandes *g* à épithélium vitreux.

Fig. 3.

Coupe de l'intestin grêle (Obs. VIII) *montrant dans leurs détails les altérations histologiques de la celluleuse* (obj. 6, ocul. 1, Vérick).

f, faisceaux conjonctifs tuméfiés, mous et morcelés.

t, tissu conjonctif converti en une masse pâteuse, grisâtre, granuleuse. En *t'* le même tissu imprégné de leucocytes.

v, vaisseaux distendus; *th*, thrombus partiel et adhérent, montrant des leucocytes vitreux, conglomérés et disposés en couches stratifiées dessinant un réseau; *a*, amas granuleux interposés entre ces couches; *th'*, thrombus total; *th''* thrombus libre au milieu du sang; *l*, leucocytes vitreux et conglomérés au milieu du sang.

p, paroi vitreuse infiltrée de leucocytes de même aspect et fondus avec elle; elle est transformée en une sorte de réseau diphthéroïde en continuité avec le thrombus et le réseau ambiant; *d*, réseau d'apparence diphthéritique; *r*, réseau fibrineux raccordant les réseaux périvasculaires et contenant dans ses mailles les débris du tissu conjonctif et les leucocytes nécrosés; *g*, globules rouges libres.

III

DES TUMEURS DU TYPE NERVEUX,

NEUROSARCOMES ET NÉVROMES ADULTES,

Par M. L. BARD, professeur agrégé,
Chef du laboratoire d'anatomie pathologique de la Faculté de Lyon.

(PLANCHE XIV.)

I. — Dans un mémoire précédent [1], j'ai cherché à établir que les tumeurs proprement dites reconnaissent pour origine une multiplication active des éléments normaux des tissus; que les cellules proliférées qui constituent la tumeur ne perdent pas pour cela le type atavique, et qu'elles reproduisent exclusivement, dans leur évolution ultérieure, les caractères primordiaux qui appartiennent en propre aux cellules ancestrales qui leur ont donné naissance. Suivant les cas, ces cellules nouvelles s'arrêtent à un point déterminé de leur évolution, ou parviennent aux limites les plus éloignées de leur développement physiologique.

La notion de spécificité absolue des éléments cellulaires doit s'imposer à l'étude des tissus normaux et remplacer, dans l'étude anatomo-pathologique des tumeurs, la notion d'un tissu embryonnaire indifférent et de métaplasies indéterminées. Tous les types cellulaires de l'organisme normal peuvent d'ailleurs présenter cette anomalie hyperplasique de leur développement embryogénique qui donne naissance aux tumeurs. Le tissu nerveux n'échappe pas à cette loi, et la prolifération

[1] *Archives de physiologie*, 1885, I, p. 246.

pathologique des cellules du type nerveux crée des tumeurs spécifiques qui, comme celles de tous les autres types cellulaires, se divisent anatomiquement en formes embryonnaires et en formes adultes, cliniquement en formes malignes et en formes bénignes.

Ici, comme dans tous les autres types cellulaires, les formes embryonnaires sont peu distinctes les unes des autres, les formes adultes, au contraire, sont multiples : leurs variétés voisines, et cependant plus ou moins nettement différentes, sont à peu près aussi nombreuses que les formes du tissu paternel physiologique. Elles diffèrent suivant qu'elles ont pris leur origine dans le système nerveux central ou dans le système nerveux périphérique, et même suivant les points du système nerveux central où elles se sont développées.

Les tumeurs *primitives* des centres nerveux présentent, à des degrés divers, une consistance molle, analogue à celle de la glu, et c'est pour cette raison que Virchow leur a donné le nom de gliomes. Il en distingue d'ailleurs deux variétés, de consistance un peu différente, sous les noms de gliomes mous et de gliomes durs. Pour lui, ces tumeurs présentent un tissu analogue à celui de la névroglie, et comme d'autre part il voit dans la névroglie un tissu de transition vers le tissu connectif ordinaire, il ne sépare pas les gliomes des sarcomes conjonctifs et crée pour eux le nom de glio-sarcomes.

Après Virchow, et à mesure que la nature connective de la névroglie est plus solidement établie et plus généralement acceptée, les gliomes sont plus formellement englobés dans les tumeurs dérivées du type conjonctif. Cornil et Ranvier, et avec eux tous les auteurs, les décrivent sous le nom de sarcomes névrogliques.

C'est ainsi que, depuis Virchow, la nature connective du gliome paraît devenue une de ces vérités banales et incontestées que l'on ne discute même plus. Si Klebs[1] fait entendre une note discordante, à propos d'un cas qu'il a observé, ce n'est pas pour affirmer l'existence d'une tumeur nerveuse, mais bien au contraire pour nier que les gliomes soient de

[1] *Prager Vierteljahreschrift*, Bd 133, p. 2.

véritables tumeurs. Il a trouvé, dans le cas qu'il décrit, des filets nerveux qu'il croit en état de transmettre les excitations centrales aux nerfs moteurs périphériques; il part de là pour refuser au gliome le caractère de tumeur, et déclarer qu'il est au système nerveux central ce que l'éléphantiasis est aux parties molles du tronc et des extrémités.

Les données invoquées par Klebs ne s'appliquent qu'aux tumeurs adultes, d'ailleurs assez rares, dans lesquelles on peut trouver des cellules nerveuses ganglionnaires et des tubes nerveux vrais; elles sont loin de se rapporter aux formes embryonnaires, et, bien que l'auteur ait eu raison de signaler les rapports qui unissent la substance gliomateuse à la substance nerveuse, il n'en a pas moins commis une erreur formelle d'interprétation.

Les gliomes présentent en effet bien réellement les caractères des tumeurs véritables, tant par les détails de leur histoire clinique que par ceux de leur histoire anatomo-pathologique.

J'ai eu l'occasion d'en observer un certain nombre; toutes les préparations m'ont permis de constater l'*origine nerveuse des cellules fondamentales* qui les constituent, et il m'a été facile de les séparer nettement en deux groupes qui correspondent, pour le tissu nerveux, aux *formes embryonnaires* et aux *formes adultes*, dont j'admets d'ailleurs l'existence pour tous les types cellulaires de l'organisme.

Telles sont les deux données fondamentales que j'essayerai de mettre en relief dans une description générale, sans m'arrêter aux détails minutieux des cas que j'ai pu observer, et sans prétendre à faire ici une étude complète des tumeurs du type nerveux.

II. — Les *formes embryonnaires* correspondent aux tumeurs de consistance molle, à celles-là même que Virchow appelait des gliomes mous. Leur couleur est habituellement jaunâtre, d'intensité très variable suivant la richesse vasculaire de la tumeur. Il est fréquent de constater des foyers sanguins plus ou moins volumineux sur divers points, et très sou

vent la mort survient précisément par une inondation hémorrhagique du néoplasme.

Ces tumeurs sont faciles à étudier par les divers procédés habituels de durcissement et de coloration, sans qu'il soit besoin d'une technique particulière.

On reconnaît au premier abord que la tumeur est à peu près exclusivement constituée par une accumulation de cellules, sans interposition de stroma ni de tissu intercellulaire bien évident. Ce caractère justifie donc la dénomination de sarcome, adoptée par Virchow, si l'on se contente avec tous les auteurs de réunir dans ce groupe tous les néoplasmes composés de tissu embryonnaire. Mais nous avons vu, dans le mémoire précédent, que la notion de cellule embryonnaire indifférente ne saurait suffire; que, pour embryonnaire qu'elle soit, toute cellule est la forme jeune et déjà spécifique d'un type cellulaire déterminé. La loi de spécificité cellulaire nous impose le devoir de rechercher à quel type physiologique se rattachent les cellules embryonnaires que nous observons dans le tissu d'une tumeur.

Si l'on examine attentivement à ce point de vue les formes de gliomes qui nous occupent, les détails caractéristiques sont faciles à retrouver et suffisent amplement à justifier ma manière de voir.

A un faible grossissement, on constate déjà que les noyaux sont volumineux et relativement moins serrés que dans les autres tumeurs formées de tissu embryonnaire. A un grossissement suffisant, ces noyaux se montrent nettement colorés par le carmin, leur forme est arrondie, légèrement allongée, assez régulière; ils atteignent de 6 à 12 μ de diamètre, possèdent un ou deux nucléoles très brillants, et de nombreuses granulations fines plus pâles.

Ces noyaux sont plongés dans une substance protoplasmique blanche ou légèrement jaunâtre, finement granuleuse et, par places, légèrement fibrillaire; sur quelques points elle présente de petites vacuoles claires. Les contours cellulaires sont difficiles à différencier, et il semblerait, au premier abord, qu'i s'agisse de noyaux simplement distribués dans une sorte d'immense plaque protoplasmique. Mais, en variant les procédés

d'examen, et par l'étude attentive de nombreuses préparations, il ne semble pas douteux qu'il s'agisse en réalité de cellules à protoplasma abondant mais délicat, dont les contours sont facilement altérés par les modifications cadavériques ou par les procédés de durcissement.

Tous ces détails sont faciles à constater dans les figures 1 et 2 que je dois à l'obligeance de M. Trévoux, secrétaire du laboratoire. Les deux figures se rapportent à une préparation durcie par la gomme et l'alcool, et colorée par le picro-carmin.

L'examen attentif des préparations fait de suite saisir les différences qui séparent le type des cellules des gliomes de celui des tumeurs d'une autre espèce.

Les noyaux sont beaucoup plus volumineux et beaucoup moins serrés que ceux des sarcomes du type conjonctif; ces derniers se colorent d'ailleurs plus vivement encore par le carmin, d'une façon plus homogène, et ne présentent pas de nucléoles. De plus, ils ne possèdent que fort peu de protoplasma, si peu qu'il a été nié, et que l'on a parlé souvent de noyaux libres; détail qui contraste avec l'abondance du protoplasma des cellules du gliome. Celles-ci s'écartent donc notablement du type embryonnaire des cellules conjonctives et, dès lors, elles ne sauraient ressortir à la névroglie. Et, en effet, si la névroglie diffère par quelques détails du tissu conjonctif des autres organes, elle n'en rentre pas moins pour cela dans le cadre général du tissu connectif. Les travaux de Ranvier n'ont laissé subsister aucun doute sur ce point, et l'opinion contraire est née de ce que l'on a rapporté parfois à la névroglie des éléments cellulaires d'une tout autre nature. Le gliome n'est pas dès lors un sarcome névroglique.

Des différences tout aussi accusées le séparent des formations épithéliales. Les cellules du type dermique sont trop nettement distinctes pour qu'il y ait lieu d'y insister. Les noyaux volumineux, nucléolés, de certaines cellules épithéliales glandulaires sont quelque peu semblables à ceux des cellules nerveuses embryonnaires, mais leur contour est plus net, leur coloration par le carmin plus intense, et surtout ils ne sont jamais plongés dans le protoplasma blanchâtre, finement granuleux, qui n'appartient qu'au tissu nerveux.

Toutes ces différences sont faciles à multiplier et à mettre en évidence en variant les méthodes de coloration et en comparant des préparations de tumeurs des diverses espèces caractéristiques.

Dans les cas types, comme celui que j'ai fait dessiner, les cellules du gliome sont parfaitement semblables à celles que l'on rencontre dans le premier stade du développement de la moelle et du cerveau, sur les embryons des vertébrés et surtout des mammifères. Il serait souvent à peu près impossible, sur certains points, de distinguer une coupe de gliome d'une coupe de substance grise embryonnaire. Dans les deux cas, la masse est presque exclusivement composée de cellules à protoplasma abondant, mal délimité, à noyaux volumineux, à peu près sans mélange d'éléments étrangers conjonctifs, c'est-à-dire névrogliques.

Prises isolément, les cellules qui se retrouvent dans ces deux tissus, de nature en apparence si différente, présentent des caractères identiques; il suffira pour s'en convaincre de comparer les cellules de la figure 2, représentant un gliome embryonnaire avec celles que Vignal décrit dans son mémoire sur *le développement de la moelle des mammifères*[1], et en particulier avec celles des figures 2, 5 et 6 de son travail.

Il est vrai que pour Vignal ce sont là des éléments qui peuvent devenir à volonté soit une cellule nerveuse, soit une cellule de névroglie. Mais on ne peut nier que ce soient là des formes cellulaires très spéciales, qui ne se trouvent que là, et Vignal fait ressortir d'ailleurs avec beaucoup d'exactitude les étapes évolutives par lesquelles cette cellule embryonnaire arrive à constituer la cellule nerveuse adulte la plus compliquée. Par contre, il ne montre nullement comment ces cellules pourraient se transformer en cellules névrogliques vraies. Je me suis déjà expliqué sur la facilité avec laquelle on admet ces changements à vue de type évolutif, et je ne saurais accepter cette manière de voir.

Vignal a eu le tort de rapporter à la névroglie ce qui appartient aux étapes embryonnaires des cellules nerveuses elles-

[1] *Archives de physiologie*, 1884, II, p. 177.

mêmes; et il pousse cette confusion si loin, qu'il arrive jusqu'à désigner encore comme névrogliques les cellules de ses figures 16 et 17, qui présentent cependant déjà des prolongements de Deithers. Il est regrettable que dans ce travail, d'ailleurs si remarquable, l'auteur n'ait pas été guidé par la notion de la spécificité des cellules du type nerveux, qu'il n'ait pas fait le départ plus exact de ce qui appartient à la prolifération de ces dernières et de ce qui ressortit au contraire au mélange plus tardif des éléments conjonctifs qui viennent construire la névroglie au milieu des premières.

Les cellules fondamentales des gliomes embryonnaires se séparent donc nettement des cellules embryonnaires conjonctives et épithéliales; elles sont semblables aux cellules jeunes des centres nerveux de l'embryon; elles ressortissent certainement au type nerveux.

Tous les gliomes embryonnaires que j'ai pu observer m'ont présenté les mêmes caractères essentiels, mais j'ai choisi, pour le faire dessiner, celui dont les cellules présentent déjà un degré relativement avancé de développement, et qui, par là même, pouvaient être plus facilement et plus nettement déterminées. Il importe cependant de savoir qu'il y a des degrés dans ces stades embryonnaires eux-mêmes; dans d'autres cas, les formes cellulaires sont encore plus jeunes, les noyaux sont alors un peu moins volumineux et le protoplasma plus rare; la détermination du type reste néanmoins toujours facile quand on a déjà appris à distinguer les formes plus avancées.

La connaissance de la véritable nature des gliomes doit nous conduire à leur donner un nom qui rappelle leur origine : celui de *neurosarcomes* rappelle à la fois leur nature nerveuse et leur caractère embryonnaire.

Les neurosarcomes contiennent des vaisseaux sans paroi propre, analogues ainsi à ceux des sarcomes conjonctifs et, pour cette raison, les extravasations sanguines y sont fréquentes. On n'y constate pas ou presque pas d'éléments connectifs, la névroglie en est à peu près absolument absente, bien loin qu'il s'agisse là de sarcomes névrogliques.

Les neurosarcomes sont des tumeurs anatomiquement em-

bryonnaires, et, comme on pouvait le prévoir, cliniquement malignes; mais ici la malignité ne s'accuse que par la rapidité de l'extension locale et par les phénomènes locaux de destruction d'organes, de compression ou d'irritation de voisinage qui en résultent. De ce fait, l'évolution totale des neurosarcomes des circonvolutions peut être très rapide et ne durer que quelques mois. Elle est plus lente dans le très jeune âge, quand les sutures, encore membraneuses, cèdent au fur et à mesure du développement du néoplasme et reculent ainsi l'échéance des accidents de compression.

Par contre, la généralisation ne se produit pas, et, par là, la malignité des neurosarcomes reste notablement au-dessous de celle des sarcomes conjonctifs ou des épithéliomes dermiques et glandulaires. L'isolement des masses nerveuses centrales dans une cage ostéofibreuse, la rareté relative de leurs connexions vasculaires de voisinage ne suffisent pas à expliquer l'absence de cette généralisation; il est légitime de penser que la cellule nerveuse embryonnaire est un organisme plus délicat que la cellule embryonnaire des autres types physiologiques, qu'elle est plus difficile pour les conditions de terrain nécessaires à sa pullulation, et qu'elle ne trouve pas, ailleurs que dans les masses nerveuses physiologiques, le milieu qui peut lui permettre de se greffer et de se reproduire pour donner naissance à des noyaux secondaires.

La rapidité d'extension locale, c'est-à-dire la malignité propre de la tumeur, est généralement d'autant plus accusée que l'étape évolutive des cellules fondamentales est plus inférieure.

Je n'ai eu en vue, dans cette description générale, que les neurosarcomes des centres nerveux; mais, dans le type nerveux comme dans le type épithélial glandulaire, il existe des variétés multiples. On peut observer des neurosarcomes avec des caractères quelque peu différents, suivant les diverses parties du système nerveux où ils ont pris naissance. Les neurosarcomes de la rétine, en particulier, méritent une description spéciale qui n'entre pas dans le cadre de ce mémoire plus général. Ils doivent être nettement distingués des méla-

nomes de l'œil, qui sont des tumeurs embryonnaires d'un type bien différent, et qui, comme je me propose de le démontrer dans un mémoire prochain, proviennent de l'hyperplasie néoplasique des cellules pigmentaires de la choroïde, évoluant d'ailleurs, conformément à la loi générale, dans leur type atavique préexistant.

III. — Comme il arrive pour tous les autres tissus, les tumeurs nerveuses présentent des formes adultes, c'est-à-dire dans lesquelles l'hyperplasie cellulaire conduit les éléments de nouvelle formation jusqu'à des étapes plus avancées de leur développement physiologique.

La cellule nerveuse des organes physiologiques, en devenant adulte, ne tarde pas à voir venir à elle des cellules névrogliques et à construire, avec leur appui, le tissu spécial de soutènement et de nutrition qui lui est propre, et qui est nécessaire à son développement comme à son fonctionnement normal.

De même aussi, la cellule nerveuse proliférée de la tumeur adulte détermine autour d'elle l'apparition et l'organisation de la névroglie; mais cette dernière n'a ici qu'un rôle et qu'une signification secondaire, elle n'est que le signe de l'activité même de la cellule nerveuse fondamentale.

Les tumeurs adultes du type nerveux, les *névromes*, sont aux *neurosarcomes* ce que la papille est au corps muqueux, ce que l'*adénome* est à l'*épithéliome*.

Dans les névromes, on constate un mélange d'éléments nerveux et d'éléments qui ressortissent à la névroglie et en reproduisent les principaux caractères. Ils correspondent aux gliomes durs de Virchow. Ce sont ces gliomes bénins à lente, très lente évolution, signalée par la clinique, et dont la présence restera même à peu près silencieuse, si leur apparition s'est faite dans les zones latentes de l'encéphale. Celui qui est représenté dans les figures 3 et 4 a été trouvé dans le cervelet d'un sujet ayant succombé à une cause accidentelle et qui n'avait présenté aucun symptôme appréciable pendant la vie. Comme, par exemple, certains adénomes du foie, les né-

vromes adultes sont souvent des trouvailles d'autopsie que rien ne pouvait faire prévoir.

C'est dans des cas semblables que divers auteurs ont pu trouver des tubes nerveux vrais; c'est dans l'un d'eux que Klebs a déclaré que la conductibilité des courants nerveux physiologiques (il s'agissait d'une moelle) était à peine diminuée par la tumeur. Ce sont certainement des cas semblables qui ont fait dire à Virchow, sans qu'il en ait tiré d'ailleurs aucune conclusion, que, « au milieu de la substance cérébrale blanche, il peut se faire une production nouvelle qui *semble répéter les couches granulées de la substance corticale grise*[1]. »

Ce sont encore quelques-uns de ces cas qui ont été décrits par d'autres auteurs sous les noms de scléromes ou même de fibromes des centres nerveux, et que Virchow lui-même a pris pour des lésions inflammatoires, quand il avoue son embarras à se prononcer sur ce point et déclare « qu'il emploie le nom de *sclérose* toutes les fois que la partie tuméfiée renferme encore incontestablement des éléments nerveux et que la prolifération cellulaire ne prédomine pas dans la production morbide[2]. »

Les névromes se composent de nombreuses variétés, dont les différences sont plus accusées que celles qui séparent les diverses formes de neurosarcomes. Ces variétés prennent leurs caractères différentiels, d'une part, dans l'étape évolutive de leur tissu; d'autre part, et surtout dans les propriétés variables du tissu paternel physiologique, suivant le siège exact où la lésion a pris naissance.

Je ne suis pas en mesure de donner actuellement une description didactique des diverses formes de névromes du système nerveux central. Cette étude, qui exige l'emploi des méthodes spéciales de recherche et de coloration qui conviennent aux diverses formations dérivées du tissu nerveux adulte, ne peut être poursuivie avec fruit que sur des pièces fraîches; et presque toutes les préparations de ce genre que

[1] VIRCHOW, *Pathologie des tumeurs*, trad. par Aronssohn, II, p. 128.
[2] *Loc. cit.*, p. 133.

j'ai pu étudier avaient été obtenues, avant mes recherches actuelles, par les méthodes ordinaires.

Je me contenterai aujourd'hui de décrire sommairement une forme typique, d'ailleurs la plus fréquente, et qui peut servir de terme de comparaison pour les autres variétés.

Le plus souvent, en effet, dans l'encéphale surtout, les dispositions réciproques des cellules nerveuses et de la névroglie sont telles, qu'à un faible grossissement (*fig.* 3) la tumeur présente une sorte de structure alvéolaire, dans laquelle les travées sont constituées principalement par de la névroglie et les alvéoles comblés surtout par des cellules nerveuses, sans que, d'ailleurs, cette séparation soit nulle part absolue.

Dans l'encéphale, les travées directrices ont une forme générale arrondie avec quelques faisceaux irrégulièrement ondulés ou en 8 de chiffre; dans la moelle, les travées ont une tendance à devenir rectilignes, leurs entre-croisements sont anguleux, les alvéoles s'allongent. On sent que la disposition générale du tissu est commandée par les connexions mêmes de l'organe et par la direction que ces connexions ont imposée à l'organisation du tissu paternel physiologique.

Les éléments névrogliques des tumeurs rappellent, par leurs caractères, ceux qui appartiennent en propre à la névroglie normale : les cellules ont des noyaux allongés, plus petits que ceux des cellules nerveuses, quelquefois en bâtonnets ; la cellule est arborisée, quelquefois jusqu'à reproduire des cellules araignées; les fibres sont pâles, délicates, faiblement colorées par le carmin, comme il convient à des fibres d'origine névroglique.

Les cellules nerveuses, rassemblées dans les alvéoles ou disséminées dans les travées, sont de volume très inégal, à noyau de forme un peu irrégulière, quelquefois anguleuses et étoilées; quelques-unes atteignent un volume très considérable (*a, fig.* 4), ce sont des éléments qui rappellent les cellules pyramidales.

Leurs caractères varient, d'ailleurs, suivant le siège même du névrome adulte, de telle façon qu'elles se rapprochent plus ou moins nettement des cellules normales de la région.

Elles présentent souvent autour d'elles des espaces clairs

qui rappellent ce qu'on a décrit sous le nom d'espaces lymphatiques autour des cellules nerveuses normales.

Les vaisseaux sont moins nombreux, mais plus volumineux et mieux organisés, que dans les neurosarcomes; ils s'avancent dans les travées et présentent une paroi propre, ou tout au moins sont protégés par l'arrangement systématique de couches engainantes de névroglie.

IV. — En résumé, on peut conclure de ce qui précède que le tissu nerveux, comme tous les tissus normaux de l'organisme, donne naissance à des tumeurs vraies, c'est-à-dire qui reconnaissent pour cause une anomalie du développement embryogénique des cellules normales du tissu. *Cette hyperplasie se fait dans le type normal atavique des cellules qui en ont été le point de départ; elle peut conduire à des formes embryonnaires et à des formes adultes.* Les premières méritent le nom de *neurosarcomes;* les secondes, celui de *névromes* proprement dits.

La loi de malignité et de bénignité suivant l'étape évolutive des cellules fondamentales du néoplasme se retrouve dans les tumeurs du type nerveux comme dans celles des autres types cellulaires. Toutefois, la malignité ne s'accuse ici que par la rapidité de l'extension locale, et on n'a pas à constater la greffe des cellules nerveuses embryonnaires, et, partant, la généralisation des tumeurs de ce type.

Dans un prochain travail, j'aborderai la description générale des diverses variétés des tumeurs embryonnaires du type épithélial.

EXPLICATION DES FIGURES DE LA PLANCHE XIV.

Fig. 1.

Neurosarcome : oculaire 1, objectif 8 de Vérick.

Fig. 2.

Neurosarcome : oculaire 1, objectif 2 de Vérick.

a. Noyaux des cellules nerveuses embryonnaires.
b. Protoplasma granuleux, et, par places, fibrillaire.

Fig. 3.

Névrome du cervelet : oculaire 1, objectif 2 de Vérick.
a. Cellules nerveuses.
n. Travées de névroglie.
v. Vaisseau.

Fig. 4.

Névrome du cervelet : oculaire 1, objectif 7 de Vérick.
a. Cellules nerveuses volumineuses.
a'. Cellules nerveuses plus petites.
n. Travées composées de fibres et de cellules névrogliques.
v. Vaisseaux.

IV

NOTE SUR UN CAS D'INCLUSION SCROTALE

Par MM. CORNIL et BERGER[1].

En 1855, M. Verneuil faisait paraître dans les *Archives générales de médecine*, un travail intitulé « Mémoire sur l'inclusion scrotale et testiculaire ». En quelques pages, après avoir poursuivi dans la littérature médicale les documents épars de la question, et avoir reproduit toutes les observations alors connues, il esquissait l'étude anatomique et chirurgicale de son sujet et il définissait les connexions réelles de ces tumeurs, jusqu'alors considérées comme développées dans l'intérieur même du parenchyme testiculaire. Après avoir démontré l'inanité de cette opinion et laissé pressentir les conséquences qu'entraînait au point de vue du traitement l'indépendance de la production congénitale et du parenchyme séminal, il abordait la considération de la nature de ces tumeurs pour réfuter la théorie de l'hétérotopie plastique défendue par Lebert. Vingt-deux ans après, en 1878, M. Verneuil, à l'occasion d'un cas communiqué à la Société de chirurgie par M. Jules Bœckel, complétait son premier mémoire en résumant les faits au nombre de neuf, qui, depuis la publication de ce travail, étaient venus se joindre aux dix premiers qu'il y avait rassemblés. Comme en 1855, il concluait à la possibilité d'isoler la tumeur du testicule et de mé-

[1] Un résumé de cette observation a été lu par M. Cornil à l'Académie de Médecine dans la séance du 3 mars 1885.

nager ce dernier dans l'extirpation de la première; mais il convenait en même temps que depuis son premier mémoire, les obscurités qui régnaient sur les origines et le développement de ces inclusions étaient loin de s'être dissipées.

Enfin, en 1880, M. Nepveu, rapporteur d'une commission dont M. Verneuil faisait partie, et à l'examen de laquelle avait été soumis un fait récemment communiqué par M. le Dr Pilate (d'Orléans), ajoutait trois nouveaux exemples de cette malformation à ceux qui étaient antérieurement connus.

Le fait que nous allons rapporter nous a permis, après avoir observé et enlevé une tumeur de cet ordre, de constater la rigoureuse exactitude de la description de M. Verneuil. Grâce aux données acquises par les travaux des auteurs précédents, il nous fut possible de reconnaître avant l'extirpation la nature exacte du produit tératologique : en en pratiquant l'ablation, on put ménager l'organe de la génération et réaliser ainsi une des conclusions pratiques auxquelles était arrivé M. Verneuil dans son étude. Mais nos recherches, faites en vue de compléter l'histoire de ces tumeurs, nous firent parcourir en vain toute la littérature médicale, et nous ne pûmes découvrir aucun fait nouveau en dehors de ceux que nos devanciers nous avaient fait connaître. Ce préambule nous dispense d'entrer dans de longs détails de bibliographie, et nous permet de renvoyer aux travaux précédents ceux qui seraient désireux de s'édifier sur ce point. Néanmoins, après avoir parcouru l'histoire clinique et l'examen anatomique du cas qui nous occupe, au cours des quelques réflexions qui suivront cette description, nous aurons l'occasion de citer les plus intéressantes des observations antérieurement publiées.

Observation. — E. P..., âgé de 11 ans, portait depuis sa première enfance, une petite tumeur occupant le côté gauche du scrotum. L'existence de cette tumeur avait été constatée lorsque ses parents le reprirent à sa nourrice; elle avait à cette époque le volume d'une forte noisette. Depuis lors, elle s'était accrue graduellement et lentement, en conservant à peu près ses proportions relatives au développement général du corps.

En 1878, M. Em. Bourdon, ayant reconnu la nature kystique de la tumeur, la ponctionna sans que cette ponction donnât issue à aucune

espèce de liquide. Le kyste continuant à augmenter, l'enfant fut présenté à M. Berger au mois de juillet de l'année 1884.

Le scrotum présentait un développement exagéré du côté gauche. Tandis que le testicule droit avait son volume normal, le cordon se terminait à gauche en se confondant avec une tumeur du volume d'un œuf de pigeon; cette tumeur, sur laquelle les enveloppes scrotales glissaient librement, était manifestement fluctuante; elle présentait une consistance ferme, une surface lisse, en avant de laquelle on pouvait sentir un noyau dur, saillant, situé près de l'extrémité supérieure de la tumeur avec laquelle il se continuait d'ailleurs sans que l'on pût trouver de délimitation précise entre elle et lui. La tumeur était complètement opaque; elle était indolente, et la pression n'y faisait nulle part reconnaître la sensibilité particulière du testicule.

En raison de l'insuccès de la première ponction et de l'opacité de la tumeur, de son développement lent, de son indolence, on devait songer à un kyste congénital, et tout en faisant quelques réserves sur l'existence possible d'une hydrocèle ancienne ou même d'un sarcome du testicule, il fut résolu de pratiquer une ponction exploratrice, et s'il y avait lieu une injection iodée.

La ponction, faite le 14 juin avec l'aspirateur, ne donna issue qu'à une quantité minime de matière concrète blanchâtre qui fut aussitôt reconnue pour le contenu d'un kyste dermoïde ou d'une inclusion scrotale. Cette matière, qui s'écrasait comme la matière sébacée (dont elle offrait la composition à l'examen microscopique) était en outre mélangée à un grand nombre de petits poils follets décolorés.

Avant de prendre un parti, M. Berger voulut avoir l'avis de M. le professeur Verneuil, qui, après avoir admis comme lui que la tumeur était une inclusion scrotale, l'engagea vivement à s'efforcer d'en pratiquer l'ablation en ménageant le testicule, ses recherches et son expérience personnelle sur ce point lui ayant appris que ces kystes, improprement appelés inclusions testiculaires, étaient indépendants, ou pour le moins isolables de la glande séminale.

Opération le 22 juillet à onze heures. — L'enfant était endormi, une incision verticale de 5 centimètres environ fut pratiquée sur la moitié gauche du scrotum. La peau et quelques couches lamelleuses ayant été divisées, la sonde cannelée pénétra dans la tunique vaginale qui ne renfermait pas de liquide. Celle-ci fut ouverte dans toute sa hauteur; elle contenait une tumeur ovoïde, du volume d'une noix, recouverte dans toute son étendue par la séreuse lisse et absolument dépourvue d'adhérences. Cette tumeur, par son aspect général, sa forme et ses connexions, ressemblait à un très gros testicule d'adulte; elle se rattachait à la partie postérieure de la cavité de la tunique vaginale par un repli de cette séreuse. On put facilement l'attirer au dehors et l'examiner.

Le cordon se perdait à son extrémité supérieure, sans qu'il fût pos-

sible d'en poursuivre les éléments dans la tumeur elle-même. Vers cette extrémité, un peu en avant de l'insertion du cordon, se trouvait un corps aplati, rougeâtre, pédiculé, recouvert par la séreuse vaginale, de 6 à 8 millimètres de longueur, de 3 à 4 millimètres de hauteur : c'était évidemment l'épididyme. Le testicule ne put être d'ailleurs nullement distingué de la production pathologique; ce que l'on avait pris pour son relief appréciable à la palpation, n'était qu'un épaississement fibreux dense de la surface de la tumeur. Celle-ci est très fluctuante en avant; en arrière, on sent au contraire en explorant son hile, au-dessous de l'insertion du cordon, comme une nodosité profonde qui semblerait indiquer que la glande séminale occupe les parties postérieures de la masse que l'on a sous les yeux.

M. Berger fait avec précaution une incision sur la face antérieure de la tumeur pour aller à la recherche du testicule. La partie supérieure de cette incision traverse d'abord un tissu fibreux très dur, blanc et nacré, au-dessous duquel apparaît une substance molle et grisâtre, cohérente et qui présente l'aspect de la substance propre du testicule avant la puberté. Le testicule occupe donc la partie antérieure et supérieure de la tumeur, au-dessous du petit corps que nous avons reconnu pour l'épididyme, en avant de l'insertion du cordon. On prolonge par en bas l'incision qui n'a intéressé l'enveloppe albuginée du testicule que dans l'étendue de 5 à 6 millimètres environ, et l'on pénètre aussitôt dans une vaste cavité qui est ouverte largement et dont on fait sortir une grande quantité de matière d'apparence sébacée, mélangée à un feutrage d'innombrables poils follets décolorés.

Portant alors l'index de la main gauche dans la cavité kystique ouverte, à l'intérieur de laquelle on sent une sorte de grosse protubérance qui avait été prise à la palpation pour le testicule, on décortique avec l'ongle la paroi kystique, la séparant de la tunique vaginale qui s'étend à sa surface externe. Il est facile de la sorte de libérer de bas en haut toute la tumeur qui se laisse aisément énucléer de l'enveloppe séreuse qui la renferme et à laquelle elle n'est unie que par un tissu cellulaire assez dense. Arrivant de la sorte à l'extrémité supérieure de la poche kystique, elle est séparée de même et sans grande difficulté de la face postérieure du testicule à l'enveloppe albuginée de laquelle elle n'est d'abord unie que par des adhérences lâches et peu vasculaires. On peut se convaincre ainsi que le testicule est étalé et aplati à la partie supérieure et antérieure du kyste. En achevant l'isolement de la néoformation, on trouve un point où il n'est plus possible de poursuivre la séparation par une simple décortication. Au-dessous de l'épididyme, au niveau de l'endroit où celui-ci paraît se continuer avec le testicule, c'est-à-dire vers le corps d'Highmore, la production kystique se continue par un pédicule très circonscrit, mais très dur et fibreux qui l'unit à l'albuginée, et en coupant ce pédicule, on trouve qu'il est formé par un tissu blanc et dense, analogue au tissu de l'albu-

ginée même, et qu'il est creusé de trois ou quatre canaux vasculaires d'assez grosses dimensions dont l'un donne un jet artériel aussitôt arrêté par l'application d'une ligature. Une autre ligature est posée sur une petite branche d'une épididymaire qui a été intéressée dans la dissection de la tumeur. Celle-ci étant complètement enlevée, on constate que la poche qui la renfermait est une cavité celluleuse confinant en haut au testicule, au point que nous avons déterminé, et qui est entourée de toute part par le feuillet viscéral de la tunique vaginale, enveloppée par conséquent par la cavité de cette séreuse. Il s'agit donc d'une production kystique ou cystoïde, développée au-dessous du testicule auquel elle adhère au niveau du corps d'Highmore, et enkystée elle-même dans la cavité de la tunique vaginale.

Un tube à drainage fut placé à la partie la plus déclive de l'incision après que l'on eût fait rentrer le testicule et la séreuse vaginale dans les enveloppes scrotales ; quelques points de suture en crin de Florence réunirent la partie supérieure de la plaie ; et des bandelettes de lint boracique recouvertes d'un pansement de Lister furent appliquées sur la région.

L'opération avait tout entière été pratiquée sous le spray.

Suites. — Le jour même, le petit malade se plaint d'une difficulté d'uriner qui cède spontanément vers sept heures du soir. Il n'y a ni fièvre, ni réaction : la langue étant néanmoins un peu blanche, un purgatif est administré le troisième jour et produit quelques bonnes évacuations. Du reste, la température ne s'est élevée qu'un soir à 38° ; le troisième jour au matin, elle est redescendue à 36°,5. Localement, il y a un peu de gonflement du scrotum, mais sans douleur et sans rougeur ; la plaie se réunit dans sa partie supérieure par première intention ; le drain a été enlevé le surlendemain de l'opération, les sutures, le cinquième jour. A ce moment, il n'existait pas même de suintement séreux par l'extrémité inférieure de l'incision, la seule qui ne fut pas complètement réunie. La cicatrisation était complète le douzième jour ; vers le quinzième, on put se dispenser de tout pansement et bientôt on permit à l'enfant de se lever et de sortir.

Deux mois et demi après l'opération, l'on pouvait sentir le testicule gauche, sous forme d'un noyau encore un peu sensible, un peu volumineux peut-être, et entouré d'une très petite quantité de liquide collecté vraisemblablement dans la tunique vaginale.

A la fin de l'année, tout épanchement liquide avait disparu et le testicule paraissait avoir sa forme et sa consistance normales, quoiqu'il parût encore un plus volumineux que celui du côté opposé.

Examen de la pièce par M. Cornil. — Certaines parties de la tumeur furent détachées par une section, ainsi que nous le dirons tout à l'heure, et déposées à part dans l'alcool à 90° pour servir à l'étude microscopique.

I. — *Description de la tumeur, à l'œil nu.* — Elle est limitée par une membrane fibreuse qui la circonscrit de toutes parts, et dont la surface externe rugueuse, présente encore les traces des adhérences celluleuses qui l'unissaient aux parties voisines, tunique vaginale et albuginée. Cette membrane fibreuse, assez mince sur la plus grande partie de son étendue, présente un ou deux épaississements fibreux vers sa partie antérieure. Elle limite une grande cavité qui renfermait la matière que nous avons extraite pendant l'opération, et à la face postérieure de laquelle fait saillie une sorte de bourgeon charnu, allongé dans le sens vertical et différant complètement, par son aspect, de la poche à l'intérieur de laquelle elle se trouve située.

La surface interne de la poche est lisse, d'aspect séreux, en quelque sorte; elle possède une coloration rouge foncé due à une injection vive de sa surface. Cette surface se continue en changeant d'aspect en arrière avec le pédicule du bourgeon que nous allons décrire.

Celui-ci, qui se présente d'abord comme un épaississement de la membrane kystique, offre environ 3 centimètres de diamètre vertical, 2 centimètres de diamètre transversal, 1 centimètre 1/2 d'épaisseur. Il est irrégulièrement quadrilatère ; sa consistance est ferme.

Il est recouvert par une surface blanche, d'aspect cutané, présentant l'implantation d'une multitude de petits poils follets, très fins, décolorés, de 5 à 10 millimètres de hauteur, identiques à ceux qui se trouvent englobés dans la matière sébacée que renfermait le kyste. Les bords du bourgeon en question sont comme escarpés ; ils se continuent avec la poche kystique et présentent la même coloration qu'elle. Aux deux extrémités du plus grand diamètre transversal de ce bourgeon, l'on voit deux mamelons charnus rosés qui font saillie sur ses bords.

La matière que renfermait le kyste est une matière sébacée, absolument homogène, ne renfermant aucune partie dure, soit osseuse, soit cartilagineuse, mais seulement une infinité de poils follets dont nous avons déjà indiqué les caractères.

II. — *Examen microscopique.* — La section de la tumeur que l'on a fait durcir comprend toute l'étendue transversale du bourgeon ci-dessus décrit, avec les deux mamelons charnus que l'on voit à ses extrémités. L'examen des coupes pratiquées sur cette partie de la tumeur a présenté à M. Cornil les particularités suivantes :

Le bourgeon se présente à la coupe comme formé d'un tissu grisâtre, rosé, mollasse, mais doué cependant d'une certaine élasticité. Les coupes, comprenant, comme nous l'avons dit, toute l'épaisseur et la largeur du bourgeon et de la partie voisine de la poche kystique, ont environ 2 centimètres de large sur 1 centimètre 1/2 de hauteur. Lorsqu'on les examine à l'œil nu, après coloration au picrocarmin, on voit que toute la périphérie de la coupe prend une coloration d'un rouge plus intense dans l'épaisseur de 1 millimètre à 1 millimètre 1/2 : cette

coloration entoure de toutes parts le bourgeon charnu, et la zone ainsi colorée se réfléchit sur son pédicule, de telle sorte que la portion du kyste qui fait suite à sa surface présente la même apparence, le tissu qui le compose se colorant de la même façon par le carmin. Sur l'un des pôles du bourgeon examiné sur une coupe, partie qui correspond à l'un des mamelons latéraux notés dans la première partie de cet examen, l'épaisseur du tissu ainsi coloré est plus considérable que dans le reste de la surface.

Au centre même de la coupe, on voit une zone ayant 3 ou 4 millimètres de hauteur sur 5 de largeur, zone qui se colore également d'une

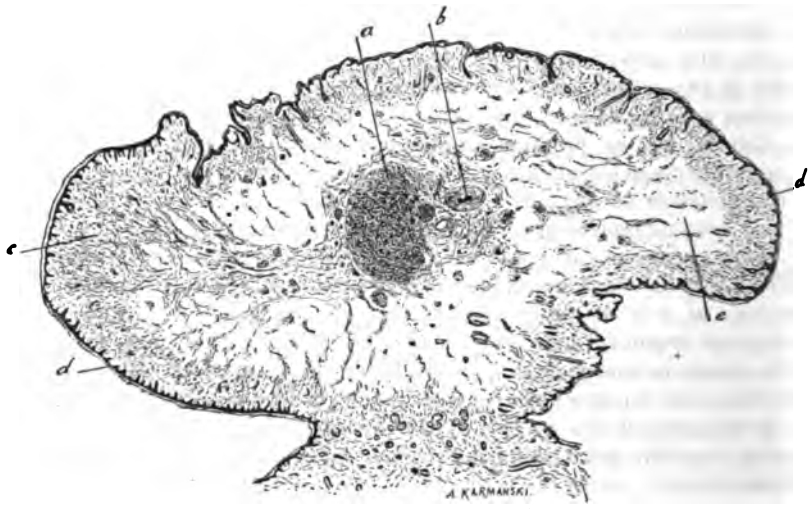

Figure 1. — Coupe du bourgeon saillant dans le kyste dessiné à un grossissement de 8 diamètres; *d*, derme avec son épiderme, ses papilles et ses follicules pileux; *a*, ganglions nerveux; *b*, section d'une cavité muqueuse; *c*, tissu conjonctif.

façon intense par le carmin et qui se relie à la zone colorée circonférencielle par de nombreux tractus.

Lorsqu'on examine avec un grossissement de 20 diamètres l'ensemble de la tumeur, on constate que la zone colorée qui la limite est formée par un derme véritable; la partie fondamentale de ce derme est constituée par des faisceaux de tissu conjonctif et élastique, et par une grande quantité de papilles plus ou moins saillantes, surtout très prononcées et très volumineuses au niveau des deux mamelons qui se trouvent aux deux extrémités du grand diamètre de la coupe. Ces papilles sont recouvertes par un corps muqueux normal qui envoie entre elles des prolongements plus ou moins larges et profonds, suivant l'intervalle qui les sépare. Un très grand nombre de follicules

pileux normaux, mais petits, où viennent se rendre une ou deux glandes sébacées et d'où partent des poils follets en nombre variable (de 1 à 5), existe dans toute la partie superficielle du derme et jusque dans ses couches les plus profondes. De nombreux faisceaux de fibres musculaires lisses s'observent dans l'épaisseur de cette couche; ils présentent la disposition ordinaire des faisceaux musculaires du derme. Les vaisseaux présentent également leur distribution régulière dans les papilles; par places, celles-ci présentent des ecchymoses au niveau desquelles se trouvent des globules sanguins extravasés ; cette lésion

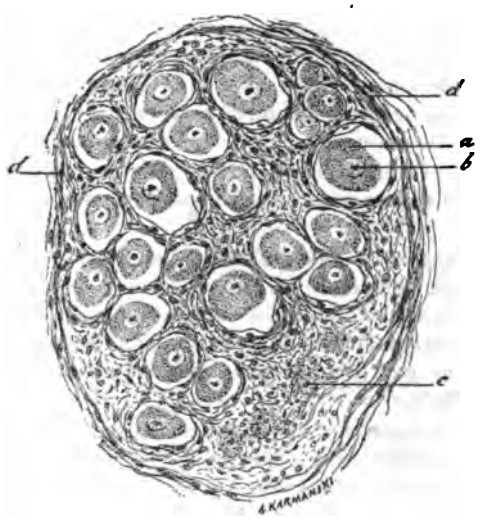

Fig. 2. — Coupes des ganglions nerveux situés au centre du bourgeon (grossissement de 150 diamètres). *a*, cellule contenant un noyau *b*; *d*, tissu conjonctif; *c*, tissu composé par des fibres de Remak.

est probablement due aux actions mécaniques exercées sur la tumeur pendant l'opération.

Cette peau présente fort peu de glandes sudoripares : ainsi sur une section transversale complète du bourgeon, on ne trouve qu'un, deux ou trois glomérules appartenant à ces glandes. Il est d'ailleurs facile de voir sur la coupe de ces glomérules les différentes sections du même tube intéressé par la section au point où il s'enroule, et nous avons même vu partir de ces organes des conduits rectilignes que nous avons pu suivre à une certaine distance dans l'épaisseur du derme.

Immédiatement au-dessous du derme, on trouve un tissu celluloadipeux très abondant constitué par des lobules adipeux normaux,

séparés par des vaisseaux, par des tractus fibreux et par de gros faisceaux de fibres musculaires lisses.

La partie centrale de la coupe qui forme, ainsi qu'on l'a vu, une sorte d'îlot fortement coloré par le carmin, est constituée : 1° par une grande quantité de lobules de ganglions du grand sympathique ; — 2° par de gros faisceaux de fibres de Remak ; — 3° par une production kystique particulière, tapissée par de l'épithélium cylindrique stratifié. — Pour étudier ces diverses parties, il faut employer un grossissement de 100 à 200 diamètres.

1° Les lobules ganglionnaires ont une forme tantôt exactement circulaire, tantôt aplatie, discoïde ou elliptique, ou bien encore ovalaire,

Chacun des lobules est entouré par une zone de tissu fibreux qui lui forme une sorte de capsule; de cette capsule partent des travées qui limitent des loges toutes à peu près de la même grandeur; chacune d'elles possède un revêtement interne de cellules plates munies de noyaux ovoïdes. Au centre de chacune de ces logettes se voit une cellule nerveuse très volumineuse, formée par une masse grenue au milieu de laquelle se trouve un noyau très volumineux avec un nucléole brillant et gros.

Comme la pièce avait été traitée uniquement par l'alcool, nous n'avons pu suivre nettement les prolongements de ces cellules; ces prolongements cependant sont très visibles sur quelques-unes d'entre elles, et ils se présentent sous l'apparence d'un prolongement caudal très grêle qu'on ne peut poursuivre qu'à une très faible distance de son insertion à la cellule.

Au milieu de la zone centrale de la tumeur, ces lobules ganglionnaires sont rassemblés en groupes de 6 ou 8 lobules de dimensions très variables. Les plus petits ont 4 à 5 centièmes de millimètre de diamètre, les plus volumineux 12 ou 15, environ.

Dans la capsule même des ganglions et autour des cellules nerveuses qu'ils renferment, on voit presque constamment une assez grande quantité de petites cellules rondes; on trouve également dans cette capsule des faisceaux de fibres musculaires lisses et des trousseaux de fibres de Remak.

2° A côté de ces ganglions, nous avons vu que l'on observait la section soit transversale, soit longitudinale, de gros faisceaux limités par une enveloppe fibreuse. Ces faisceaux qui ont 5 à 8 centièmes de millimètre d'épaisseur, sont constitués par des fibrilles minces pourvues de noyaux très allongés. Nous avons hésité pour savoir s'il s'agissait ici de fibres musculaires lisses ou de fibres de Remak disposées en faisceaux, mais nous nous rattachons à cette dernière opinion pour la raison que voici : s'il s'agissait de fibres musculaires lisses, nous trouverions au centre de ces fibres un noyau très net coloré en rouge; ici au contraire, la section transversale des fibres colorées par le carmin se présente souvent comme un petit anneau coloré en

rouge, le centre étant clair, coloration qui se reproduit avec les mêmes caractères sur les pièces teintées par la safranine. Il faut également tenir compte de l'épaisseur de l'enveloppe conjonctive qui entoure chaque faisceau et qui est bien plus nette que celle que l'on observe autour des faisceaux de fibres musculaires lisses.

3° Dans la masse centrale de la tumeur se trouve enfin une cavité qui ressemble à un petit kyste. Cette cavité a 5 dixièmes de millimètre dans son plus grand diamètre; elle est tapissée par des cellules d'épithélium stratifié cohérentes, épaisses, cylindriques dans les couches voisines de l'enveloppe fibreuse du kyste, tandis que les plus super-

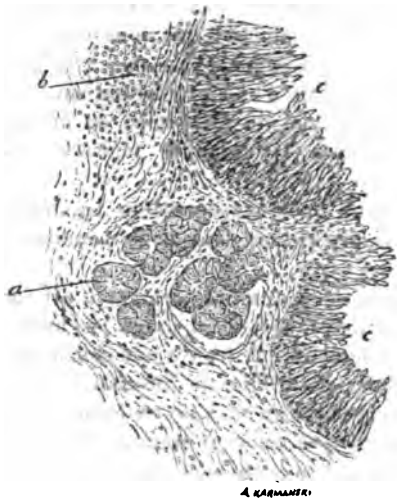

Fig. 3. — Cavité mucoïde située dans le bourgeon; *a*, coupe des tubes glandulaires; *c*, *c*, surface de la cavité tapissée de cellules cylindriques (grossissement de 150 diamètres).

ficielles, situées vers le centre du kyste, à sa surface interne, sont polyédriques et légèrement aplaties. Ces cellules ne sont pas formées d'un protoplasma fibrillaire comme celles du corps muqueux. Dans la cavité kystique elle-même l'on trouve des cellules granuleuses, rondes ou irrégulières : elles sont pourvues d'un noyau et elles ressemblent à des cellules épithélioïdes plutôt qu'à des cellules cornées. A la périphérie de ce kyste on voit sur certaines coupes des culs-de-sac particuliers, tapissés par de grandes cellules cylindriques claires, ne formant qu'une seule couche et laissant au centre de chaque cul-de-sac une lumière très étroite.

En présence de cette production nous pouvons former deux hypothèses :

Dans la première, il s'agirait d'un kyste sébacé ; mais s'il en était ainsi, nous devrions trouver des cellules sébacées et probablement aussi des fragments de poils dans l'intérieur de cette cavité. De plus, les culs-de-sac en question ne présentent qu'une seule couche d'épithélium cylindrique clair, bien différent de l'épithélium stratifié que l'on y rencontrerait s'il s'agissait de diverticules appartenant à une glande sébacée. D'ailleurs en d'autres points de la tumeur nous avons trouvé de véritables petits kystes sébacés dérivés des follicules sébacés du derme : or, les cellules qui tapissent la superficie de ces cavités sont colorées d'une façon particulière par la safranine et par le picrocarmin, de même que l'épithélium qui revêt la protubérance elle-même, et cette coloration ne s'observe pas sous l'influence de ces réactifs à la surface interne de la production que nous étudions.

Aussi croyons-nous devoir nous rattacher à la deuxième hypothèse d'après laquelle il s'agirait d'une production mucoïde se rapprochant par exemple de l'épithélium de la bouche ou du tube digestif, et présentant comme annexes des glandes tapissées de cellules cylindriques.

Nous revenons sur quelques détails de la structure du derme et de l'épiderme de la production dont nous venons d'étudier la constitution.

Le corps muqueux est tout à fait normal ; il est composé de cellules à protoplasma fibrillaire, fortement unies les unes aux autres ; au-dessus du corps muqueux, on trouve une couche de cellules aplaties, parallèles à la surface ; ces cellules ne diffèrent de celles de la couche granuleuse normale que parce qu'elles ne renferment pas de granulations d'éléidine, bien qu'elles se colorent assez fortement par le carmin.

Immédiatement au-dessus commencent les couches, plus ou moins épaisses, de l'épiderme superficiel : celui-ci n'est pas corné ; les cellules qui le composent possèdent de distance en distance un noyau aplati, atrophié, mais susceptible encore de se colorer par le carmin. Toute la couche superficielle prend avec le carmin une couleur jaune : la safranine lui communique une teinte d'un rouge intense ; avec le violet de méthyle toutes les cellules superficielles sont colorées en violet foncé et cette coloration résiste absolument aux lavages faits avec l'alcool et l'essence de girofle, si bien que sur les coupes colorées avec le violet de méthyle et la phosphine d'une part, avec l'éosine d'autre part, l'épiderme superficiel est coloré en violet foncé de même que les poils.

Dans le mamelon latéral, les papilles sont très volumineuses, et nous avons trouvé un ou deux follicules sébacés dilatés et transformés en de petits kystes. Ces follicules, ainsi que nous l'avons dit, sont en général de petites dimensions ; ils ne présentent rien de particulier à noter non plus que les poils.

La surface interne du kyste ne présente la structure de la peau que

dans une partie voisine du pédicule de l'excroissance que nous venons de décrire. Dans le reste de son étendue, on trouve sur les coupes une membrane fibreuse épaisse, formée par des faisceaux du tissu fibreux et des lamelles, séparés par des cellules aplaties. Dans la zone interne de cette membrane existent des plaques minces qui sont incrustées de sels calcaires. Ces plaques sont formées de faisceaux et de lamelles ayant un aspect hyalin et fortement colorées par le picro-carminate. La surface interne de la membrane présente simplement une couche de cellules aplaties.

Nous insisterons tout d'abord sur quelques-unes des considérations auxquelles peut donner lieu l'examen anatomique de la pièce en question.

M. Verneuil, dans son mémoire inséré dans les *Archives*, déduisait de l'examen des faits jusqu'alors publiés la conclusion suivante : « L'inclusion est ordinairement *extra-glan-* « *dulaire,* et si parfois le sac fœtal ou dermoïde siège dans « l'intérieur même de la glande séminale, les observations « qui pourraient mettre ce fait hors de doute sont encore à « produire. » Dans le rapport qu'il fit à la Société de chirurgie en 1878, critiquant l'observation de Heschl, il revenait sur la même affirmation et disait : « Je suis en droit de « dire, en 1878 comme en 1855, que l'inclusion intra-testi- « culaire est encore à démontrer. » Il est vrai que depuis lors, en 1880, un nouveau fait, communiqué à la Société de chirurgie par M. le Dr Pilate, d'Orléans, offrait un exemple indiscutable d'un kyste pileux et ossifère siégeant à la fois au dedans et au dehors du testicule ; mais, ainsi que le faisait observer le rapporteur, M. Nepveu, rien ne pouvait faire affirmer que ce kyste, primitivement situé dans l'albuginée, eût fait irruption au dehors ; au contraire, les connexions peu intimes des parois du kyste avec le parenchyme de la glande séminale dont elles étaient facilement isolables dans toute la partie intra-testiculaire de la tumeur, autorisaient la supposition que, primitivement situé au dehors de l'organe mâle, le kyste avait refoulé la tunique albuginée et était venu pénétrer en quelque sorte dans le testicule par le fait de son développement. Pareil embarras n'existe pas dans l'interprétation des rapports que, dans l'observation présente, le kyste

affectait avec le testicule. Il en était absolument indépendant, quoique ce dernier fût pour ainsi dire étalé à sa surface; l'albuginée intacte séparait l'organe du produit tératologique, et ce dernier put être isolé par une sorte de décortication. Mais, fait important à noter, sur un point la fusion existait et elle était intime; c'était au niveau du corps d'Highmore où le kyste dermoïde se rattachait au testicule par un véritable pédicule renfermant tous les vaisseaux qui se rendaient à la tumeur. Ainsi, le fait présent qui confirme la loi que M. Verneuil a déduite de l'étude des cas plus anciens, nous montre le kyste situé en dehors du testicule, indépendant de lui et séparé de son parenchyme par l'albuginée intacte, mais prouvant par la source des vaisseaux qui l'alimentaient et par l'existence d'un pédicule qui le rattachait au hile de la glande séminale, l'identité de son origine et du siège de son développement initial. Nul doute en effet que ce produit dont l'origine congénitale n'est pas à démontrer, ne se soit développé et n'ait évolué côte à côte avec le testicule qu'il a certainement dû accompagner dans sa migration à une époque où il était lui-même rudimentaire.

L'examen de la pièce, tel qu'il a été pratiqué, nous a permis de constater l'absence d'un des caractères les plus constants des inclusions scrotales et testiculaires; le défaut de tissu osseux et cartilagineux dont la présence, jusqu'à ce jour, avait été observée dans tous les cas publiés. On sait que les productions osseuses renfermées dans les soi-disant kystes dermoïdes du testicule ont présenté tous les degrés de développement, depuis des rudiments informes, ne renfermant même pas de canaux de Havers, mais seulement des *corpuscules osseux étoilés très nets* (Observations de M. Jules Bœckel; *Bulletin de la Société de chirurgie*, N. S., t. IV, 1878, p. 306; — de Lang, d'Innsbruck; *Virchow's Archiv*, t. LIII, 1871, p. 128), jusqu'à des pièces complètes de squelette, représentant les ailes d'un sacrum (Observation de W. Macewen; *Glasgow med. journ.*, vol. X, n° 10, oct. 1878), des omoplates (Lucien Corvisart, cité par Verneuil, *Arch. gén. de méd.*, 5e sér., t. VI, p. 24, 1855), la clavicule, le scapulum, une partie de l'humérus, des rudiments du sphé-

noïde ou du sacrum, des vertèbres (Velpeau, *Clinique chirurgicale*, t. III, p. 198, 1841), les côtes, le rachis, les deux fémurs, les deux orbites (*Bulletin des sciences médicales*, p. 15, sept. 1826, cas de Fatti), le bassin et l'extrémité droite d'un fœtus de quatre mois environ, le bassin encore recouvert de muscles (Observation de Dietrich, de Glogau, citée par Lebert et par Verneuil), un globe osseux approchant de la figure d'un crâne, où se trouvaient deux cavités semblables à celles des orbites qui étaient remplies de deux vessies noires revêtues l'une et l'autre d'une tunique pareille à celle que l'on nomme uvée (Observation de Saint-Donat, publiée par Pierre Amand, reproduite par Verneuil). Dans le cas où le tissu osseux, même rudimentaire, faisait défaut, on a toujours trouvé du tissu cartilagineux; ainsi, dans l'observation de M. Verneuil, c'étaient des masses dures, présentant divers aspects, mais bien constituées par du cartilage d'ossification. Dans le fait de M. Richet, publié par M. Spiess et reproduit dans le rapport de M. Verneuil (*Bulletin de la Société de chirurgie*, 1878, p. 313), il s'agissait d'une production formée principalement par du cartilage fœtal. Dans le cas de M. Jules Bœckel, les cartilages trouvés dans la tumeur offraient avec les aryténoïdes une ressemblance telle que leur forme et l'existence sur l'un d'eux d'une glande en grappe permit à ce chirurgien de conclure à l'existence d'un vestige de larynx. — Notre cas est donc le premier où l'on n'ait trouvé dans le sein de la masse solide de la tumeur ou dans la cavité du kyste où elle proéminait aucun rudiment de tissu osseux ou de tissu cartilagineux.

En revanche, les autres systèmes anatomiques s'y trouvaient tous représentés. Sans insister davantage, rappelons la description du revêtement tégumentaire si complet qui recouvrait le bourgeon et qui comprenait un épiderme, un derme avec son corps papillaire, des follicules pileux et des glandes sébacées dégénérées par places en kystes sébacés rudimentaires, des glandes sudoripares et des fibres musculaires lisses identiques à celles qui se trouvent dans les parties profondes de la peau. Le tissu conjonctif et adipeux, les vaisseaux qui prenaient part à la constitution du bourgeon

ne méritent qu'une mention sommaire; mais il en est tout autrement pour deux ordres de formation dont l'existence au centre de ce bourgeon a été l'objet de l'examen le plus minutieux, et qui paraissent avoir, au point de vue de la nature et de l'origine de cette sorte de tumeur une importance toute particulière.

Ce qui frappe le plus dans l'étude de la partie centrale de la tumeur, c'est le développement qu'y acquiert le système nerveux sous forme de masses ganglionnaires du grand sympathique, distribuées en lobes et en lobules et de gros faisceaux de fibres de Remak, entrecroisés en divers sens. Ce n'est pas la première fois que le système nerveux est noté comme prenant part à la constitution des inclusions scrotales. Dans le cas personnel qu'a observé et décrit M. Verneuil, la cavité centrale de la tumeur était recouverte par une couche de substance *présentant exactement l'aspect de la substance grise cérébrale*, et constituée : 1) par des vaisseaux capillaires très fins; 2) par des tubes nerveux délicats, variqueux, entrecroisés en tous sens; 3) par des corpuscules de substance grise en petit nombre mais bien reconnaissables; 4) enfin, par une grande quantité de matière amorphe granuleuse, sorte de névroglie qui empâtait ces divers éléments. Une membrane vasculaire limitait cette cavité tapissée de substance grise : elle pouvait être comparée à la pie-mère.

Dans une autre observation, celle de Làng, la distribution et la disposition du tissu nerveux présentaient plus d'analogie encore avec celles que nous avons décrites et représentées. Voici cette partie de la description de l'auteur allemand : « Je « n'ai pu distinguer qu'en trois points, dit Làng, la coupe de « fibres nerveuses à double contour, leur existence sur des « coupes longitudinales pouvait seulement être soupçonnée... « La portion de la tumeur qui était séparée du reste par « l'espace lacunaire que j'ai mentionné, se distinguait, mal- « gré sa structure identique, par sa richesse exceptionnelle « en faisceaux et en cellules nerveuses qu'elle présentait par « places. En plus d'un point, je découvris 15, 20, et même « 30 grosses cellules nerveuses; l'un de ces amas était englobé « dans des fibres nerveuses faciles à reconnaître; le plus sou-

« vent ils étaient entourés de couches stratifiées sans ordre « renfermant des noyaux. Une de ces cellules, de grosseur « moyenne, mesurait 46,2 μ ; son noyau 9,0 μ ; ce dernier coloré « par le carmin renfermait souvent 3 nucléoles, dont un gé- « néralement plus brillant que les autres. » On voit combien la description que Làng trace de ces amas de substance nerveuse ressemble à celle des lobules ganglionnaires que nous avons figurés dans la partie centrale de notre tumeur. Ce qu'il faut faire ressortir, en effet, dans notre cas, c'est non seulement l'existence d'éléments nerveux, lobules ganglionnaires et trousseaux de fibres de Remak, en grande abondance parmi les éléments solides de la tumeur, mais leur répartition dans la partie la plus centrale de celle-ci à laquelle ils étaient exactement limités, aucun élément semblable n'ayant été retrouvé soit dans la paroi du kyste, soit même dans les parties superficielles du bourgeon pédiculé qui proéminait dans l'intérieur de sa cavité.

Une formation plus singulière encore est celle de cette sorte de kyste, revêtu par un épithélium cylindrique, à la périphérie duquel s'observaient des culs-de-sac glandulaires, tapissés par de grandes cellules cylindriques claires, ne laissant au centre de chaque cul-de-sac qu'une lumière très étroite. Nous pensons qu'il s'agit là d'une production mucoïde se rapprochant de la muqueuse du tube digestif pourvue de ses glandes annexes.

Pareil fait avait été décrit par Làng dans la tumeur dont il a fait l'examen ; seulement dans ce cas, les kystes à structure muqueuse étaient fort multipliés ; voici, du reste, le passage même de l'observation qui se rapporte à ce sujet :

La partie la plus intéressante de cet examen fut l'étude des kystes dont quelques-uns rappelaient plus ou moins, par la nature de leurs parois et de leurs annexes, les caractères des muqueuses. Certains de ces kystes étaient tapissés par un épithélium pavimenteux stratifié ; d'autres étaient pourvus d'un épithélium cylindrique à plusieurs couches, composé de cellules tantôt hautes, tantôt courtes, parfois caliciformes ; en plus d'un point les cellules superficielles présentaient un aspect crénelé, comme si elles eussent été pourvues de cils vibratiles

actuellement rétractés. Mais surtout les autres attributs des membranes muqueuses venaient se joindre aux caractères fournis par le revêtement épithélial : tels étaient la richesse en cellules du tissu conjonctif, l'existence de papilles analogues à des villosités, un tissu sous-muqueux complet avec des glandes muqueuses identiques à celles des tissus normaux. Les papilles étaient rares à la vérité : je n'en pus voir qui continssent des vaisseaux ou des nerfs. Pour ce qui est des glandes, elles se composaient en général de vésicules glandulaires de 49,5 μ de large sur 99 de longueur; et elles offraient le plus souvent le type des glandes salivaires ou des glandes muqueuses; par places on pouvait suivre sur une certaine étendue leur canal excréteur. Souvent, il paraissait qu'une agglomération de cryptes muqueux eût été atteinte par la coupe, mais je ne pus jamais voir l'abouchement de leur conduit excréteur sur la muqueuse, c'est-à-dire à la surface du kyste, quoique de temps en temps l'on vît la coupe d'organes qui ne pouvaient guère être considérés que comme des canaux excréteurs.

Du reste, la plupart de ces glandes étaient en dégénérescence cystique ou en voie de se transformer en adénomes; le contenu de ces kystes consistait en une substance muqueuse coagulée renfermant des épithéliums desquamés; ou bien des cellules en dégénération graisseuse et des détritus nucléaires englobés dans une substance opaque et homogène,

D'autres kystes présentaient à leur surface interne des îlots de peau pourvus de poils complètement développés de dimensions variées, et de glandes pilo-sébacées parfois énormes. Les parties cutanées ne différaient en rien de celles que l'on trouve dans les kystes dermoïdes ordinaires ; les papilles étaient informes, de même que les amas épithéliaux qui s'enfonçaient dans leurs intervalles; ceux-ci, renfermant des agglomérations d'épithéliums tantôt jeunes, tantôt cornés, rappellent en cela les néoformations épithéliales. Je n'ai pu rencontrer qu'une fois un glomérule de glande sudoripare. Le contenu de ces kystes renfermait de la matière sébacée et des cellules épithéliales anciennes, dont un certain nombre étaient disposées sous forme de lamelles cornées concentriques très fines. Je n'ai point trouvé de poils détachés dans l'intérieur de ces cavités.

Les kystes muqueux étaient aux kystes cutanés dans la proportion environ de 5 à 1.

Dans l'observation de M. Pilate, également, il est fait mention de petits kystes, disséminés dans le centre de la partie solide de la tumeur que ce chirurgien avait enlevée, kystes dont l'intérieur était tapissé par une couche d'épithélium cylindrique.

Nous trouvons également dans la relation d'un cas de

M. Léon Labbé, communiqué par lui à M. Verneuil et cité par ce dernier dans son rapport à la Société de chirurgie, la mention de cavités muqueuses plus vastes et plus complètes :

Plusieurs kystes, dit M. Verneuil, auteur de l'examen histologique de la tumeur enlevée par M. Labbé, dont le volume varie depuis celui d'un pois jusqu'à celui d'une noisette, renferment un liquide muciforme épais, plus ou moins transparent, et dans lequel nagent des gouttelettes huileuses, des cellules d'épithélium cylindrique sans cils vibratiles, et de gros corps granuleux. La paroi de ces kystes est blanche, poreuse, solide, tapissée par une couche continue d'épithélium cylindrique. Sur la face interne de l'un de ces kystes anfractueux et multiloculaires, on voit des franges flottantes dans l'épaisseur desquelles se trouvent un grand nombre d'acini appartenant à la classe des glandes en grappe et remplis d'épithélium dit nucléaire. A côté de ce dernier kyste, se trouvent deux masses consistantes ; l'une arrondie, grosse comme une cerise ; l'autre allongée, cylindrique, longue de 2 centimètres environ sur 1 centimètre à peine de diamètre.

Toutes deux, creuses à l'intérieur, présentent une cavité au quart remplie de mucus ; la paroi, très épaisse, est constituée de dehors en dedans par une couche de fibres musculaires lisses très distinctes, entremêlées de tissu conjonctif, par une véritable muqueuse lisse, simple, molle, plissée, surmontée de papilles, grosses et courtes très évidentes, munie dans son épaisseur de glandes tubuleuses, et enfin tapissée d'une belle couche de cellules cylindriques.

Il s'agit, sans aucun doute possible, ajoute M. Verneuil, de deux segments d'intestin grêle, isolés l'un de l'autre et juxtaposés.

Enfin, dans l'observation qui a inspiré à M. Verneuil l'idée de son premier travail sur l'inclusion scrotale et testiculaire, cet auteur n'a-t-il pas mentionné expressément l'existence d'une cavité kystique qu'il rapporte à une portion du tube digestif ou peut-être même de la cavité vésicale ; « le liquide contenu, dit l'auteur, a plus de rapport pourtant avec le mucus intestinal. »

En récapitulant les caractères anatomiques de la tumeur que nous avons enlevée, nous voyons donc qu'elle se compose : 1) d'une poche adhérente en un point au corps d'Highmore du testicule, poche d'ailleurs indépendante de cet organe, et dont la paroi se présente comme une simple mem-

brane fibreuse; la cavité de cette poche renfermait une matière sébacée, mélangée de poils, analogue au contenu des kystes dermoïdes; 2) d'un bourgeon relié à la paroi kystique par un large pédicule, faisant dans la cavité du kyste une notable saillie; ce bourgeon présente un revêtement tégumentaire complet; il renferme à son centre des ganglions nerveux et des faisceaux de fibres de Remak et une cavité muqueuse pourvue de glandes.

Si, dans les quelques remarques qui précèdent, nous avons surtout insisté sur la disposition des éléments nerveux contenus dans le bourgeon recouvert de peau que renfermait le kyste, si nous avons discuté avec soin la nature de cette cavité muqueuse pourvue de glandes qui existait dans la masse centrale, c'était pour montrer qu'il ne s'agissait point d'un fait isolé; que des organes nerveux plus ou moins développés, que des cavités muqueuses avaient déjà été trouvés dans un bon nombre de tumeurs semblables, dans presque toutes celles qui avaient été soumises à un examen anatomique complet. C'est donc bien à une production pourvue d'organes peu développés à la vérité, mais d'organes présentant une structure définie, analogue à celle des organes similaires que possède un individu normalement constitué, que nous avons affaire. Ces organes procèdent de formations blastodermiques différentes et dérivent les uns du feuillet externe, d'autres du feuillet interne ou du feuillet moyen. Au point de vue de sa structure, comme au point de vue de son développement, la tumeur en question ne peut donc être assimilée qu'à une sorte d'embryon rudimentaire, fort incomplet il est vrai, mais que d'autres observations nous montrent susceptible d'un développement plus parfait.

La complexité de ce produit, le degré relativement élevé d'organisation dont il est doué, ne permettent de l'assimiler ni à un simple kyste dermoïde, dû à une inclusion du feuillet blastodermique externe dans l'intérieur des tissus, comme cela s'observe au niveau des fentes branchiales incomplètement oblitérées; ni à une production néoplasique, et, malgré l'absence de pièces osseuses ou cartilagineuses représentant les premiers linéaments d'un squelette, il ne peut évidem-

ment trouver place que dans la catégorie des monstruosités.

L'analyse minutieuse que, dans son mémoire des *Archives*, M. Verneuil a faite des théories émises sur la nature de ces tumeurs, la discussion approfondie qu'il leur a fait subir, nous dispensent d'entrer sur ce point dans de plus longs détails. Personne, d'ailleurs, ne songe plus à mettre en avant l'*hétérotopie plastique*, cette force obscure, admise par Lebert et dont M. Verneuil a victorieusement réfuté l'intervention dans le mode d'origine des inclusions scrotales. C'est à cet auteur qu'il appartient d'avoir fait définitivement ranger ces formations bizarres, qui ont si longtemps exercé la sagacité des observateurs, dans la catégorie des produits tératologiques ainsi qu'Isidore Geoffroy-Saint-Hilaire l'avait indiqué, lorsqu'il disait dans son *Histoire des anomalies* :

« L'inclusion appartient à la classe des *monstruosités doubles*, ordre des *parasitaires*, tribu des *endocymiens*. Ceux-ci sont caractérisés, comme tous les monstres parasitaires, par la greffe d'un individu très petit, très imparfait et parasite, sur un individu plus grand, bien conformé dans la plupart de ses organes et autosite... »

« Les endocymiens sont au dernier rang des monstres doubles, et ce rang est justifié, parce que, dans beaucoup de cas, ils offrent des parasites non seulement très incomplets, mais même réduits au dernier degré d'imperfection et entièrement comparables à ces êtres amorphes qui terminent la série des monstres unitaires, comme les endocymiens terminent celle des monstres doubles. »

Les considérations d'ordre chirurgical, qui ressortent de cette observation, ne sont pas de moindre importance.

C'est le premier cas, parmi ceux dont nous avons trouvé l'indication, où la nature de la tumeur ait pu être reconnue avant l'ablation ou l'ouverture large de la cavité kystique. L'origine congénitale ou très rapprochée de la naissance, le développement très lent pendant la première enfance, l'indolence absolue, l'opacité de la tumeur, enfin l'insuccès d'une première ponction avaient permis de présumer ce qu'une ponction aspiratrice qui nous fit reconnaître le contenu caractéristique de la poche kystique, vint bientôt confirmer. Fondé

sur ces caractères, corroboré par l'examen direct de la matière sébacée mêlée de poils fins retirée de la canule de l'aspirateur, le diagnostic ne présente aucune difficulté : nous pensons qu'il sera donc possible de l'établir désormais dans le plus grand nombre des cas, avant de procéder à une opération que la connaissance exacte de la variété de tumeur à laquelle on a affaire, peut très notablement simplifier.

En effet, conformément au précepte établi par M. Verneuil, précepte fondé sur la notion exacte des rapports qui existent entre le testicule et la tumeur qui l'avoisine, il fut possible d'enlever celle-ci en ménageant l'organe mâle.

Ce n'est toutefois pas le premier cas où la tumeur ait été enlevée avec conservation du testicule, Velpeau et Geinitz avaient obtenu ce résultat; mais, dans le fait de Velpeau, il s'agissait d'une inclusion scrotale et non d'une inclusion testiculaire ; le testicule était absolument indépendant de la tumeur, et l'indication n'était sujette à aucun doute. Dans le cas de Geinitz, ce ne fut qu'au cours d'une opération de castration entreprise pour débarrasser le malade d'un sarcome présumé du testicule, que l'on s'aperçut qu'il s'agissait d'un kyste indépendant de la glande, et que le chirurgien se décida à isoler par la dissection, le tératome de l'albuginée du testicule. Cette opération, comme celle de Velpeau, fut suivie d'accidents très graves. Dans l'opération que nous avons faite, la distinction entre le testicule et la tumeur ne devint possible qu'après que l'albuginée eût été intéressée dans une certaine étendue et que l'on eût constaté au fond de l'incision l'existence du tissu testiculaire facilement reconnaissable; alors seulement put être déterminée la situation exacte de la glande séminale. Quoique ce petit incident n'ait pas eu de suites fâcheuses, nous pensons qu'il pourrait et qu'il devrait être évité dans la suite : il suffirait pour cela, après incision du scrotum, d'ouvrir la cavité kystique en un point où sa fluctuation nette et superficielle permettrait d'affirmer que la paroi n'est doublée d'aucun autre tissu ; d'évacuer son contenu, puis de décortiquer ou de disséquer cette paroi sans s'inquiéter d'ailleurs des rapports qu'elle affecte avec la tunique albuginée. Nous savons, en effet, que ces rapports

sont en général assez éloignés, et les connexions entre ces deux membranes assez lâches; si elles étaient trop intimes, si, comme dans l'observation de M. Pilate, le tissu de la tumeur et celui du testicule se pénétraient réciproquement, la conservation de ce dernier deviendrait impossible; mais le plus souvent, la séparation de la paroi kystique et de la tunique albuginée ne présentera que peu de difficultés, et l'ablation s'achèvera par la section du pédicule qui rattachait la tumeur aux parties avoisinantes, et par lequel elle recevait ses vaisseaux.

On a pu voir de quelle simplicité ont été chez notre jeune opéré, grâce à des précautions antiseptiques bien prises, les suites de l'acte chirurgical; si chez celui de J. Geinitz des accidents graves se déclarèrent et compromirent même l'existence, on peut en attribuer la cause à l'ignorance où l'on était alors (en 1862) du meilleur mode de pansement des plaies.

Comme conclusion, l'on peut donc établir en principe que les inclusions scrotales ou testiculaires sont d'un diagnostic possible et qu'elles doivent être enlevées de bonne heure, autant que possible avant la puberté, à une époque où le voisinage du produit anormal n'a pas encore entravé le développement du testicule; l'opération pratiquée comme nous l'avons dit, permettra le plus souvent de ménager un organe dont la conservation n'est pas moins avantageuse au point de vue de son résultat sur le moral de l'opéré, qu'à cause de l'importance réelle des fonctions que l'appareil génital est destiné à remplir.

TABLE ANALYTIQUE

DES MATIÈRES CONTENUES DANS LE TOME CINQUIÈME

(Troisième série. — 1885)

TABLE PAR NOMS DES AUTEURS

DES

MÉMOIRES ORIGINAUX

ET

DES TRAVAUX ORIGINAUX PUBLIÉS SOUS LE TITRE : RECUEIL DE FAITS.

TABLE DES PLANCHES

Paris. Soc. d'imp. Paul Dupont, 41, rue J.-J.-Rousseau (Cl.) 71.5.85. *Le gérant :* G. Masson.

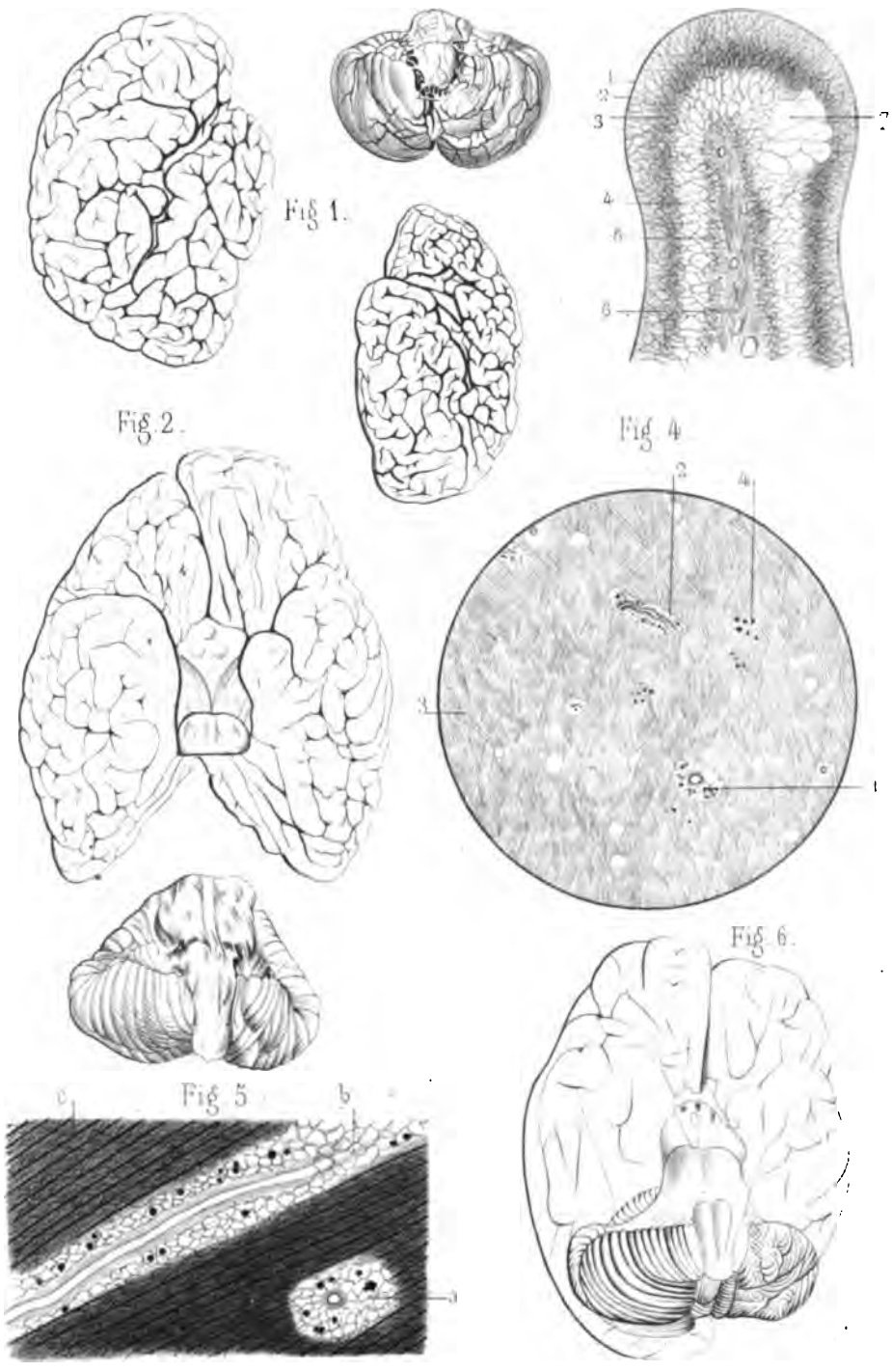

J. L. Bideault del Imp. Lemercier et Cie Paris Nicole
G. Masson, Editeur

Fig 1

Fig 2

Fig 5

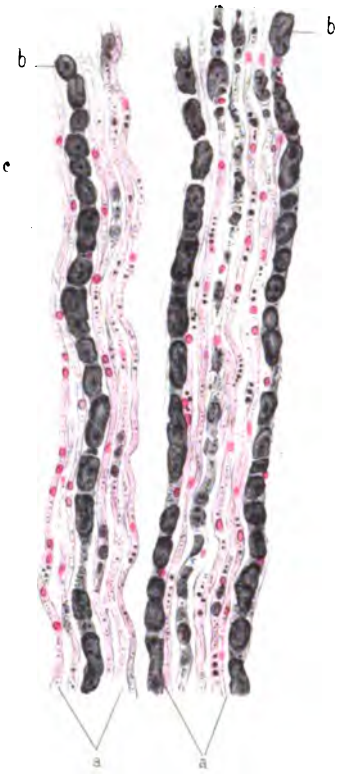

Fig 6

Fig 3

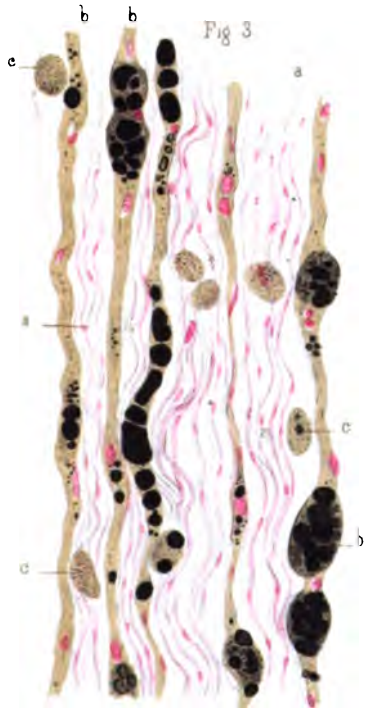

Fig 4

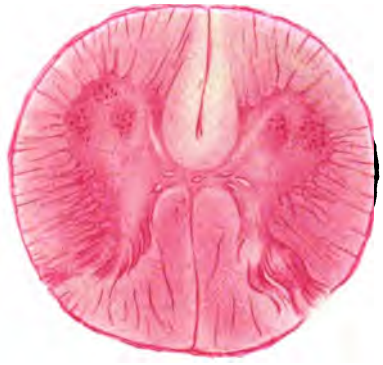

Kermanski del Imp Lemercier & Cie Paris Nicol

G. Masson Editeur

Fig. 1 $\frac{50}{1}$

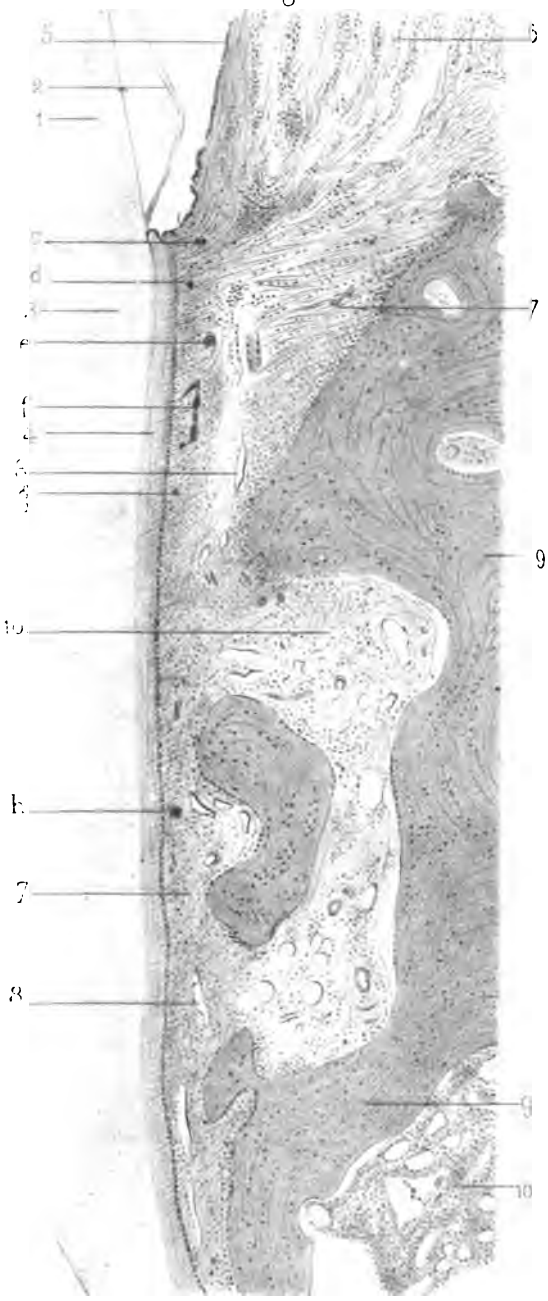

Fig 2 $\frac{50}{1}$

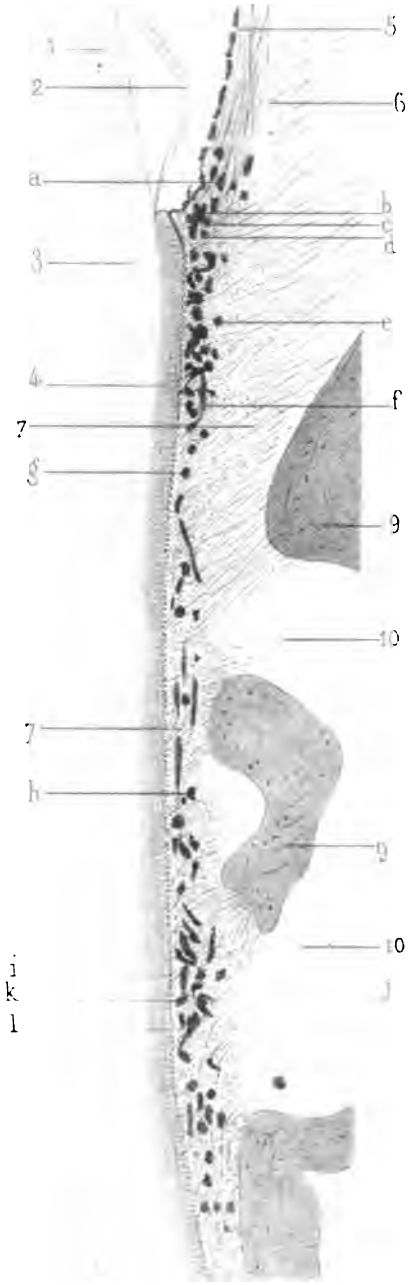

Kermanchi del.

Imp. Lemercier et Cie Paris

Vincent lith.

Fig. 3. $\frac{400}{1}$

Fig. 4. $\frac{400}{1}$

Fig. 5 $\frac{400}{1}$

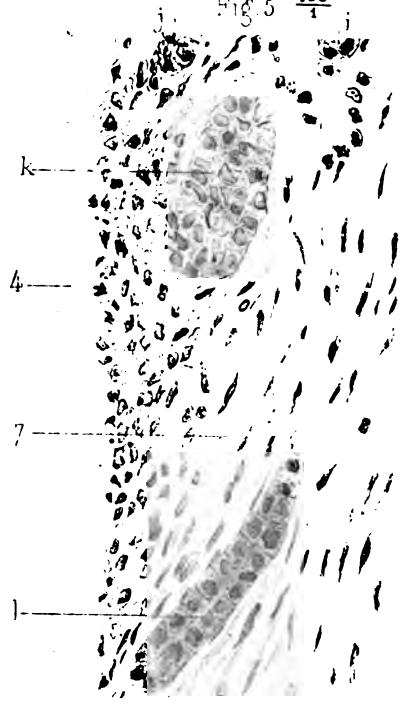

Tarnanski del

Imp. Lemercier et Cie Paris

Tarolet lith.

G. Masson, éditeur

Fig 1

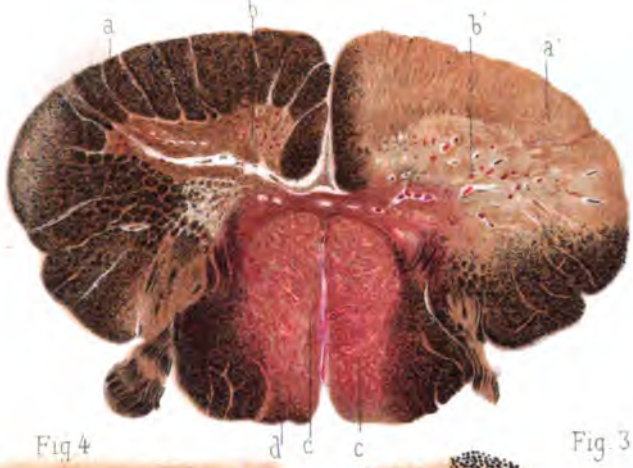

Fig 4

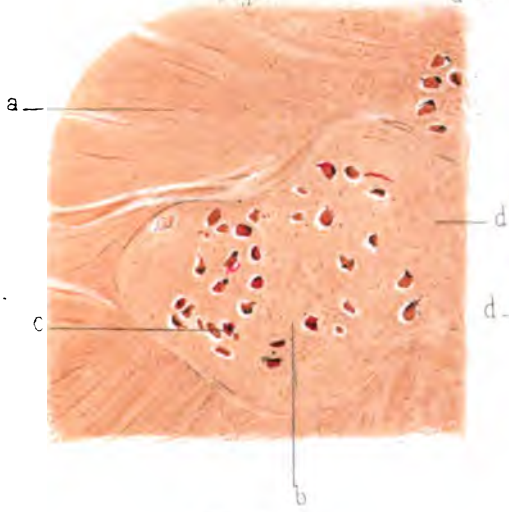

Fig 3

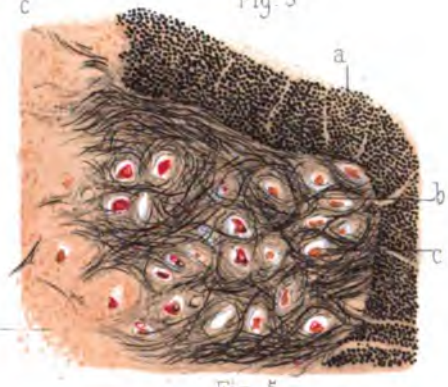

Fig. 5



Fig 2

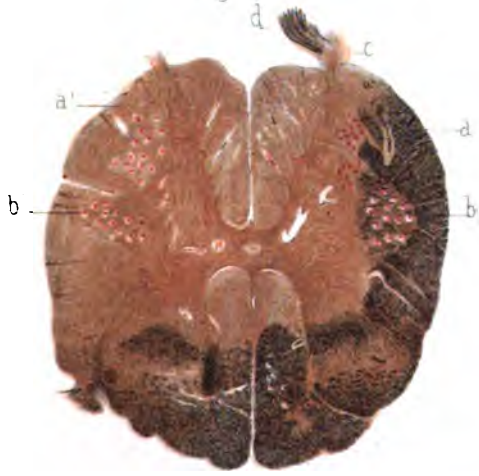

Czernawski del. Monrojer lith.

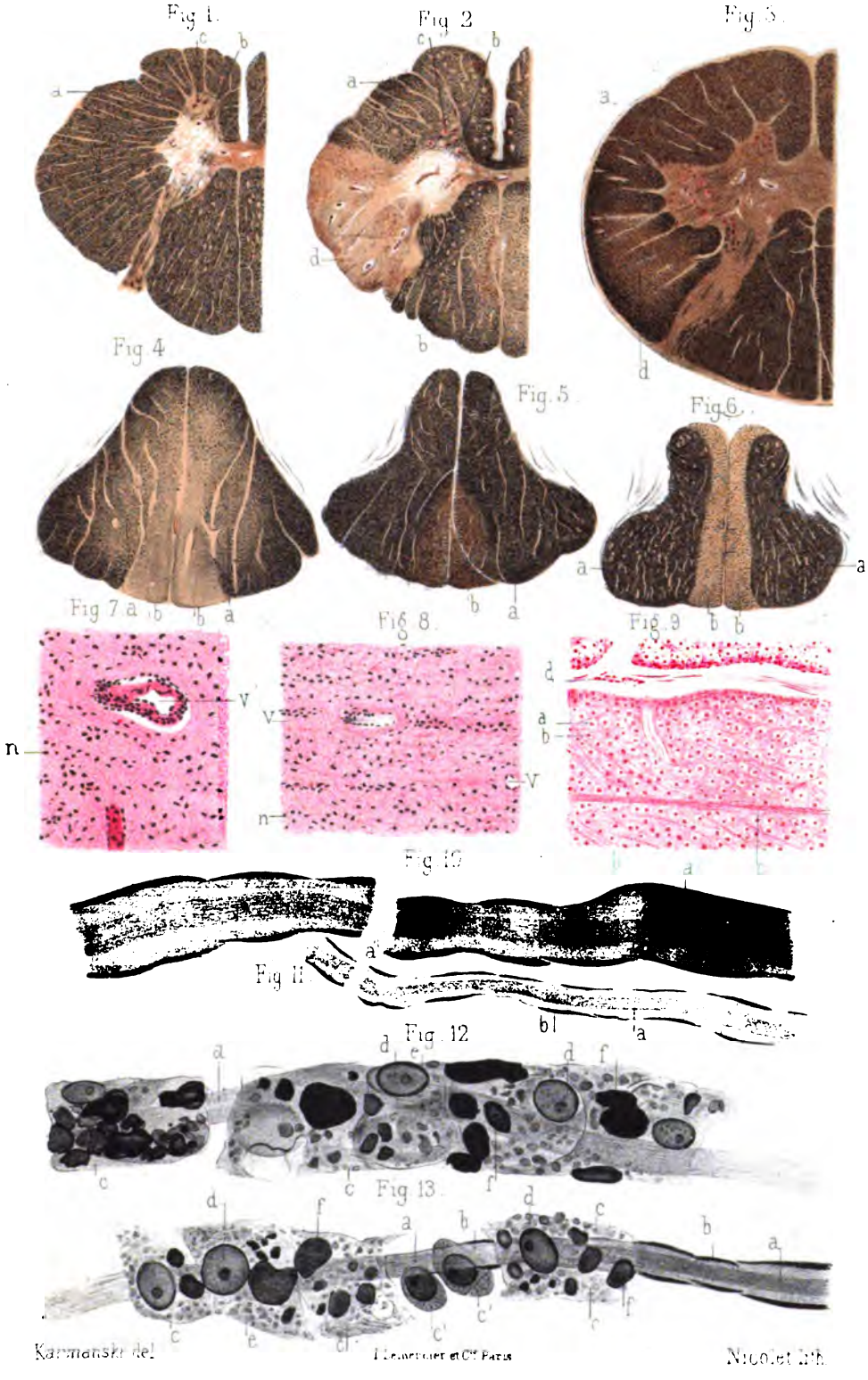
Fig 1.
Fig 2
Fig 3.
Fig 4
Fig. 5
Fig. 6.
Fig 7
Fig 8.
Fig 9
Fig 10
Fig 11
Fig 12
Fig 13
Karmanski del.
Lemercier et Cie Paris
Nicolet lith.